

ANATOMIE CLINIQUE

TOME 4

7/2010

Pierre KAMINA

Professeur émérite d'Anatomie
Université de Poitiers

ANATOMIE CLINIQUE

TOME 4

2^e ÉDITION

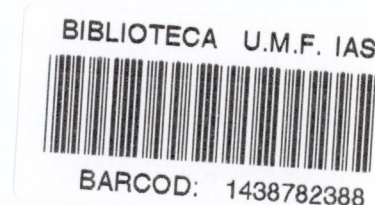
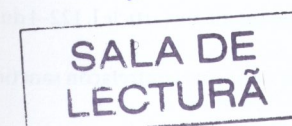
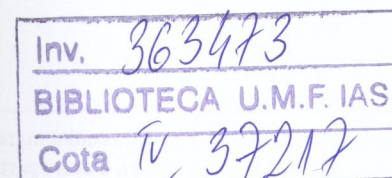
2^e tirage

REMERCIEMENTS

Je remercie tout particulièrement mon épouse Annie, pour sa patience et pour son aide irremplaçable dans la saisie informatique des manuscrits.

Je suis reconnaissant à Monsieur Daniel Vigot, PDG des Éditions Maloine, qui m'a laissé une liberté entière pour l'illustration en couleurs de cet ouvrage. Le nombre considérable des illustrations montre le vif intérêt qu'il porte aux méthodes pédagogiques modernes.

Mes remerciements s'adressent aussi à Monsieur Cyrille Martinet, dessinateur médical, dont le talent artistique a su donner à mes esquisses scientifiques de la beauté et de la vie.



MALOINE

27, RUE DE L'ÉCOLE-DE-MÉDECINE — 75006 PARIS

2009

Du même auteur, chez le même éditeur :

Anatomie clinique – Anatomie générale, membres – Tome 1.

Anatomie clinique – Tête, cou, dos – Tome 2.

Anatomie clinique – Thorax, abdomen – Tome 3.

Anatomie clinique – Neuroanatomie – Tome 5.

Carnet d'anatomie – Membres – Vol. 1.

Carnet d'anatomie – Tête, cou, dos – Vol. 2.

Carnet d'anatomie – Thorax, abdomen, pelvis – Vol. 3.

Petit atlas d'anatomie.

Planches d'anatomie.

Anatomie opératoire en gynécologie-obstétrique. Prix de l'Académie Nationale de Médecine 2001.

Illustrations :

Conception : P. Kamina

Réalisation : C. Martinet

Responsable d'édition : Valérie Laruelle-Bancel

Maquette intérieure et couverture : Zoé Production

Composition : SCM

Le Code de la propriété intellectuelle n'autorisant, aux termes de l'article L 122-5 2^e et 3^e alinéas, que les copies ou reproductions strictement réservées à l'usage privé du copiste et non destinées à une utilisation collective, et, d'autre part, que les analyses et les courtes citations dans le but d'exemple ou d'illustration, toute représentation ou reproduction intégrale ou partielle, faite sans le consentement de l'auteur ou de ses ayants droit ou ayants cause, est illicite (article L 122-4 du Code de la propriété intellectuelle).

Cette représentation ou reproduction, par quelque procédé que ce soit, constituerait donc une contrefaçon sanctionnée par les articles L 335-2 et suivants du CPI.

Tous droits de reproduction, d'adaptation et de traduction réservés pour tous pays.

© 2008, Éditions Maloine, France.

ISBN : 978-2-224-03067-4

Dépôt légal : mai 2008

Imprimé en France

Avant-propos

« Par fréquentes anatomies,
acquièrs-toi la parfaite connaissance
de l'autre monde qui est l'Homme »

RABELAIS

« Pour bien savoir les choses, il faut en savoir le détail »
LA ROCHEFOUCAULD

Ce nouveau précis d'anatomie clinique est le reflet d'un enseignement d'anatomie de plus de quarante années, associé à une pratique clinique.

Il est courant de dire que l'anatomie humaine ne change pas, puisque le corps semble immuable depuis des millénaires. Cependant, comme pour toute science, la connaissance d'un objet d'apparence invariable dépend non seulement du regard qu'on lui prête, de l'instrument dont on se sert pour l'étudier, mais encore de l'usage que l'on en fait.

Toute activité clinique met en exergue trois aspects fondamentaux de l'anatomie, à savoir l'anatomie outil de diagnostic, de réflexion et de communication.

Souligner l'importance de l'anatomie, **outil de diagnostic** pour le clinicien, est un truisme. Le corps humain est, en effet, sa préoccupation principale et sa raison d'être. Ainsi, en pratique quotidienne, sans une pensée imprégnée d'images anatomiques, le corps du patient examiné, exploré, soigné ou réparé serait un « non-lieu » pour le médecin.

L'anatomie, **outil de réflexion**, est un stimulus de l'éveil psychologique de l'étudiant en formation initiale. En effet, en transcendant le corps scientifique, admirable dans sa complexité, l'étudiant peut découvrir non seulement *le corps miroir du monde*, puisque commun à tous les êtres humains, mais aussi *le corps messager des émotions*, tant psychologiques et spirituelles, qu'artistiques.

L'anatomie, **outil de communication**, est fondamentale dans les relations entre patient et médecin, mais aussi entre médecins de toutes nationalités. Rappelons que la première information échangée concerne l'état de la structure anatomique atteinte ou supposée telle. L'efficacité de cet échange d'informations repose donc sur l'utilisation d'un même langage anatomique simple et intelligible pour tous. Aussi cet ouvrage n'utilise que la Terminologie Anatomique Internationale (*Terminologia Anatomica*) francisée.

La finalité pédagogique de ce livre repose sur la concision d'un texte limité à l'essentiel et au choix d'une iconographie riche, moderne et plaisante.

Les photos de dissection ont été exclues en raison de leur aspect trop figé pour une première approche de l'anatomie par le jeune étudiant. Par contre des clichés d'imagerie médicale ont été retenus pour répondre à cette quête constante de tout médecin : connaître l'intérieur de notre corps afin de mieux le soigner.

Pour accroître le plaisir de connaissance, j'ai associé à l'exactitude scientifique un grand nombre de figures, toutes en couleurs. La valeur émotionnelle, cognitive et mémorielle de l'image est en effet irremplaçable.

Mon objectif sera atteint si ce précis, non seulement dépeint fidèlement le corps humain, mais aussi le rend plus vivant.

Pierre KAMINA
Poitiers – Hiver 2006

Préface

L'étude de l'anatomie a sans doute été un pensum pour de nombreux étudiants en médecine rebutés par la complexité et l'obscurité du langage anatomique, par l'austérité de la plupart des manuels et l'absence d'ouverture sur la fonction et sur la clinique, rebutés donc, en fait, par le seul effort de mémorisation que l'anatomie leur demandait.

Toutes ces données ont été prises en compte par Pierre Kamina dans la conception de ce très beau *Précis d'anatomie clinique* destiné à l'étudiant du premier cycle des études médicales et à l'étudiant des écoles paramédicales.

Le langage anatomique utilisé, exclusivement moderne, est la nomenclature anatomique issue de la *Nomina Anatomica* francisée que tous les médecins, quels qu'ils soient, doivent maintenant accepter.

Le texte est court, précis, aéré et présenté dans un souci didactique, sans détail inutile pour l'étudiant et donc facile à mémoriser.

L'iconographie, très riche et en quadrichromie, ajoute un attrait supplémentaire. Certains schémas sont stylisés dans un but de mémorisation, mais toujours sans nuire à la réalité anatomique.

Enfin, les données essentielles de la fonction et de nombreuses applications pratiques, médicales et chirurgicales, viennent souligner dans le texte la raison d'être des structures anatomiques. Pierre Kamina offre ainsi aujourd'hui, aux jeunes étudiants, un outil de travail précieux qui, sur un autre registre et par sa qualité, est de la veine de sa remarquable *Anatomie opératoire en gynécologie-obstétrique* et de son magnifique *Dictionnaire atlas d'anatomie*.

André GOUAZÉ
Ancien secrétaire
du Collège médical français
des professeurs d'anatomie

Sommaire

Avant-propos	IX
Préface	XI

SECTION I

SYSTÈME ENDOCRINE LOMBAIRE	1
1 Glandes surrénales (ou glandes adrénales)	3
Développement	4
Généralités	5
Rapports	5
Vascularisation – Innervation	7
Structure	7
2 Paraganglions	9
Généralités	10
Glomus aortique	10
Glomus coccygien	10
Glomus carotidiens	10
Glomus jugulaires	11
Glomus pulmonaires	11

SECTION II

ORGANES URINAIRES	13
3 Rein	15
Développement	16
Généralités	19
Rapports	21
Vascularisation – Innervation	24
Structure	26
4 Uretère	33
Développement	33
Généralités	35
Rapports	36
Vascularisation – Innervation	41
Structure	42
Anatomie fonctionnelle	43

5 Organes de la miction	45
Développement de la vessie et de l'urètre	45
Vessie	47
Urètre	59
Anatomie fonctionnelle de la miction	65

SECTION III

PELVIS	73
6 Pelvis en général	75
Division du pelvis	76
Pelvis osseux	76
7 Petit bassin osseux féminin	79
Ouverture supérieure du pelvis (ou détroit supérieur)	79
Cavité du petit bassin	84
Ouverture inférieure du pelvis (ou détroit inférieur)	86
Pelvimétrie clinique	87
Pelvimétrie radiologique	89
Anatomie fonctionnelle : l'engagement céphalique	90
8 Muscles et fascias pelviens pariétaux	93
Diaphragme pelvien	95
Fascia pelvien pariétal	103
9 Vaisseaux pelviens	105
Artères pelviennes	105
Veines pelviennes	118
Lymphocentres pelviens	131
10 Nerfs pelviens et périnéaux	135
Innervation somatique pelvienne	135
Innervation autonome pelvienne	140
Systématisation	144
11 Topographie pelvienne	149
Tissu conjonctif pelvien	149
Topographie pelvienne chez l'homme	155
Topographie pelvienne chez la femme	157
12 Développement des organes génitaux internes	165
Structures indifférenciées	165
Structures différenciées masculines	168
Structures différenciées féminines	170
Malformations	172
Vestiges des conduits génitaux féminins	177

13 Organes génitaux internes masculins	179
Testicule et épидидyme	180
Conduits spermatiques	188
Glandes génitales masculines annexes	191
14 Organes génitaux internes féminins	203
Ovaire	204
Trompe utérine	210
Utérus non gravide	215
Ligaments larges de l'utérus	233
Vagin	237
Statique des viscères pelviens	250
Utérus gravide	257
Utérus puerpéral	271

SECTION IV

PÉRINÉE – ORGANES GÉNITAUX EXTERNES	275
15 Périnée en général (muscles et fascias)	277
Organogénèse	277
Topographie générale	277
Muscles du périnée uro-génital	282
Périnée anal	288
16 Développement des organes génitaux externes	293
Organogénèse	293
Malformations	295
17 Organes génitaux externes masculins	297
Pénis	298
Scrotum	306
Anatomie fonctionnelle : la fonction phallique	308
18 Organe génital externe féminin (vulve)	313
Généralités	314
Mont du pubis	314
Grandes lèvres	315
Petites lèvres	318
Vestibule du vagin	320
Clitoris	321
Glandes vulvaires	324
Vascularisation	326
Innervation	329
Anatomie fonctionnelle	331

SECTION V

COUPES DU TRONC	333
19 Coupes transversales du tronc (en situation d'imagerie médicale)	335
Annexes	371
Références	373
Index	379

SYSTÈME ENDOCRINE LOMBAIRE

ABRÉVIATIONS UTILISÉES

a. = artère	lig. = ligament	n. = nerf	v. = veine
aa. = artères	ligg. = ligaments	nn. = nerfs	vv. = veines
ant. = antérieur	m. = muscle	r. = rameau	post. = postérieur
art. = articulation(s)	mm. = muscles	rr. = rameaux	sup. = supérieur
inf. = inférieur			

1

Glandes surrénales (ou glandes adrénales)

Les glandes surrénales¹ sont des glandes endocrines paires situées sur l'extrémité supérieure des reins (fig. 1.1).

Leurs dysfonctionnements sont à l'origine en particulier de la maladie d'Addison, du syndrome de Cushing, de la maladie de Conn et de signes d'hyperandrogénie...

1. Ou suprarénales.

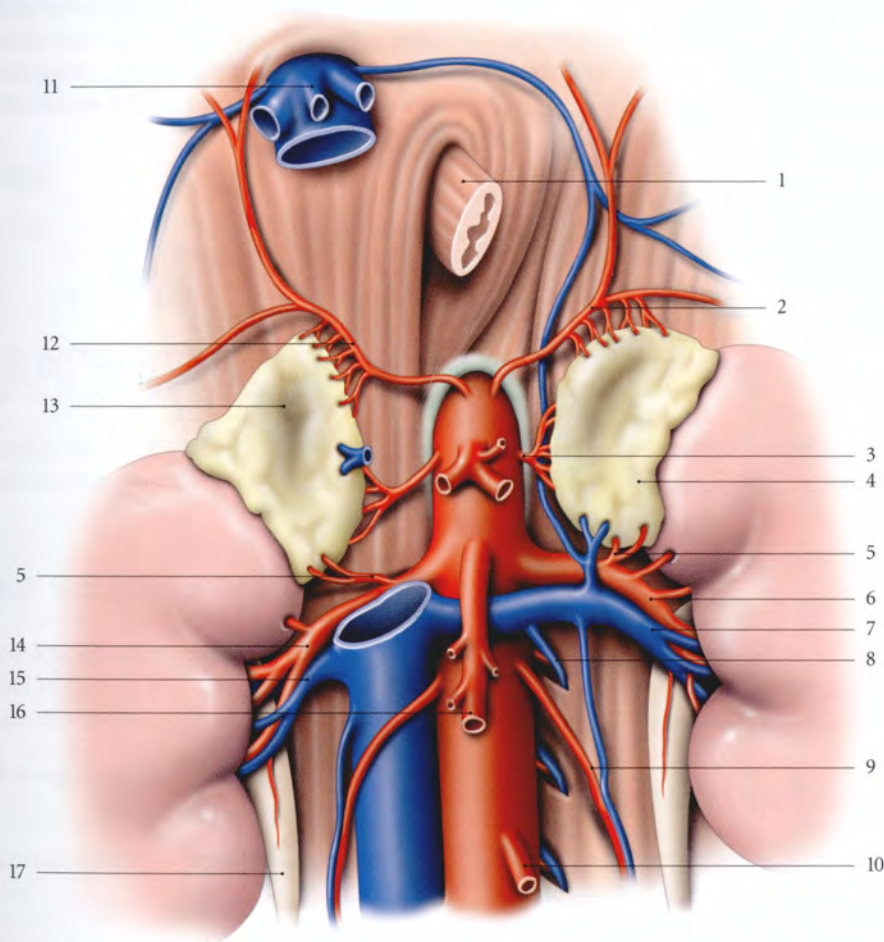


FIG. 1.1. Glandes surrénales : situation et vaisseaux

- | | | | |
|----------------------------|---|--|-----------------------------|
| 1. œsophage abdominal | 6. a. rénale gauche | 9. vaisseaux testiculaires ou
ovariques gauches | 13. glande surrénale droite |
| 2. a. phrénique gauche | 7. v. rénale gauche | 10. a. mésentérique inf. | 14. a. rénale droite |
| 3. a. surrénale moyenne | 8. anastomose
avec la v. héli-azygos | 11. v. cave inf. et vv. hépatiques | 15. v. rénale droite |
| 4. glande surrénale gauche | | 12. aa. surrénales sup. | 16. a. mésentérique sup. |
| 5. a. surrénale inf. | | | 17. urètre droit |

1.1 DÉVELOPPEMENT

A | ORGANOGÉNÈSE (fig. 1.2)

La glande surrénale est formée de deux ébauches : une *ébauche mésoblastique*, pour le cortex, et une *ébauche ectoblastique*, pour la médulla.

Au cours de la 5^e semaine du développement, des cellules mésothéliales du mésentère prolifèrent et pénètrent le mésenchyme sous-jacent. Elles se différencient en éléments acidophiles pour former le cortex primitif. Peu après, un second envahissement de cellules mésothéliales pénètre le mésenchyme et entoure les cellules acidophiles. Ces dernières formeront le cortex définitif, le cortex primitif régressant rapidement par la suite.

Simultanément à la formation du cortex primitif, des cellules sympathiques issues des ganglions sympathiques primitifs envahissent la face médiale de la glande surrénale pour donner naissance à la médulla.

La surrénale foetale est volumineuse par rapport au rein. À la naissance elle représente le tiers du rein.

B | ANOMALIES

1 | Les agénésies surrénaliennes

L'absence congénitale d'une glande surrénale est rare.

2 | Les fusions surrénaliennes

Elles accompagnent les reins fusionnés.

3 | Les glandes surrénales accessoires

Elles sont très fréquentes. Il s'agit habituellement d'ectopie de cortex surrénalien. Elles se localisent près du rein ou de l'uretère, sur l'aorte, l'ovaire ou le testicule.

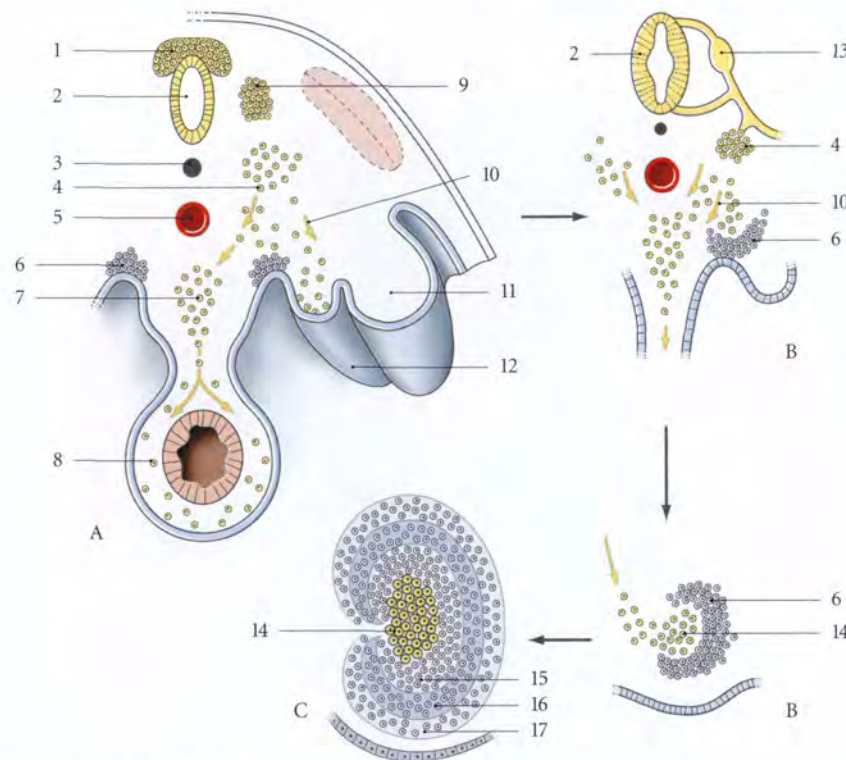


FIG. 1.2. Développement de la glande surrénale

- | | | |
|--|--|-----------------------|
| A. migration des cellules sympathiques | 5. aorte | 11. mésonéphros |
| B. à 1 mois 1/2 | 6. site du développement de la glande surrénale (cortex) | 12. gonade primitive |
| C. à 4 mois | 7. ganglion pré-aortique | 13. ganglion spinal |
| 1. crête neurale | 8. ganglions autonomes | 14. médulla surrénale |
| 2. tube neural | 9. ganglion spinal primitif | 15. zone réticulée |
| 3. notochorde | 10. migration cellulaire | 16. zone fasciculée |
| 4. ganglion du tronc sympathique | | 17. zone glomérulée |

1.2 GÉNÉRALITÉS

A | SITUATION

Chaque glande surrénale est située au-dessus de l'extrémité supérieure du rein correspondant. La glande surrénale gauche, plus bas située, déborde sur la partie suprahilaire du rein gauche (fig. 1.3).

Chaque glande surrénale est enclose dans le fascia rénal mais séparée du rein par un septum conjonctif : le *septum intersurréno-rénal*.

B | CARACTÉRISTIQUES

La glande surrénale droite est aplatie sagittalement et de forme pyramidale. La surrénale gauche est allongée, en virgule renversée.

Leur coloration est jaune brun.

Leur consistance est molle.

C | MESURES

Elles pèsent chacune environ 5 g dont un dixième pour la médulla.

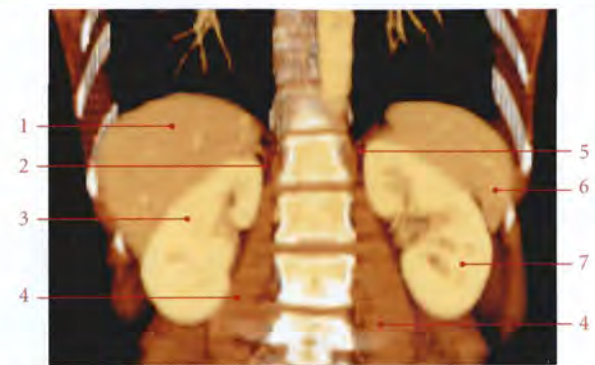


FIG. 1.3. Coupe TDM 3D frontale (coronale) de l'abdomen (cliché Dr Th. Diesce)

- | | |
|----------------------------|----------------------------|
| 1. foie | 5. glande surrénale gauche |
| 2. glande surrénale droite | 6. rate |
| 3. rein droit | 7. rein gauche |
| 4. m. grand psoas | |

Elles mesurent chacune environ : 5 cm de hauteur, 3 cm de largeur et 1 cm d'épaisseur.

1.3 RAPPORTS

Chaque glande surrénale présente trois faces, antérieure, postérieure et rénale, et deux bords, supérieur et médial.

A | GLANDE SURRÉNALE DROITE

1 | La face antérieure (fig. 1.4)

Elle présente le hile en son centre et trois surfaces, médiale, latérale et inférieure.

a) La *surface médiale* est au contact de la veine cave inférieure.

b) La *surface latérale* adhère au ligament triangulaire droit du foie.

c) La *surface inférieure*, la seule recouverte de péritoine, répond au foie et au duodénum.

2 | La face postérieure

Elle est convexe et répond au diaphragme et au-delà de celui-ci, à la plèvre et aux côtes 10 et 11.

3 | La face rénale

Elle est concave et repose sur le pôle supérieur du rein droit.

4 | Le bord supérieur

Il répond au diaphragme.

5 | Le bord médial

Il répond au plexus coeliaque, à l'artère phrénique inférieure droite et au pilier droit du diaphragme.

B | GLANDE SURRÉNALE GAUCHE

1 | La face antérieure (fig. 1.5)

Elle présente le hile, dans sa partie inférieure, et deux surfaces, supérieure et inférieure.

a) La *surface supérieure*, recouverte du péritoine de la bourse omentale, répond au fundus gastrique et parfois à l'extrémité postérieure de la rate.

b) La *surface inférieure*, non péritonisée, répond à la queue du pancréas et aux vaisseaux spléniques.

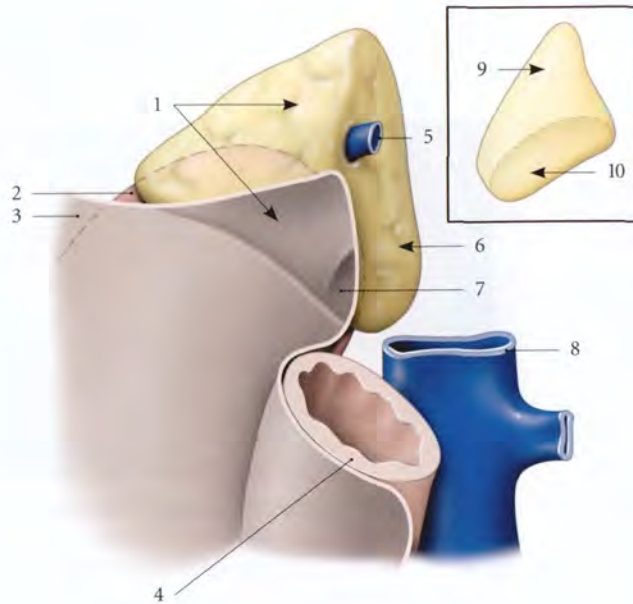


FIG. 1.4. Rapports antérieurs principaux de la glande surrénale droite

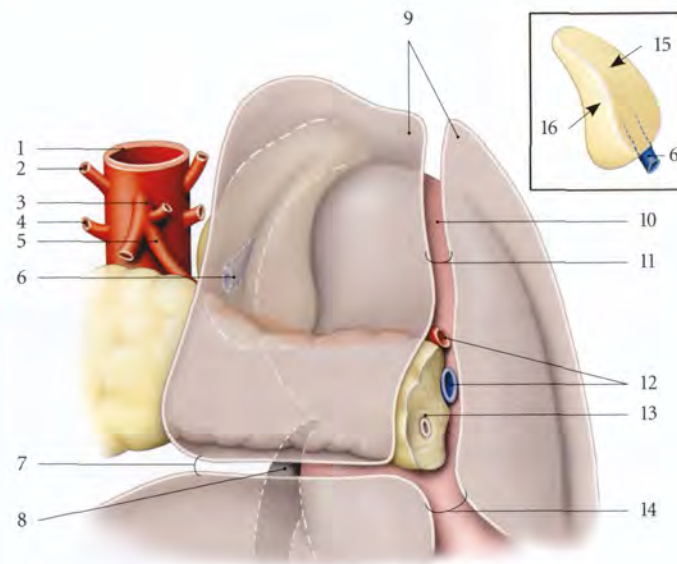
En cartouche : vue postérieure

1. surface hépatique
2. rein droit
3. péritoine pariétal
4. duodénum
5. v. surrénale
6. surface de la v. cave inf.
7. surface duodénale
8. v. cave inf.
9. surface diaphragmatique
10. surface rénale

FIG. 1.5. Rapports antérieurs principaux de la glande surrénale gauche

En cartouche : face postérieure

1. aorte
2. a. phrénique inf.
3. tronc coeliaque
4. a. surrénale moyenne
5. a. splénique
6. v. surrénale
7. mésocolon transverse
8. pelvis rénal gauche
9. péritoine pariétal
10. rein gauche
11. lig. spléno-rénal
12. a. et v. spléniques
13. pancréas
14. mésocolon descendant
15. surface diaphragmatique
16. surface rénale

**2 | La face postérieure**

Elle est concave et répond au pilier gauche du diaphragme.

3 | La face rénale

Elle répond au segment supra-hilaire du bord médial du rein gauche.

4 | Le bord supérieur

Il répond au diaphragme.

5 | Le bord médial

Il répond au plexus coeliaque, à l'aorte et aux artères phréniques inférieures gauches.

1.4 VASCULARISATION – INNERVATION**A | ARTÈRES**

La glande surrénale est irriguée par des artères d'origine différente.

1 | Les artères surrénales supérieures

Elles naissent d'une artère phrénique inférieure.

2 | L'artère surrénale moyenne

Elle est une branche collatérale de l'aorte abdominale.

3 | L'artère surrénale inférieure

Elle est une branche collatérale de l'artère rénale.

4 | La distribution artérielle

Ces artères se ramifient sur la capsule avant de la traverser pour former un *plexus artériel sous-capsulaire*, origine des capillaires terminaux.

B | VEINES

Le plexus veineux de la médulla est drainé dans la *veine centrale* qui émerge du hile pour devenir la veine surrénale.

1 | La veine surrénale droite

Elle rejoint directement la veine cave inférieure, au niveau de sa face postérieure.

2 | La veine surrénale gauche

Elle rejoint la veine rénale, au niveau de son bord supérieur.

La veine surrénale gauche s'anastomose avec la veine phrénique inférieure gauche, réalisant une voie de dérivation non négligeable, réno-surréno-phrénique.

C | LYMPHATIQUES

Ils se drainent dans les lymphonœuds lombaires.

D | NERFS

Extrêmement nombreux, ils proviennent du plexus coeliaque, des nerfs grand splanchnique et phrénique. Ils sont très riches en neurofibres sympathiques pré-ganglionnaires myélinisées. Ils se distribuent à la médulla.

1.5 STRUCTURE

La glande surrénale est entourée d'une capsule fibreuse et présente deux parties : le cortex, situé sous la capsule, et la médulla, occupant le centre (fig. 1.6).

A | CORTEX SURRÉNAL

De couleur jaune, il est constitué de trois zones qui vont de la superficie vers la profondeur.

1 | La zone glomérulée

Elle est constituée d'amas arrondis ou semi-lunaires de cellules claires.

Elle sécrète les hormones minéralo-corticoïdes et participe au système rénine angiotensine.

2 | La zone fasciculée

Elle est constituée de longs cordons de cellules polygonales.

Elle sécrète les hormones gluco-corticoïdes.

3 | La zone réticulée

Elle est formée de cordons cellulaires anastomosés. Elle sécrète les hormones sexuelles androgéniques.

Le cortex est contrôlé par l'hormone ACTH sécrétée par l'adéno-hypophyse.

L'insuffisance cortico-surrénalienne se traduit par la maladie d'Addison, et l'hyperfonctionnement, par le syndrome de Cushing.

B | MÉDULLA SURRÉNALE

De couleur rouge foncé, elle est constituée d'endocrinocytes et de neurones.

- Les *endocrinocytes multipolaires* sont groupés en amas ou en cordons autour du plexus veineux de la médulla.

- Les *neurones multipolaires* sont groupés en amas ou isolés.

La médulla sécrète des hormones agissant sur le métabolisme et l'appareil cardio-vasculaire (catécholamines : adrénaline, noradrénaline, dopamine).

L'hyperfonctionnement médullo-surrénalien est réalisé par les tumeurs sécrétantes ou phéochromocytomes.

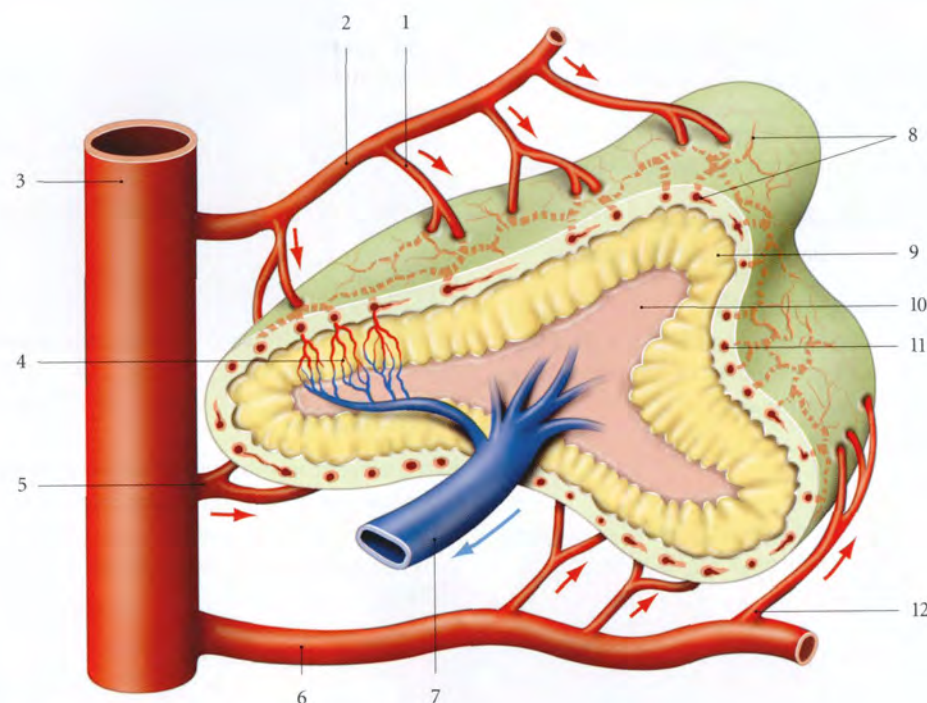


FIG. 1.6. Structure et vascularisation de la surrénale (schématique)

- | | | |
|----------------------|------------------------------------|-----------------------|
| 1. a. surrénale sup. | 5. a. surrénale moyenne | 9. cortex |
| 2. a. phrénique inf. | 6. a. rénale | 10. médulla |
| 3. aorte | 7. v. surrénale | 11. capsule fibreuse |
| 4. réseau capillaire | 8. plexus artériel sous-capsulaire | 12. a. surrénale inf. |

2 Paraganglions

Les paraganglions sont des structures semblables du point de vue embryologique et fonctionnel à la médulla de la glande surrénale. Ils sont disséminés dans l'organisme et localisés surtout dans le médiastin et la région rétropéritonéale. Ils peuvent sécréter des catécholamines (dopamine, noradrénaline...) (fig. 2.1).

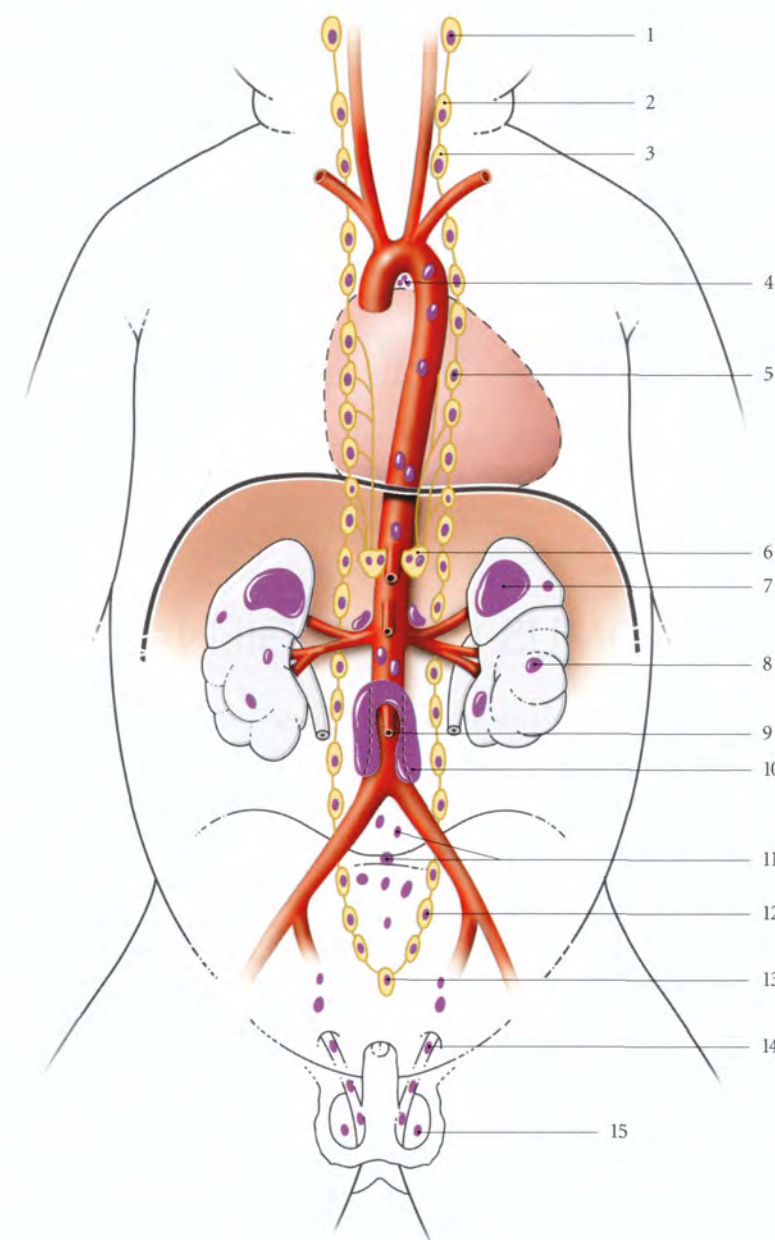


FIG. 2.1. Système chromaffine chez le nouveau-né : en violet (d'après Williams et Warwick)

- | |
|-------------------------------|
| 1. ganglion cervical sup. |
| 2. glomus carotidien |
| 3. ganglion cervical inf. |
| 4. plexus cardiaque |
| 5. ganglion thoracique |
| 6. ganglion coeliaque |
| 7. glande surrénale |
| 8. rein |
| 9. a. mésentérique inf. |
| 10. glomus aortique |
| 11. plexus hypogastrique sup. |
| 12. ganglion sacral |
| 13. ganglion coccygien |
| 14. conduit déférent |
| 15. testicule |

2.1 GÉNÉRALITÉS

A | SITUATION – FORME

Les paraganglions se présentent sous deux formes principales, les agrégats de cellules chromaffines et les *glomus*.

1 | Les agrégats de cellules chromaffines

Ils sont situés :

- soit dans les ganglions sympathiques ou dans la paroi des viscères (paraganglions sympathiques) ;
- soit au contact des nerfs vagues et glossopharyngiens (paraganglions parasympathiques).

2 | Les glomus

Ce sont des formations cellulaires autonomes encapsulées.

B | STRUCTURE

Chaque paraganglion, bien vascularisé, est constitué de deux types de cellules, les endocrinocytes granulaires et les épithéliocytes de soutien.

1 | Les endocrinocytes granulaires

Semblables aux cellules chromaffines de la surrénale, ils sont d'origine neuro-ectodermiques.

Ils sont groupés autour des capillaires sinusoïdes.

Ils produisent des catécholamines.

2 | les épithéliocytes de soutien

Ces cellules pseudoépithéliales forment des agrégats qui sont étroitement unis aux précédents.

2.2 GLOMUS AORTIQUE ¹

Il est situé contre l'aorte abdominale de chaque côté de l'origine de l'artère mésentérique inférieure. Sa taille est maximale chez le fœtus de six à huit mois.

Long de 1 cm environ à la naissance, il régresse après la naissance et devient microscopique au cours de la quatrième année.

2.3 GLOMUS COCCYGIEN ²

Il est situé contre la face ventrale du coccyx, à la terminaison de l'artère sacrée médiane. Il mesure environ 2,5 mm.

Sa fonction est ignorée, bien que l'on note sa présence chez de nombreux mammifères.

2.4 GLOMUS CAROTIDIENS

Ils sont situés en arrière de la bifurcation des artères carotides communes, contre les sinus carotidiens. Chaque glomus est ovoïde et mesure 5 à 7 mm de longueur et 2,5 à 4 mm de largeur. Il peut être subdivisé en nodules.

Il reçoit des neurofibres sympathiques mais aussi parasympathiques des nerfs vague et glosso-pharyngien. Ils sont vascularisés par des branches de l'artère carotide externe.

Ils dérivent du mésenchyme du 3^e arc pharyngien. Les glomus carotidiens sont des chémorécepteurs artériels.

1. Ancien. : corps para-aortique, corps ou organe de Zuckerkandl.
2. Ancien. : corps coccygien, glande coccygienne de Luschka.

2.5 GLOMUS JUGULAIRES ³

Chaque glomus est situé au niveau du bulbe de la veine jugulaire interne près de la branche tympanique du nerf glosso-pharyngien ou de la branche auriculaire du nerf vague. Ils sont ovoïdes et mesurent 0,5 mm de longueur et 0,25 mm de largeur.

L'atteinte tumorale de ces glomus peut provoquer des troubles de l'oreille moyenne et des nerfs crâniens associés.

3. Ancien. : corps tympanique.

2.6 GLOMUS PULMONAIRES

Ils sont situés dans le médiastin, au contact des artères pulmonaires.

ORGANES URINAIRES

Les *organes urinaires* sont *destinés* à la sécrétion et à l'excrétion de l'urine.

Ils comprennent :

- deux organes sécréteurs, les **reins** ;
- deux conduits excréteurs internes, les **uretères** ;
- un réservoir, la **vessie** ;
- et un conduit excréteur externe, l'**urètre**.

Les organes urinaires sont situés dans les espaces rétropéritonéal et sous-péritonéal (*fig. 3.1*).

3 Rein

Le rein est un organe glandulaire pair dont la fonction principale est la sécrétion de l'urine. Il joue un rôle capital dans la régulation de l'homéostasie.

Le rein est un organe rétropéritonéal, situé dans la région lombaire (fig. 3.1, 3.2).

Il fait très souvent l'objet de transplantation.

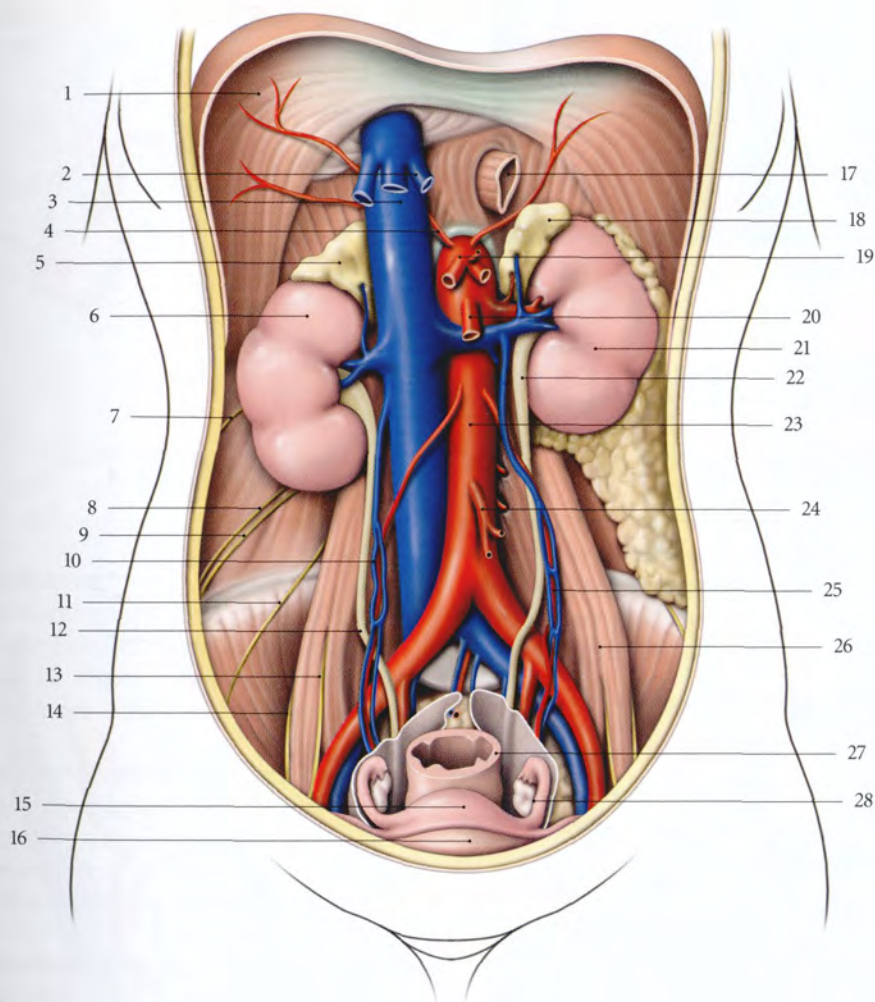


FIG. 3.1. Reins in situ (exérese des viscères digestifs)

- | | | | |
|-----------------------------|------------------------------------|-----------------------------|--------------------------------------|
| 1. diaphragme | 8. n. ilio-hypogastrique | 15. utérus | 23. aorte abdominale |
| 2. vv. hépatiques | 9. n. ilio-inguinal | 16. vessie | 24. a. mésentérique inf. |
| 3. v. cave inf. | 10. a. et v. ovariennes droites | 17. œsophage | 25. a. et v. ovariennes gauches |
| 4. a. phrénique inf. droite | 11. n. cutané latéral de la cuisse | 18. glande surrénale gauche | 26. m. grand psoas |
| 5. glande surrénale droite | 12. urètre droit | 19. tronc cœliaque | 27. rectum |
| 6. rein droit | 13. n. génito-fémoral | 20. a. mésentérique sup. | 28. ovaire et trompe utérine gauches |
| 7. n. subcostal | 14. n. fémoral | 21. rein gauche | |
| | | 22. urètre gauche | |

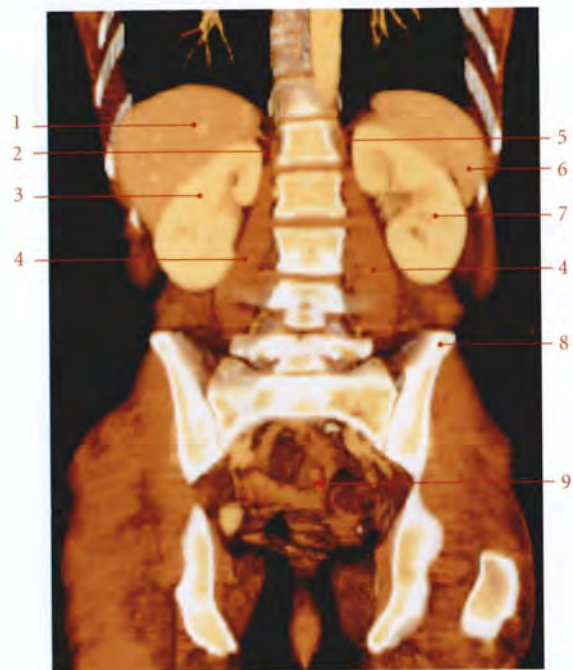

FIG. 3.2. Coupe TDM 3D frontale (coronale) de l'abdomen et du pelvis (cliché Dr Th. Diesce)

1. foie
2. glande surrénale droite
3. rein droit
4. m. grand psoas
5. glande surrénale gauche
6. rate
7. rein gauche
8. crête iliaque
9. petit bassin

3.1 DÉVELOPPEMENT

A | ORGANOGÉNÈSE

Les ébauches uro-génitales dérivent du mésoblaste intermédiaire et se développent dans le sens crânio-caudal en donnant successivement trois organes paires : le pronéphros, le mésonephros et le métanéphros (fig. 3.3).

1 | Le pronéphros¹

Il est situé dans la région cervicale. Il apparaît et disparaît au cours de la quatrième semaine.

2 | Le mésonephros

Il apparaît à la fin de la quatrième semaine dans la future région thoraco-lombaire. Les tubules mésonephriques étagés s'ouvrent dans le conduit mésonephrique², qui s'abouche dans le cloaque.

Seuls quelques tubules et le conduit mésonephrique persistent pour former chez l'homme, les conduits génitaux, et chez la femme, des reliquats vestigiaux.

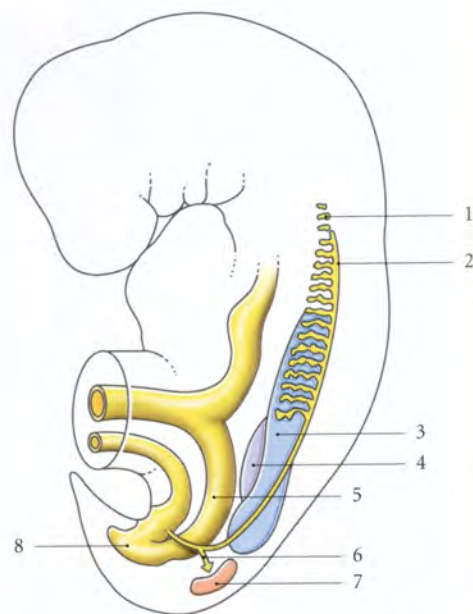
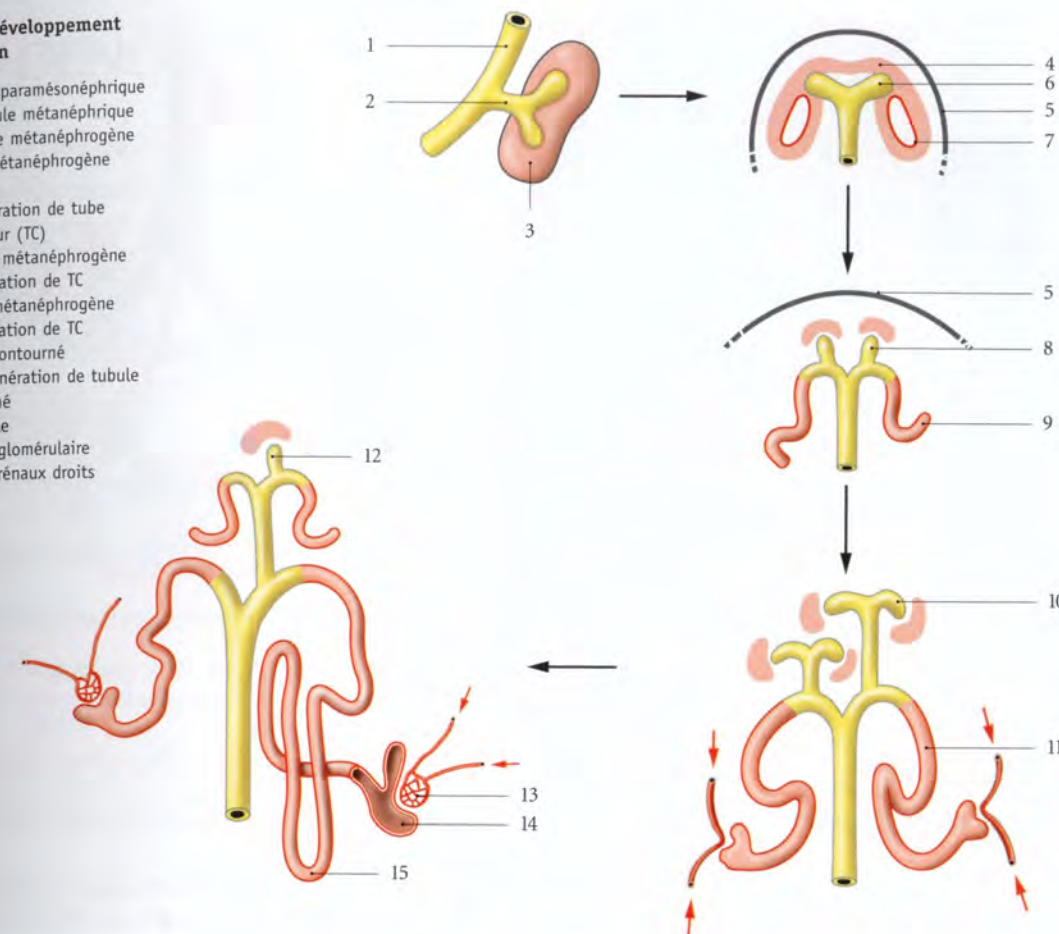


FIG. 3.3. Ébauches uro-génitales d'un embryon de 4 semaines (vue latérale)

1. pronéphros
2. conduit mésonephrique
3. mésonephros
4. crête gonadique
5. intestin primitif
6. diverticule métanéphrique
7. blastème métanéphrogène
8. sinus uro-génital primitif

FIG. 3.4. Développement du néphron

1. conduit paramésonephrique
2. diverticule métanéphrique
3. blastème métanéphrogène
4. coiffe métanéphrogène
5. capsule
6. 1^{re} génération de tube collecteur (TC)
7. vésicule métanéphrogène
8. 2^e génération de TC
9. tubule métanéphrogène
10. 3^e génération de TC
11. tubule contourné
12. autre génération de tubule contourné
13. glomérule
14. capsule glomérulaire
15. tubules rénaux droits



3 | Le métanéphros³

Il apparaît dans la région caudale vers la cinquième semaine. Il se développe à partir de deux structures d'origines différentes : le *diverticule métanéphrique*⁴ et le *blastème métanéphrogène* (fig. 3.4).

a) Le *diverticule métanéphrique* naît de la partie distale du conduit mésonephrique et s'accroît dans le sens dorso-crânial pour atteindre le blastème métanéphrogène. Il donne naissance à l'uretère, au pelvis rénal, aux calices rénaux et aux conduits collecteurs.

b) Le *blastème métanéphrogène* dérive du mésoblaste. Il se fragmente en « coiffes métanéphrogènes » qui recouvrent les extrémités des conduits collecteurs. Chaque « coiffe » métanéphrogène se différencie en *vésicules métanéphrogènes*, puis en *tubules métanéphrogènes*. L'extrémité distale de chaque tubule s'élargit et s'invagine pour former la *capsule glomérulaire*. Le blastème métanéphrogène donne ainsi le néphron et la capsule rénale.

B | ANOMALIES

1 | L'agénésie rénale

a) L'*agénésie bilatérale* est létale dans les premiers jours de naissance.

b) L'*agénésie unilatérale* s'accompagne souvent d'agénésie partielle ou totale des organes génitaux homolatéraux.

2 | Le rein polykystique

Il résulterait d'une anomalie du développement des conduits collecteurs.

3 | Les reins ectopiques (fig. 3.5, 3.6)

Il peut s'agir parfois de rein surnuméraire. Il est souvent iliaque ou pelvien.

3. Ancien. : rein permanent.
4. Ancien. : bourgeon urétral.

1. Ou néphrotomes cervicaux.
2. Ancien. : canal de Wolff.

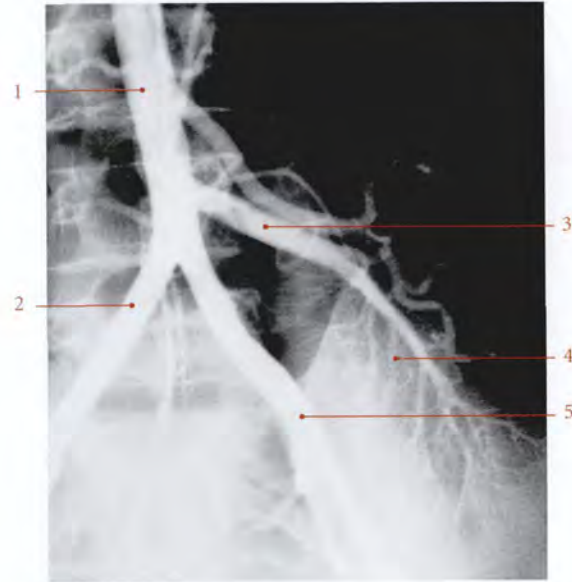


FIG. 3.5. Artères d'un rein ectopique iliaque (artériographie)

- | | |
|------------------------------|------------------------------|
| 1. aorte | 4. rein ectopique gauche |
| 2. a. iliaque commune droite | 5. a. iliaque commune gauche |
| 3. a. rénale gauche | |

4 | Les reins fusionnés (fig. 3.7)

a) *Le rein en fer à cheval* résulte de la fusion d'une des extrémités homologues des reins.

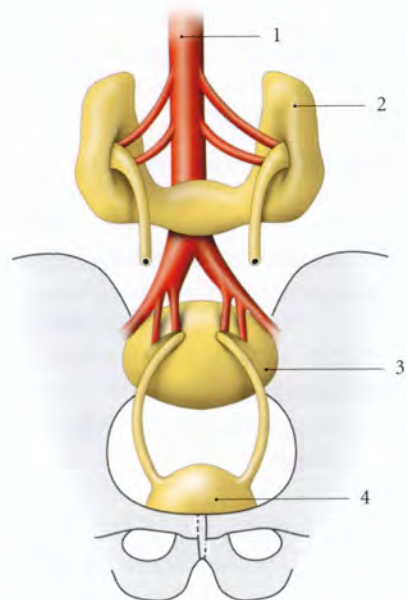


FIG. 3.7. Reins fusionnés

- | | |
|-------------------------|------------------|
| 1. aorte | 3. rein discoïde |
| 2. rein en fer à cheval | 4. vessie |

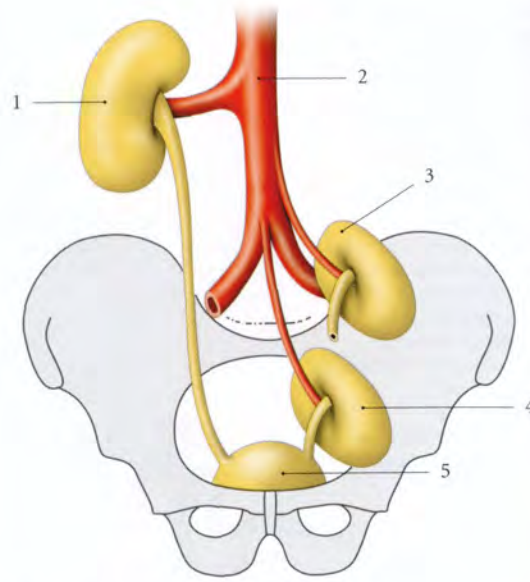


FIG. 3.6. Reins ectopiques

- | | |
|-----------------------------|-----------------|
| 1. rein lombaire (habituel) | 4. rein pelvien |
| 2. aorte abdominale | 5. vessie |
| 3. rein iliaque | |

b) *Le rein discoïde* est une fusion totale des reins.

5 | Les reins doubles (fig. 3.8)

Les reins sont situés du même côté avec la fusion plus ou moins complète des extrémités en contact.

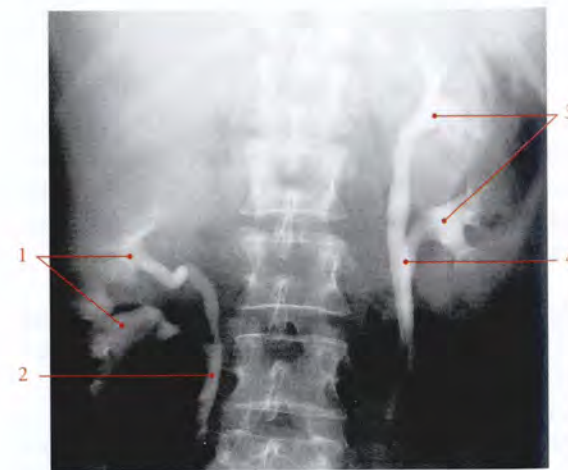


FIG. 3.8. Reins doubles bilatéraux (urographie intraveineuse)

- | | |
|-------------------------|--------------------------|
| 1. pelvis rénaux droits | 3. pelvis rénaux gauches |
| 2. uretère bifide | 4. uretères doubles |

3.2 GÉNÉRALITÉS

A | SITUATION (fig. 3.9)

Les reins sont situés de chaque côté de la colonne vertébrale à la hauteur des vertèbres thoraciques T11 et T12, et des vertèbres lombaires L1-L2.

Le rein droit étant plus bas situé que le rein gauche, il atteint le disque L2-L3.

Chaque rein est orienté obliquement en bas et latéralement. Son axe fait avec le plan sagittal médian un angle d'environ 18°.

Dans le plan horizontal, son axe fait avec le plan sagittal un angle postérieur de 40° à 60°.

B | CARACTÉRISTIQUES

1 | La configuration externe

a) *La surface du rein* est lisse chez l'adulte. Elle est irrégulière, polylobulée, chez le nouveau-né.

b) *Sa forme* est celle d'un haricot, avec un bord latéral convexe et un bord médial concave dont le tiers moyen constitue le hile du rein.

c) *Sa couleur* est rouge brun.

d) *Sa consistance* est ferme.

2 | Les dimensions

a) *Son volume* varie de 135 à 150 cm³.

b) *Son poids* est d'environ 140 g (110-160) chez l'homme, et 125 g chez la femme.

c) *Sa longueur* est de 12 cm (9-14,5), sa largeur de 6 cm (4,5-7,5), et son épaisseur de 3 cm (3-4,5).

Le rein gauche est plus long d'environ 1 cm. La différence entre les deux reins ne doit pas dépasser 2 cm.

d) Variations

Les dimensions varient avec l'âge, la taille et le sexe. C'est la hauteur qui représente les plus grandes variations. Ainsi, est-elle en moyenne, pour une taille de 150 cm, de 12 cm, et pour une taille de 195 cm, de 14,5 cm.

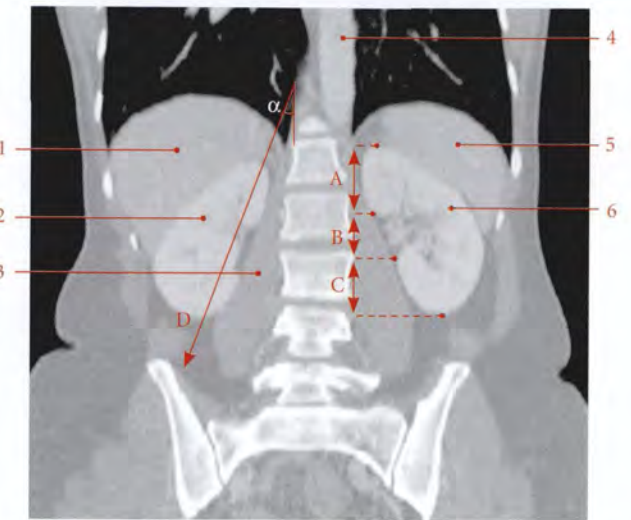


FIG. 3.9. Situation et direction du rein. Coupe TDM frontale (coronale) de l'abdomen (cliché Dr Th. Diesce)

- | | |
|--------------------------------|-------------------|
| A. partie suprahilaire | 2. rein droit |
| B. hile rénal | 3. m. grand psoas |
| C. partie infrahilaire | 4. aorte |
| D. direction du rein (α = 18°) | 5. rate |
| 1. foie | 6. rein gauche |

Chez la femme, les dimensions du rein sont comparativement légèrement inférieures de 0,5 cm. Les dimensions diminuent après 60 ans.

C | FASCIA RÉNAL ET MOYENS DE FIXITÉ

Le rein et la glande surrénale sont enveloppés par le fascia rénal qui délimite une loge rénale entièrement close (fig. 3.10, 3.11).

1 | Le fascia rénal

Condensation périphérique de la capsule adipeuse du rein, ce fascia est constitué de deux lames, antérieure et postérieure.

a) *En haut*, les deux lames fusionnent entre elles et avec le fascia diaphragmatique. Une lame conjonctive sur-réno-rénale les unit et sépare la surrénale et le rein.

b) *En bas*, les deux lames s'adossent et fusionnent.

c) *Médialement*, elles se fixent sur les bords du hile rénal et se continuent avec les gaines vasculaires des vaisseaux rénaux, de l'aorte et de la veine cave inférieure.

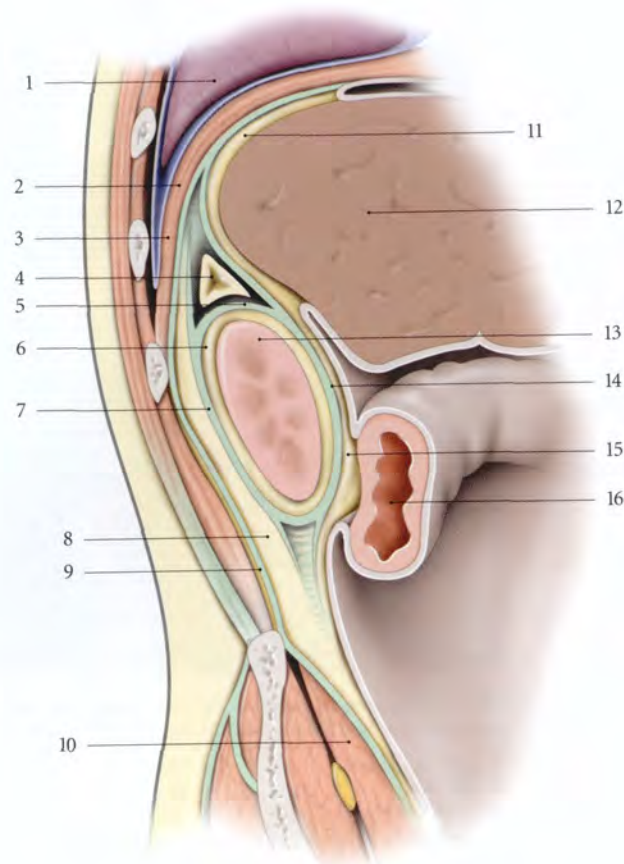


FIG. 3.10. Fascia rénale (coupe sagittale de la région rénale droite)

1. poumon droit
2. sinus costo-phrénique
3. diaphragme
4. glande surrénale droite
5. lame intersurréno-rénale
6. capsule adipeuse du rein
7. lame post. du fascia rénal
8. graisse pararénale
9. fascia transversalis
10. m. iliaque
11. lig. coronaire du foie
12. foie
13. rein droit
14. lame ant. du fascia rénal
15. mésocôlon ascendant
16. angle colique droit

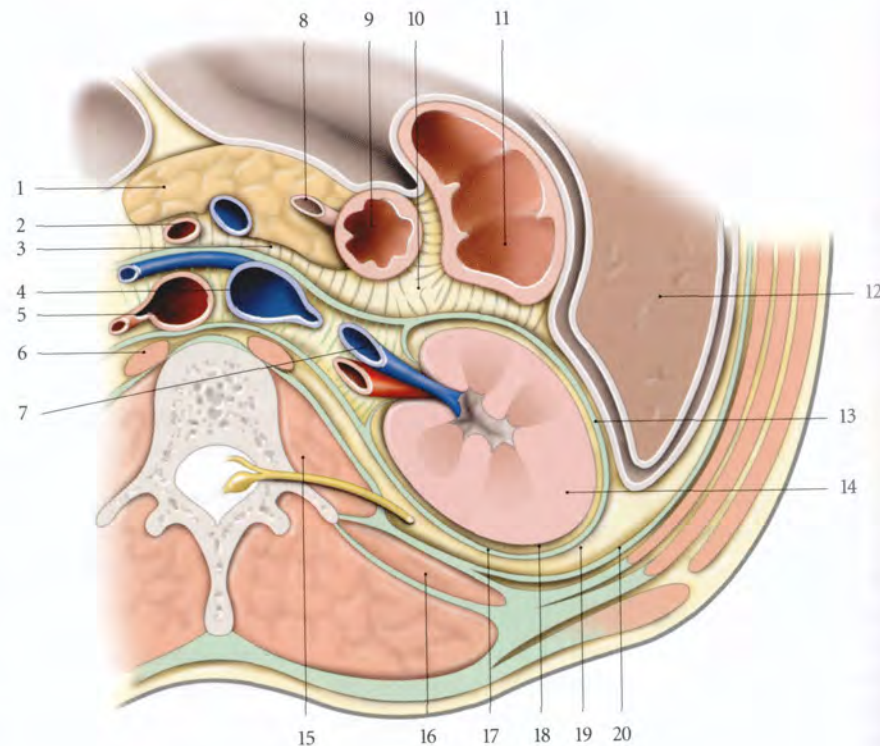


FIG. 3.11. Fascia rénale (coupe transversale de la région rénale droite - vue supérieure)

1. pancréas
2. a. et v. mésentériques sup.
3. mésoduodénum
4. v. cave inf.
5. aorte
6. pilier gauche du diaphragme
7. a. et v. rénales droites
8. conduit cholédoque
9. partie descendante du duodénum
10. mésocôlon ascendant
11. côlon ascendant
12. foie
13. lame ant. du fascia rénal
14. rein droit
15. m. grand psoas
16. m. carré des lombes
17. lame post. du fascia rénal
18. capsule adipeuse du rein
19. graisse pararénale
20. fascia transversalis

d) En arrière, la lame postérieure est adhérente au fascia diaphragmatique et séparée du fascia des muscles carrés des lombes et psoas par le *corps adipeux pararénal*.

Ce corps adipeux pararénal diminue au cours de l'amaigrissement.

2 | La loge rénale

La loge rénale, limitée par le fascia rénal et la lame surrénal-rénale contient le rein entouré d'un tissu cellulo-graisseux lâche, la *capsule adipeuse du rein*.

Des trabécules fibreuses unissent le fascia rénal à la capsule rénale et cloisonnent la capsule adipeuse du rein.

Le rein, solidaire de sa capsule adipeuse, est maintenu dans sa loge par la pression abdominale, qui relève elle-même de la tonicité de la paroi abdominale.

L'affaiblissement des moyens de fixité du rein peut entraîner la ptose rénale (rein mobile). Elle est plus fréquente chez la femme (9 fois sur 10), et du côté droit (9 fois sur 10).

3.3 RAPPORTS

Le rein présente deux faces, antérieure et postérieure, deux bords, latéral et médial, et deux extrémités, supérieure et inférieure.

1 | Le segment diaphragmatique

Le rein est, successivement et d'avant en arrière, en rapport avec :

A | FACE POSTÉRIURE

Elle correspond à la voie classique d'abord chirurgical du rein. Elle comprend deux segments, diaphragmatique et lombaire (fig. 3.12, 3.13).

a) Le diaphragme, en regard du ligament arqué latéral et du hiatus costo-lombaire. Ce hiatus met en communication le corps adipeux pararénal et le fascia phrénico-pleural.

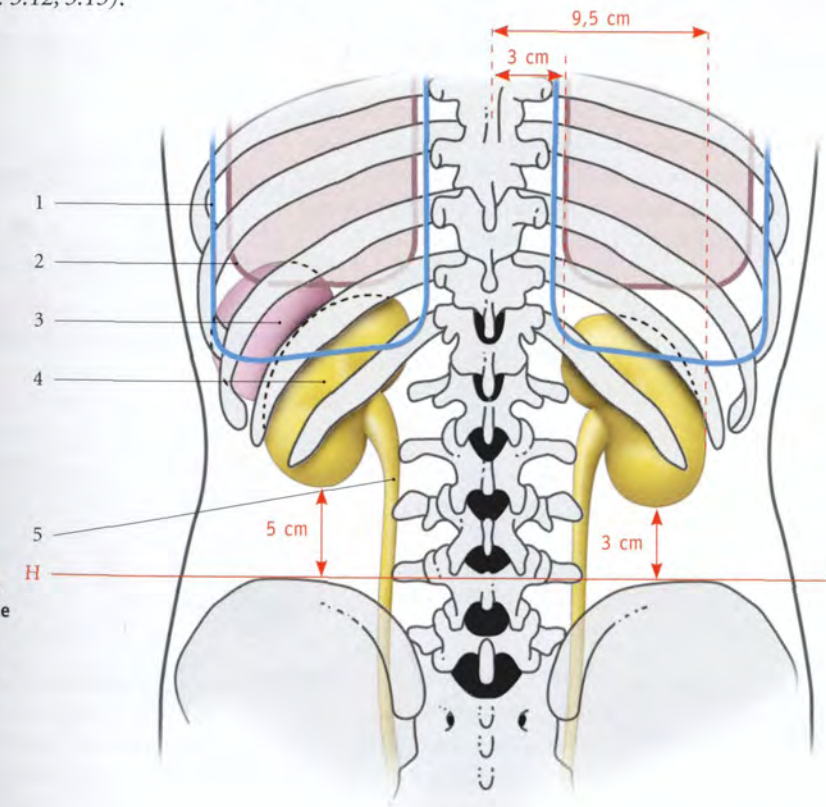


FIG. 3.12. Paroi dorsale de l'abdomen : anatomie de surface des reins

- H. ligne bicrétale iliaque
1. plèvre
 2. poumon
 3. rate
 4. rein gauche
 5. uretère

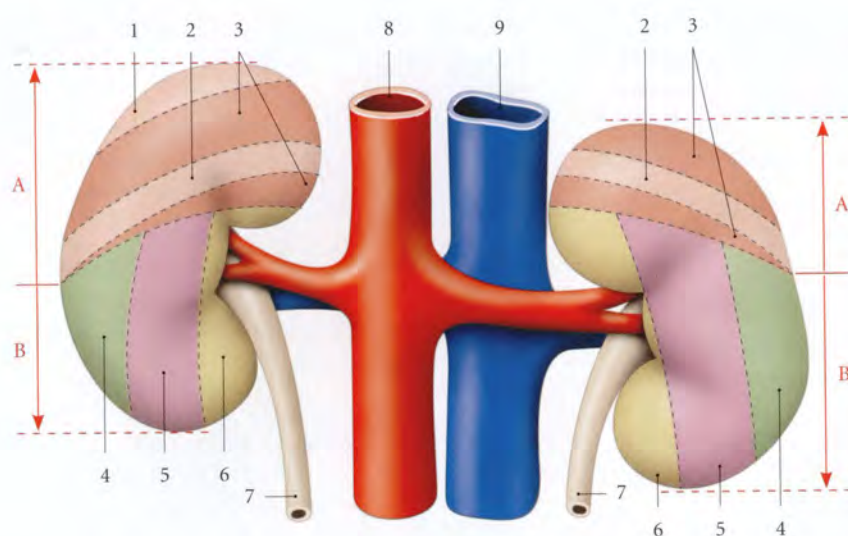


FIG. 3.13. Diagramme des rapports postérieurs des reins

- A. segment thoracique
B. segment lombaire
1. 11^e côte
 2. 12^e côte
 3. surface diaphragmatique
 4. surface du m. transverse
 5. surface du m. carré des lombes
 6. surface du m. psoas
 7. urètre
 8. aorte
 9. v. cave inf.

b) Le récessus pleural costo-diaphragmatique

Le bord inférieur du poumon reste situé au-dessus de l'extrémité supérieure du rein.

c) Les côtes 11 et 12 à droite et 12 à gauche.

2 | Le segment lombaire

Le rein est en rapport avec, d'avant en arrière :

a) Le corps adipeux pararénal

b) Le plan musculaire qui comprend :

- le muscle psoas recouvert de son fascia ;
- la lame antérieure du fascia thoraco-lombaire recouvrant le muscle carré des lombes ;
- et le muscle transverse de l'abdomen.

Sur le fascia du carré des lombes cheminent les nerfs subcostal, ilio-hypogastrique et ilio-inguinal.

La douzième côte constitue le repère de localisation du rein. L'angle formé par cette côte et la masse musculaire sacro-lombaire correspond au *point costo-lombaire*. C'est à son niveau que la palpation réveille la douleur de la colique néphrétique (fig. 3.14).

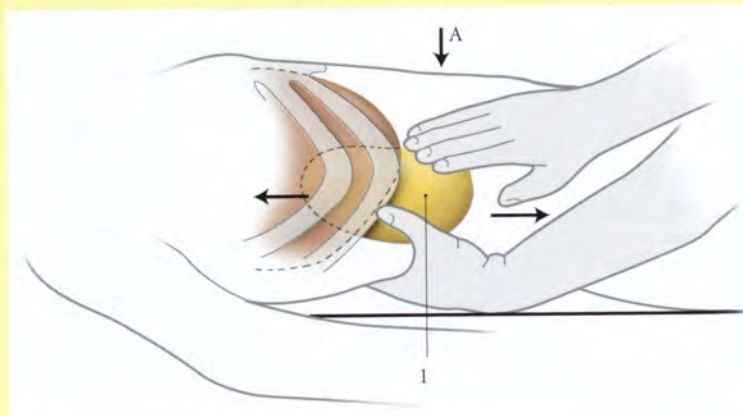
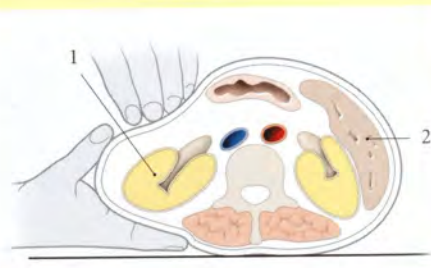


FIG. 3.14. Palpation du rein droit

Cartouche : coupe transversale selon A

1. rein droit
2. rate

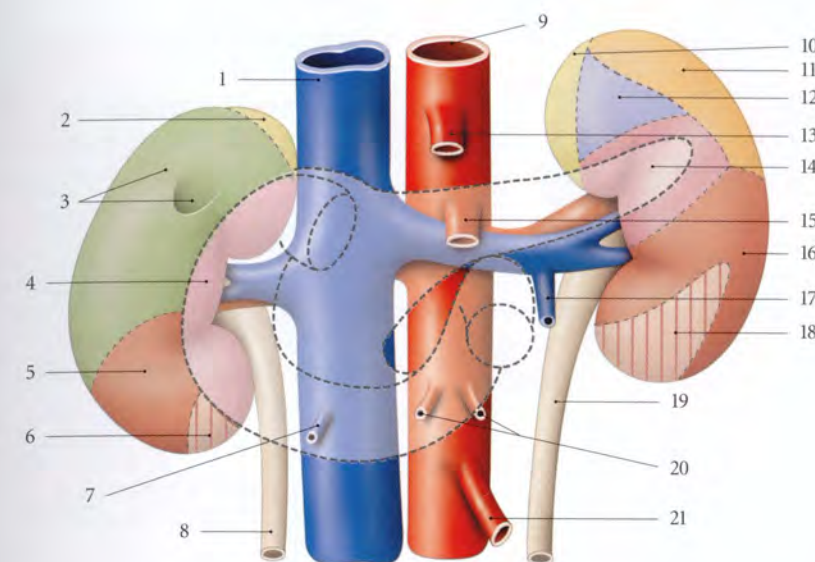


FIG. 3.15. Diagramme des rapports antérieurs des reins

- | | | |
|---|------------------------------------|--|
| 1. v. cave inf. | 8. urètre droit | 15. a. mésentérique sup. |
| 2. surface de la surrénale droite | 9. aorte | 16. surface colique gauche |
| 3. surface hépatique et de la vésicule biliaire | 10. surface de la surrénale gauche | 17. v. testiculaire ou ovarique gauche |
| 4. surface duodénale | 11. surface de la rate | 18. surface mésocolique descendante |
| 5. surface colique droite | 12. surface gastrique | 19. urètre gauche |
| 6. surface mésocolique ascendante | 13. tronc cœliaque | 20. aa. ovariques ou testiculaires |
| 7. v. testiculaire ou ovarique droite | 14. surface pancréatique | 21. a. mésentérique inf. |

B | FACE ANTÉRIEURE (fig. 3.15)

1 | Le rein droit

Il est en rapport avec :

a) *L'angle colique droit et le mésocôlon ascendant*, à sa partie inférieure.

b) *La partie descendante du duodénum*, le long de son bord médial.

c) *La face viscérale du lobe droit du foie*, au niveau des surfaces restantes.

Entre le rein droit et le foie s'interpose un cul-de-sac péritonéal limité au niveau de l'extrémité supérieure du rein par le *ligament hépato-rénal*, partie du ligament coronaire du foie.

2 | Le rein gauche

a) *Sa partie moyenne* est en rapport avec l'extrémité gauche du côlon transverse.

b) *Sa partie supérieure* répond à la rate, à la queue du pancréas et aux vaisseaux spléniques.

• La partie supéro-latérale répond à la rate.

• La partie supéro-médiale est séparée de l'estomac par la bourse omentale.

c) *Sa partie inférieure* est en rapport avec le mésocôlon descendant et les anses jéjunales.

C | BORD LATÉRAL

1 | Le bord latéral du rein droit

Il est longé par le foie.

2 | Le bord latéral du rein gauche

Il répond à la rate, à l'angle colique gauche et au ligament phrénico-colique.

D | BORD MÉDIAL

La partie moyenne correspond au hile rénal qui sépare les parties suprahilaire et infrahilaire.

1 | Le hile rénal

Il représente l'orifice d'entrée du sinus rénal. C'est une fente longitudinale d'environ 4 cm de longueur et 1,5 cm d'épaisseur.

Il est situé au niveau de la vertèbre lombaire L1.

2 | La partie suprahilaire

a) À droite, elle est en contact avec la veine cave inférieure.

b) À gauche, elle est en rapport avec la glande surrénale.

3 | La partie infrahilaire

Elle est longée par l'uretère qui lui est adhérent. Plus à distance, elle répond à droite à la veine cave inférieure, et à gauche à l'aorte.

E | EXTRÉMITÉS

1 | L'extrémité supérieure

Son bord médial est à 3 cm environ de la ligne médiane. Elle est en rapport, des deux côtés, avec la glande surrénale, et à gauche, avec la rate.

2 | L'extrémité inférieure

Son bord médial est à 5 cm environ de la ligne médiane. Elle est à distance des crêtes iliaques. Cette distance est de 3 cm à droite et de 5 cm à gauche.

3.4 VASCULARISATION – INNERVATION

A | ARTÈRES

Le rein est irrigué par l'artère rénale (voir Tome 3).

1 | Les branches terminales de l'artère rénale (fig. 3.16, 3.17)

La distribution artérielle, de type terminale, permet de diviser le rein en cinq segments : supérieur, inférieur, antéro-supérieur, antéro-inférieur et postérieur.

La grande variabilité des branches terminales de l'artère rénale entraîne celle de leur territoire, les segments rénaux. Ceci réduit l'importance de la segmentation rénale en chirurgie conservatrice.

L'artère rénale se divise au voisinage du hile généralement en deux branches, antérieure et postérieure, qui donnent les artères segmentaires.

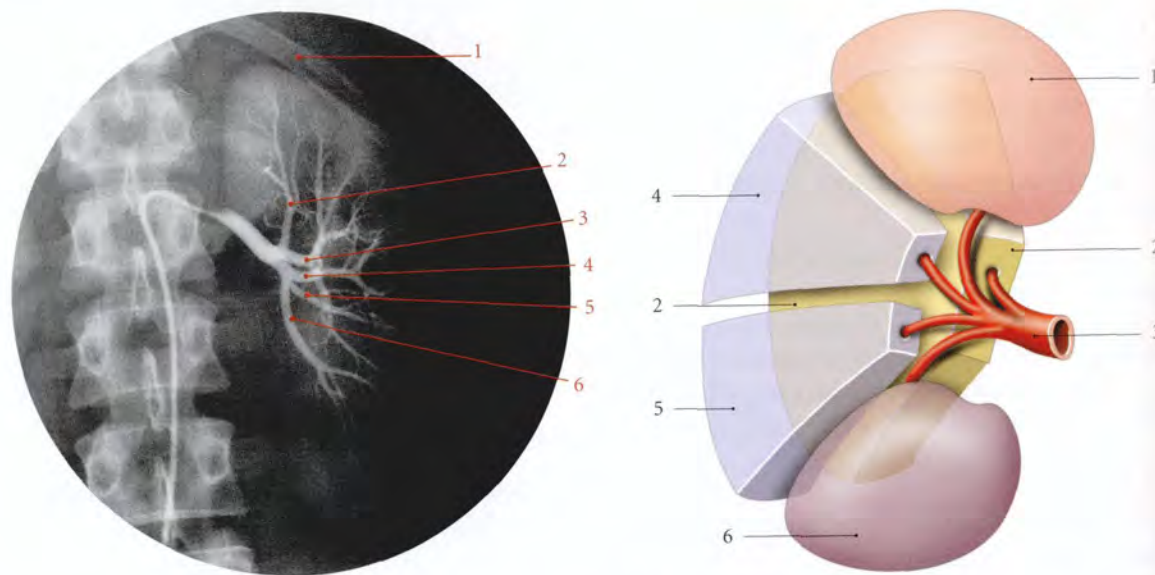


FIG. 3.16. Artères segmentaires du rein gauche. Artériographie sélective (cliché Dr Ph. Chartier)

- | | |
|-------------------------|-------------------------------|
| 1. 11 ^e côte | 4. a. segmentaire antéro-sup. |
| 2. a. segmentaire sup. | 5. a. segmentaire antéro-inf. |
| 3. a. segmentaire post. | 6. a. segmentaire inf. |

FIG. 3.17. Segments du rein éclaté (vue antérieure schématisée)

- | | |
|------------------|------------------------|
| 1. segment sup. | 4. segment antéro-sup. |
| 2. segment post. | 5. segment antéro-inf. |
| 3. a. rénale | 6. segment inf. |

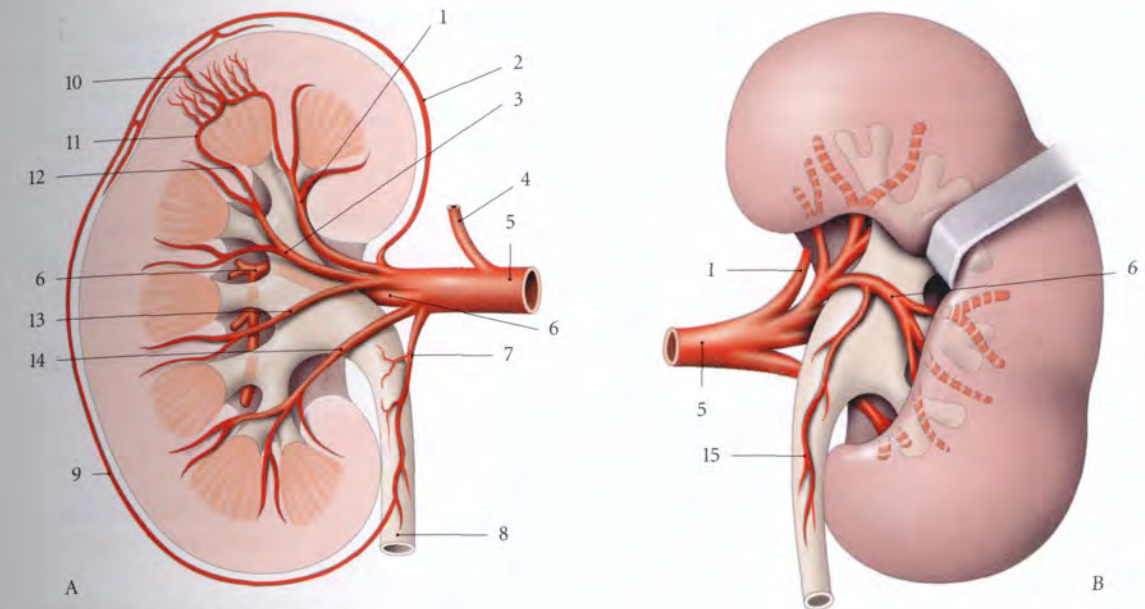


FIG. 3.18. Branches de l'artère rénale

- | | | |
|---|------------------------------|--------------------------------|
| A. vue antérieure (coupe frontale) | 4. a. surrénale inf. | 10. artériole interlobulaire |
| B. vue postérieure (pelvis rénal découvert) | 5. a. rénale | 11. a. arquée |
| 1. a. segmentaire sup. | 6. a. segmentaire post. | 12. artériole interlobaire |
| 2. r. capsulo-adipeux | 7. a. urétérique antéro-sup. | 13. a. segmentaire antéro-inf. |
| 3. a. segmentaire antéro-sup. | 8. urètre | 14. a. segmentaire inf. |
| | 9. réseau artériel exorénal | 15. a. urétérique postéro-sup. |

a) La **branche antérieure** (ou prépyélique) croise la face antérieure du pelvis rénal pour donner les artères des segments supérieur, antéro-supérieur, antéro-inférieur et inférieur (fig. 3.18).

b) La **branche postérieure** (ou rétropyélique) contourne le bord supérieur du pelvis rénal pour lon-

ger le bord postérieur du hile du rein. Elle donne les artères du segment postérieur.

c) Les **artères segmentaires** donnent chacune des artères interlobaires qui se terminent en artères arquées au-dessus des pyramides rénales. Des artères arquées et interlobaires, se détachent les artères interlobulaires (voir « Structure »).

Habituellement, le territoire de la branche antérieure de l'artère rénale est plus étendu que celui de la branche postérieure. Ces branches étant des artères de type terminal, la zone hypovasculaire⁵ est située en arrière du bord latéral. Elle représente la zone préférentielle des néphrotomies (fig. 3.19).

5. Ancien : zone avasculaire de Hyrtl.

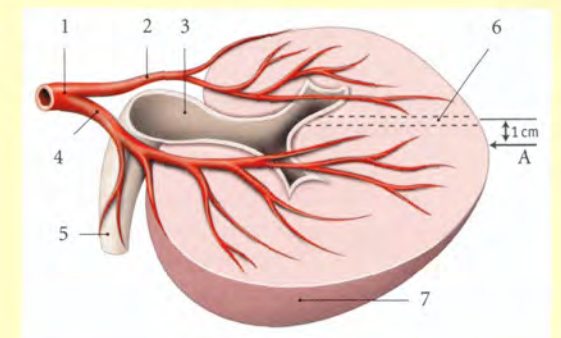


FIG. 3.19. Territoires artériels du rein (coupe transversale - vue supérieure)

- | | | |
|-------------------------|------------------------|-----------------------------|
| A. bord latéral | 3. pelvis rénal | 6. zone vasculaire minimale |
| 1. a. rénale | 4. a. segmentaire ant. | 7. face ant. |
| 2. a. segmentaire post. | 5. urètre | |

2 | Les artères de la capsule adipeuse

Elles proviennent de l'artère rénale, des artères surrenales et de l'artère testiculaire ou ovarique; parfois, elles naissent des artères coliques droite et gauche, des artères lombaires et de l'aorte.

Elles constituent dans la capsule adipeuse du rein un fin réseau artériel exo-rénal.

3 | Les artères polaires

Ces artères inconstantes (15 % des cas), branches de l'artère rénale, ne traversent pas le hile du rein. Elles sont destinées, soit au pôle supérieur du rein (13 %), soit au pôle inférieur (2 %), soit aux deux pôles (moins de 1 %).

B | VEINES

1 | Les veines segmentaires

Chaque veine segmentaire collecte des veines interlobaires qui drainent les veines arquées situées à la base des pyramides rénales.

2 | Les veines rénales

Chaque veine rénale droite et gauche, constitue le collecteur final d'un rein (voir Tome 3).
Chaque veine rénale naît de l'union des veines segmentaires au niveau du hile rénal.

C | LYMPHATIQUES

Les lymphatiques du rein naissent de deux plexus d'origine : les plexus lymphatiques intrarénal et capsulaire.

1 | Le plexus lymphatique intrarénal

Il entoure les tubules rénaux et se collecte dans le hile en 4 ou 5 troncs qui accompagnent, en avant et en arrière, la veine rénale; ils aboutissent aux nœuds latéro-aortiques et latéro-caves.

2 | Le plexus lymphatique capsulaire

Il est situé dans les capsules fibreuse et adipeuse du rein qui rejoignent, au niveau du hile, les collecteurs intrarénaux.

Il peut s'anastomoser avec les lymphatiques des angles coliques.

D | NERFS

Les nerfs proviennent du plexus rénal formé de neurofibres issues des ganglions cœliaques et aortico-rénaux.

Le plexus rénal est dense surtout à la face postérieure de l'artère rénale. Sur cette face existe fréquemment le *ganglion rénal postérieur*⁶. Dans le rein les nerfs accompagnent les rameaux artériels et les tubules rénaux jusqu'aux glomérules.

Les nerfs rénaux contiennent des neurofibres sympathiques et parasympathiques (nerf vague).

6. Ancien : ganglion de Hirschfeld.

3.5 STRUCTURE

Le rein est constitué du parenchyme rénal entouré d'une capsule fibreuse et creusé du *sinus rénal* (fig. 3.20).

A | CAPSULE FIBREUSE

Cette enveloppe fibreuse contient quelques fibres élastiques et musculaires lisses.

Unie au parenchyme sous-jacent par quelques trabécules ténues, elle est facilement détachable.

Elle tapisse aussi le sinus rénal et se continue avec les calices mineurs.

B | PARENCHYME RÉNAL

1 | La structure générale

Le parenchyme rénal comprend deux parties, l'une externe, le cortex, l'autre interne, la médulla.

a) Le cortex

D'aspect brun rouge et granuleux, le cortex se prolonge entre les pyramides pour constituer les colonnes rénales (fig. 3.20).

Le cortex comprend trois parties :

- la zone externe ou *cortex périphérique*, qui contient les corpuscules rénaux et les tubules contournés;

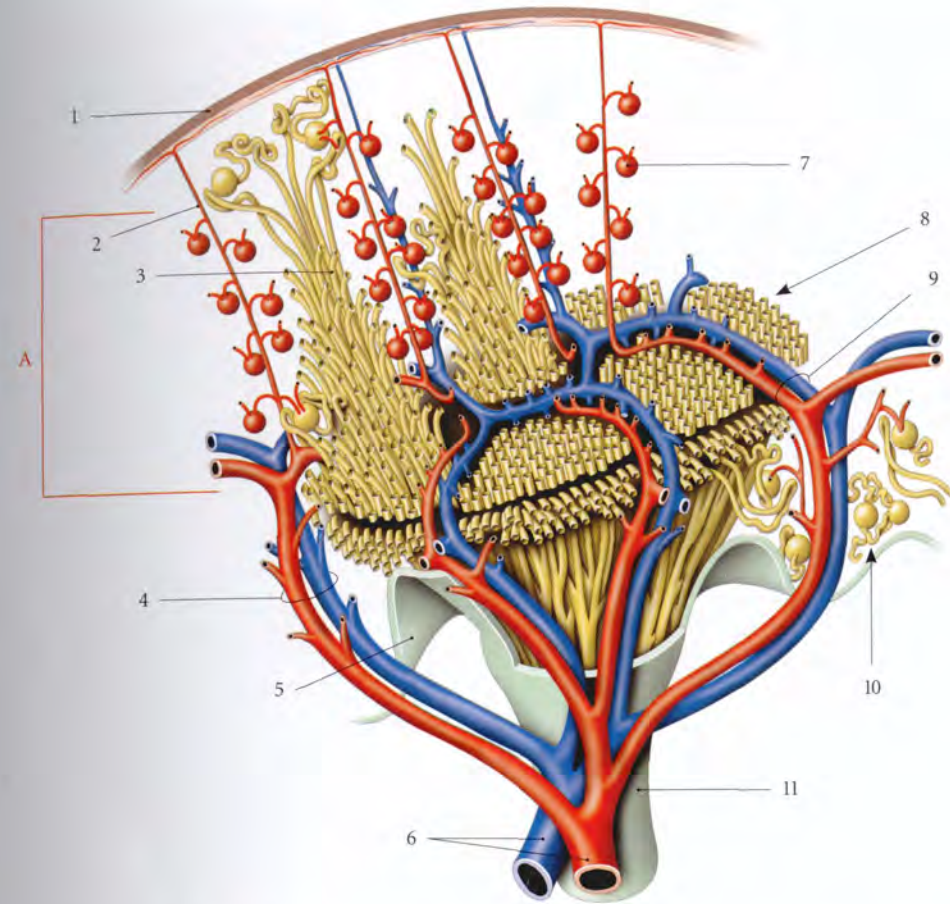


FIG. 3.20. Vascularisation d'une pyramide rénale. Distribution schématique (d'après G.T. Smith)

- | | | |
|----------------------------|------------------------------|--|
| 1. capsule fibreuse | 4. a. et v. interlobulaires | 8. néphrons coupés à la base de la pyramide rénale |
| 2. branche capsulaire | 5. revêtement du sinus rénal | 9. a. et v. arciformes |
| 3. partie radiée du lobule | 6. a. et v. segmentaires | 10. colonne rénale |
| | 7. corpuscule rénal | 11. calice mineur |

- la zone interne ou *cortex juxtamédullaire*, contenant des corpuscules rénaux, des tubules contournés, des tubules collecteurs et des vaisseaux arqués;
- et les *colonnes rénales*⁷ où circulent les artères et les veines interlobaires.

b) La médulla

Elle est constituée d'une série de tissus pâles et striés, les *pyramides rénales*. Les pyramides sont séparées entre elles par les *colonnes rénales*. Chaque pyramide présente un sommet interne, la papille rénale et une base externe.

Elle contient les anses du néphron, des tubules collecteurs, les conduits papillaires et les vaisseaux droits. Chaque rein présente 5 à 11 pyramides.

c) Lobes et lobules rénaux (fig. 3.21)

- Le rein est formé d'environ 7 à 13 lobes, plus apparents sur le rein fœtal. Chaque lobe est défini par une pyramide rénale et la portion de cortex qui lui est associée.
- Le *lobule rénal* est une subdivision du cortex limitée par des artères interlobulaires. Chaque lobule est formé de deux parties :
 - la *partie radiée*⁸, centrale, est constituée par le prolongement des stries radiaires de la médulla;
 - la *partie contournée*⁹, périphérique, est composée des corpuscules rénaux et des tubules contournés.

7. Ancien : colonnes de Bertin.

8. Ancien : pyramide de Ferrein.

9. Ancien : labyrinthe rénal.

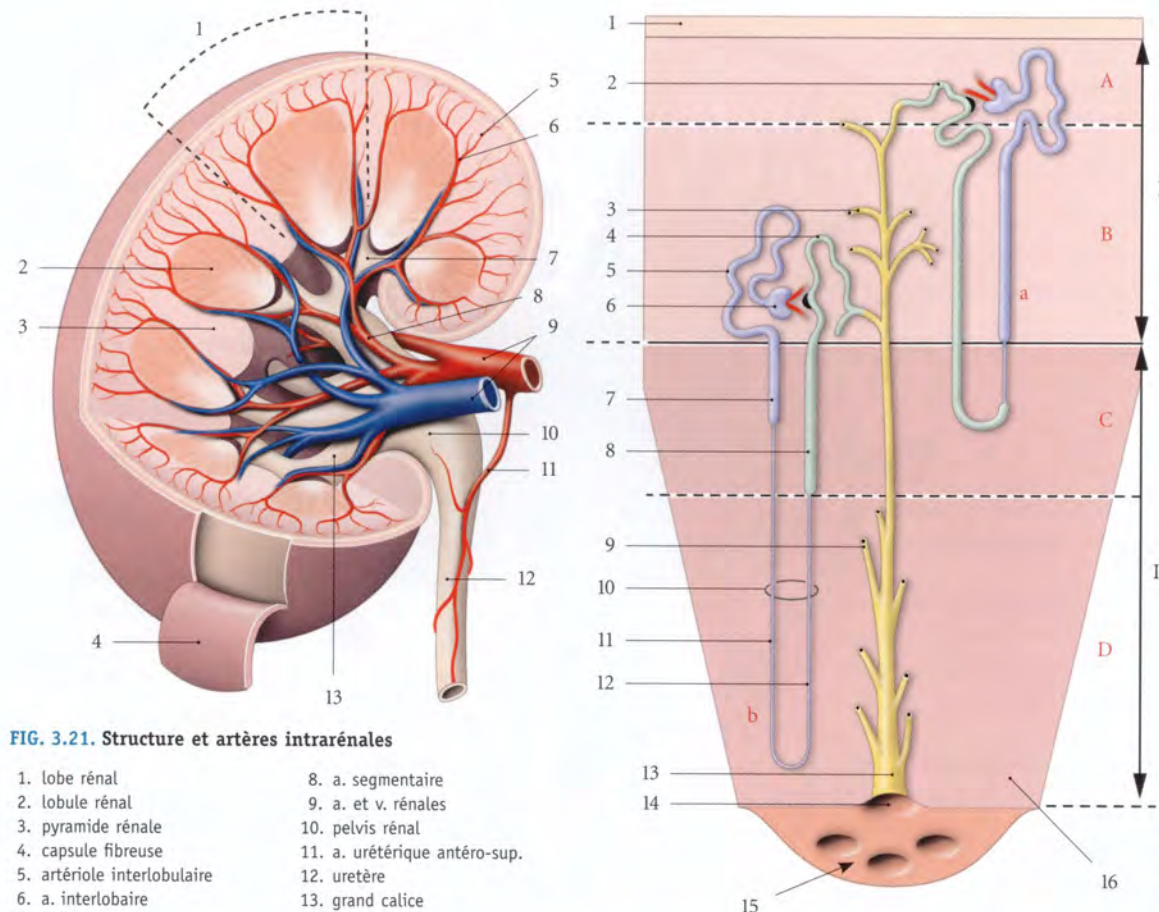


FIG. 3.21. Structure et artères intrarénales

1. lobe rénal
2. lobule rénal
3. pyramide rénale
4. capsule fibreuse
5. artériole interlobulaire
6. a. interlobaire
7. petit calice
8. a. segmentaire
9. a. et v. rénales
10. pelvis rénal
11. a. urétérique antéro-sup.
12. urètre
13. grand calice

2 | L'unité structurale : le néphron

Le parenchyme rénal est constitué essentiellement d'unités anatomiques et fonctionnelles, les *néphrons* (fig. 3.22, 3.23, 3.24, 3.25).

Au nombre d'un million et demi par rein, chaque néphron est une formation complexe comprenant successivement un corpuscule rénal, un tubule contourné proximal, une anse du néphron, et un tubule contourné distal.

a) Le corpuscule rénal¹⁰

Partie initiale du néphron, il est formé de la *capsule glomérulaire*¹¹ qui renferme le *glomérule*, réseau capillaire artériel entouré de la membrane basale et des podocytes.

Le glomérule flotte dans la chambre glomérulaire, qui contient l'urine primaire.

10. Ancien. : corpuscule de Malpighi.
11. Ancien. : capsule de Bowman.

FIG. 3.22. Néphron (constitution schématique)

En bleu : partie proximale du néphron
En vert : partie distale
En jaune : conduits collecteurs

- I. cortex
- II. médulla
- A. cortex périphérique
- B. cortex juxtamédullaire
- C. zone externe de la médulla
- D. zone interne de la médulla
- a. néphron court ou cortical
- b. néphron long ou juxtamédullaire

1. capsule
2. partie d'union
3. tubule rénal arqué
4. tubule contourné distal
5. tubule contourné proximal
6. corpuscule glomérulaire
7. partie droite du tubule proximal
8. partie droite du tubule distal
9. tubule rénal droit
10. anse du néphron
11. partie ascendante de l'anse
12. partie ascendante de l'anse
13. conduit papillaire
14. foramen papillaire
15. aire criblée
16. pyramide

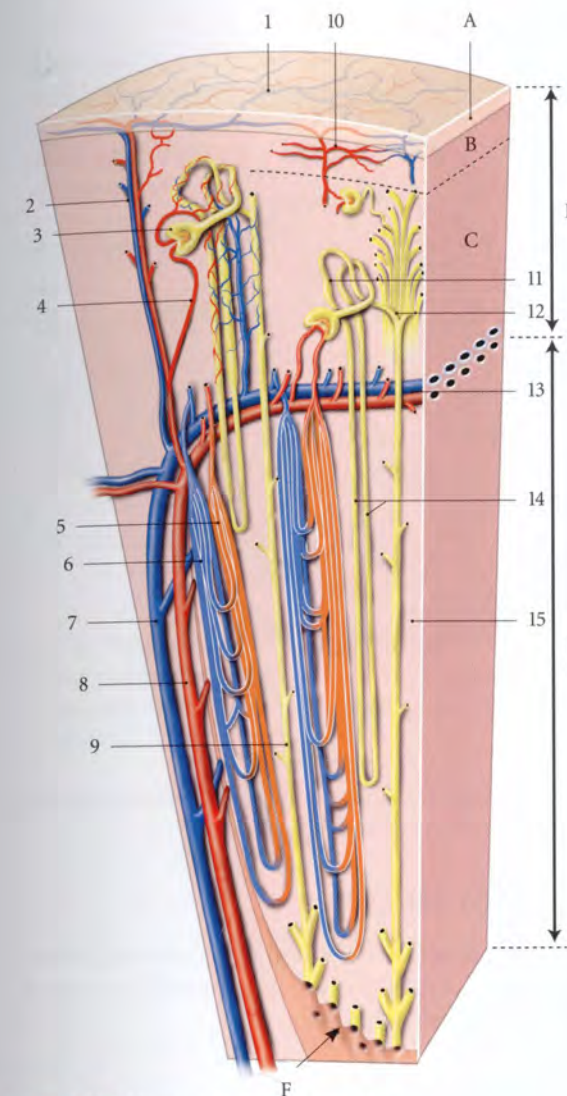


FIG. 3.23. Vaisseaux du parenchyme rénal

- A. capsule fibreuse
- B. zone périphérique du cortex
- C. zone juxta-médullaire du cortex
- D. cortex
- E. médulla
- F. aire criblée

1. vv. stellaires
2. a. et v. interlobaires
3. corpuscule rénal
4. a. glomérulaire afférente
5. artériole droite
6. veinule droite
7. artériole interlobulaire
8. v. interlobulaire
9. tubule rénal collecteur
10. plexus capillaire cortical
11. partie contournée
12. partie radiée
13. a. et v. arquées
14. anse du néphron
15. pyramide rénale

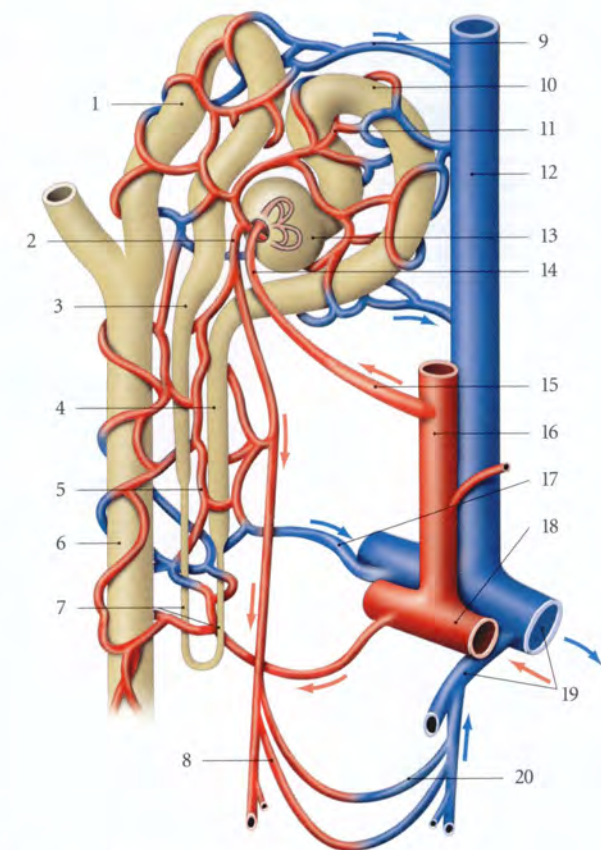


FIG. 3.24. Néphron (vascularisation)

1. tubule contourné distal
2. artériole efférente
3. tubule droit distal
4. tubule droit proximal
5. réseau capillaire péri-tubulaire
6. tubule collecteur
7. anse du néphron
8. artérioles droites
9. veinule intralobulaire
10. tubule contourné proximal
11. réseau capillaire péri-tubulaire
12. v. interlobulaire
13. corpuscule rénal
14. artériole afférente
15. artériole intralobulaire
16. artériole interlobulaire
17. veinule corticale profonde
18. artériole arquée
19. veinules arquées
20. veinules droites

b) Le tubule contourné proximal

Il est sinueux et présente une longueur d'environ 14 mm et un calibre de 30 à 60 μm .

Son épithélium prismatique ou cubique simple est pourvu de nombreuses microvillosités.

c) L'anse du néphron¹²

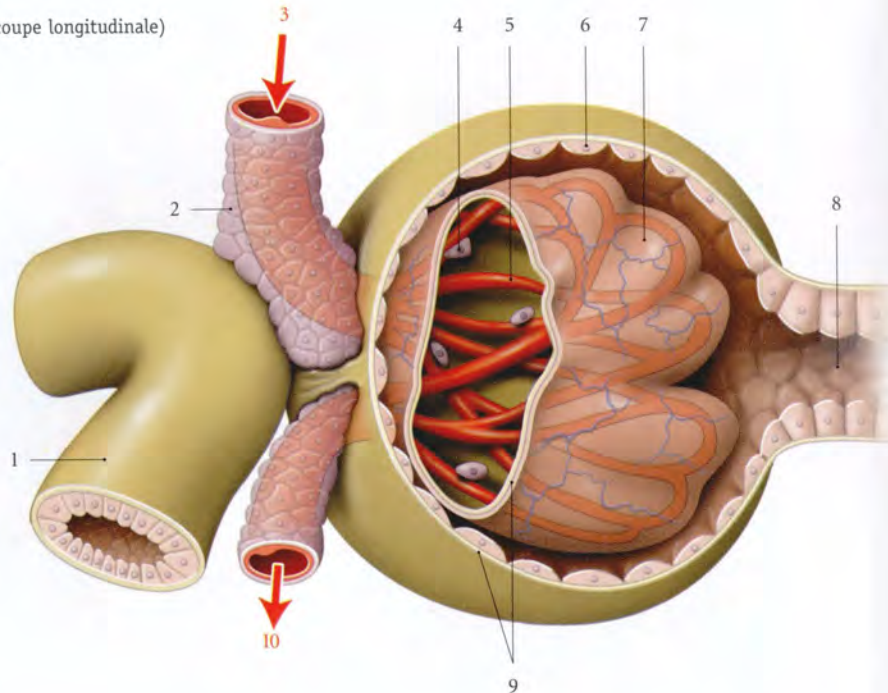
En forme de U, son calibre est plus étroit. Elle est constituée de deux parties, ascendante et descendante, formées de tubules droits.

Son épithélium est pavimenteux simple.

12. Ancien. : anse de Henlé.

FIG. 3.25. Corpuscule rénal (coupe longitudinale)

1. tubule contourné distal
2. cellules juxta-glomérulaires
3. artériole afférente
4. cellule mésangiale
5. réseau capillaire glomérulaire
6. capsule du glomérule
7. podocyte
8. tubule proximal
9. membrane basale
10. artériole efférente



d) Le tubule contourné distal

Il est sinueux et présente une longueur d'environ 5 mm et un calibre de 20 à 50 μm . Il s'abouche dans un tubule collecteur. Plusieurs tubules collecteurs sont drainés par un conduit papillaire¹³, qui s'ouvre par un foramen papillaire.

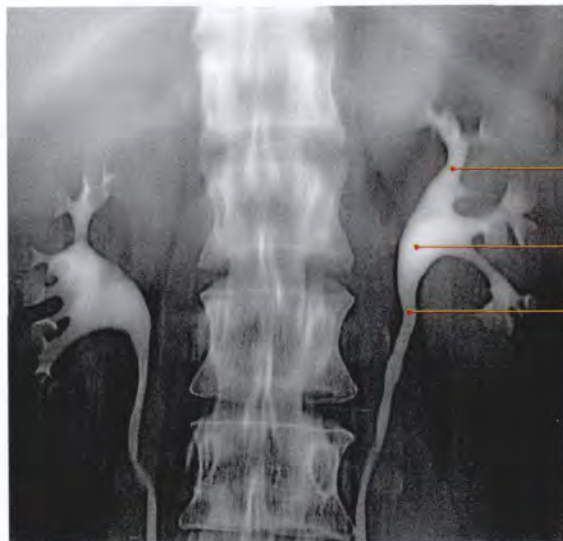


FIG. 3.26. Urographie intraveineuse numérisée (cliché Dr Ph. Chartier)

1. calice rénal majeur
2. pelvis rénal gauche
3. uretère gauche

Son épithélium cubique simple est moins épais que celui du tubule contourné proximal.

C | SINUS RÉNAL

Cette cavité s'ouvre par le hile rénal et contient les vaisseaux rénaux, les calices et le pelvis rénal. Sur sa paroi saillent les papilles rénales.

1 | Les calices (fig. 3.26)

a) Les calices mineurs

Ce sont des entonnoirs membraneux de 5 à 15 mm de longueur. Chaque calice se fixe par sa partie évasée autour d'une papille rénale ou plus. Leur nombre varie de 9 à 12.

b) Les calices majeurs

Ils sont formés par la confluence de 3 ou 4 calices mineurs. Ils sont généralement au nombre de trois : supérieur, inférieur et moyen.

2 | Le pelvis rénal¹⁴

Il est formé par la réunion des calices majeurs. C'est un entonnoir aplati dont le sommet inférieur se prolonge par l'uretère. De forme très variée, il présente une base

13. Ancien. : tube de Bellini.
14. Ancien. : bassinnet.

située dans le sinus rénal et un sommet hors du hile rénal. Sa base mesure environ 20 à 25 mm.

a) La partie intrarénale est limitée à 0,5 cm environ et répond aux vaisseaux segmentaires.

b) La partie extrarénale est située en dehors du hile rénal.

- En avant, elle répond directement à la branche antérieure de l'artère rénale et aux grosses branches de la veine rénale. Elle est aussi en rapport avec :
 - à droite, la partie descendante du duodénum et le corps du pancréas ;
 - à gauche, l'angle duodéno-jéjunal et son muscle.
- En arrière, elle est cernée en haut et latéralement par la branche postérieure de l'artère rénale.

Il est donc plus aisé d'aborder chirurgicalement la face postérieure du pelvis rénal en réclinant cette branche artérielle et le bord postérieur du hile rénal.

3 | Structure – Anatomie fonctionnelle

Les calices et le pelvis rénal sont des conduits musculaires pourvus :

- d'une *tunique muqueuse* avec un épithélium transitionnel ;
- d'une *tunique musculaire* avec une fine couche longitudinale et circulaire ;
- et d'une *tunique adventice*, formée d'un conjonctif lâche en continuité avec le tissu adipeux du sinus rénal.

a) Les calices présentent 10 à 12 contractions par minute, qui facilitent l'évacuation des tubules collecteurs par un effet d'aspiration.

Les petits calices sont considérés comme des inducteurs (*pace maker*) du péristaltisme urétérique.

b) Le pelvis rénal est le siège de contractions circulaires se déplaçant dans le sens crânio-caudal, au rythme de 3 à 6 par minute.

4

Uretère

L'uretère est le conduit excréteur du rein. Il fait suite au pelvis rénal et s'abouche dans la vessie. Ce conduit, musculo-membraneux et contractile, présente deux parties, abdominale et pelvienne, dont la séparation est située au niveau du détroit supérieur (fig. 4.1).

L'obstruction de l'uretère, par un calcul le plus souvent (ou lithiase urétérique) est une menace pour la fonction rénale.

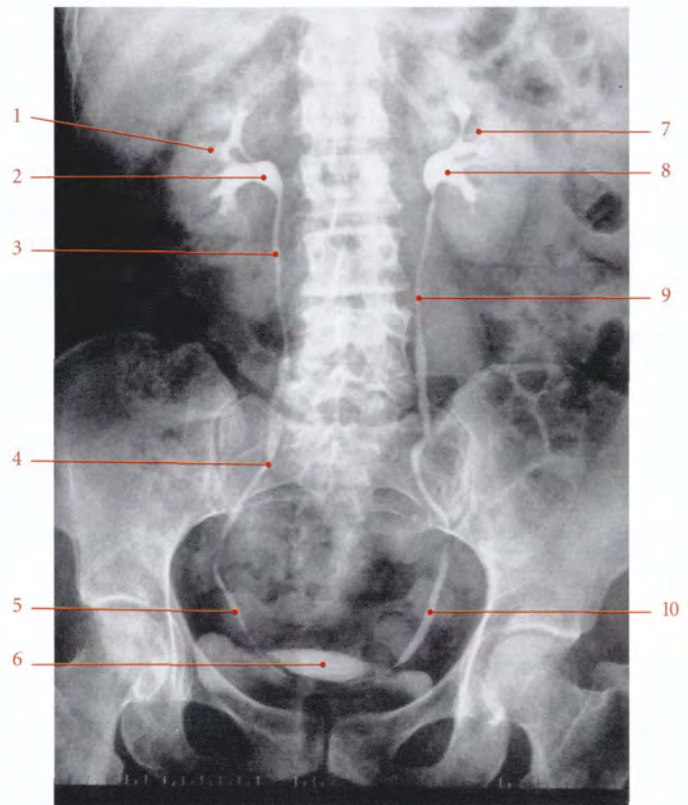


FIG. 4.1. Uretères. Urographie intraveineuse chez une femme (cliché Dr Ph. Chartier)

1. rein droit
2. pelvis rénal droit
3. uretère droit (partie lombaire)
4. uretère droit (partie iliaque)
5. uretère droit (partie pelvienne)
6. vessie
7. rein gauche
8. pelvis rénal gauche
9. uretère gauche (partie abdominale)
10. uretère gauche (partie pelvienne)

4.1 DÉVELOPPEMENT

A | ORGANOGÉNÈSE¹

L'uretère dérive du *diverticule métanéphrique* qui apparaît au cours de la 4^e semaine. Ce diverticule s'accroît dans le sens caudo-crânial et pénètre le *blastème métanéphrogène* (fig. 4.2).

L'extrémité crâniale s'élargit et se bifurque pour former le pelvis rénal et les calices majeurs.

Chaque calice majeur se subdivise pour donner des calices mineurs qui se bifurquent successivement pour former les conduits collecteurs du rein.

1. Voir Chapitre 3.

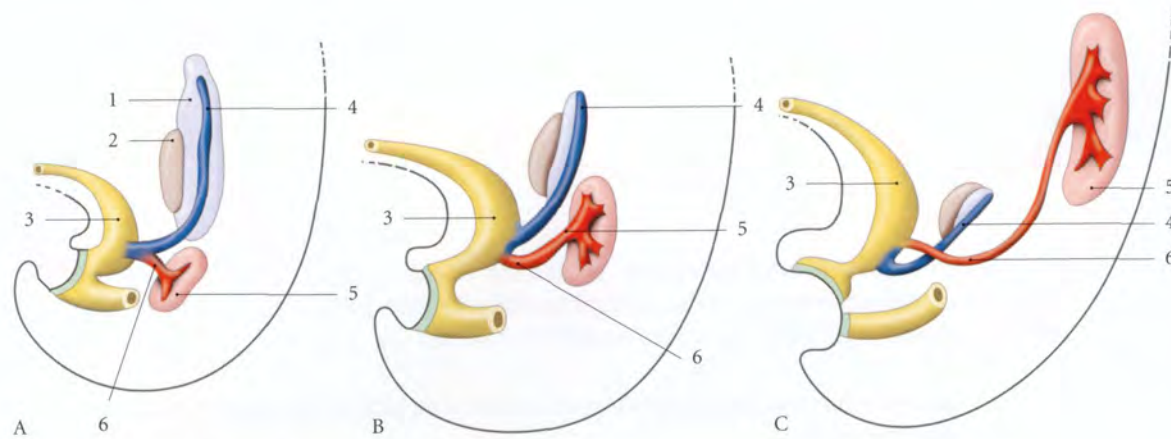


FIG. 4.2. Formation de l'uretère

A. à 5 semaines
B. à 7 semaines
C. à 8 semaines

1. mésonéphros
2. gonade primitive
3. allantoïde

4. conduit mésonéphrique
5. blastème métanéphrogène
6. diverticule métanéphrique

B | ANOMALIES

1 | L'uretère double (fig. 4.3)

Il relève de la division précoce du diverticule métanéphrique. La duplication peut être totale ou partielle (uretère bifide).

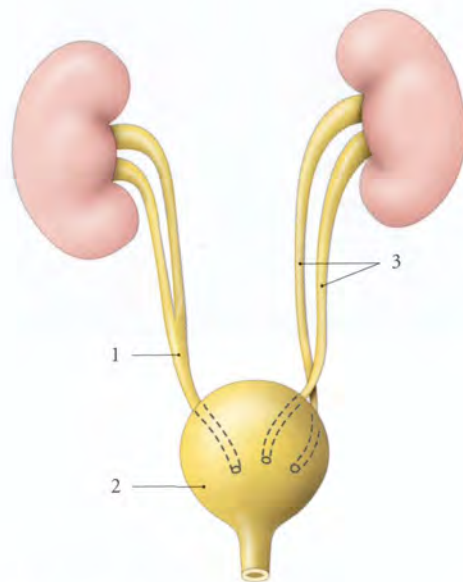


FIG. 4.3. Uretères doubles

1. uretère bifide
2. vessie
3. uretère double

2 | L'abouchement ectopique de l'uretère (fig. 4.4)

L'uretère peut s'aboucher dans l'urètre, le vestibule du vagin, le rectum, les vésicules séminales.

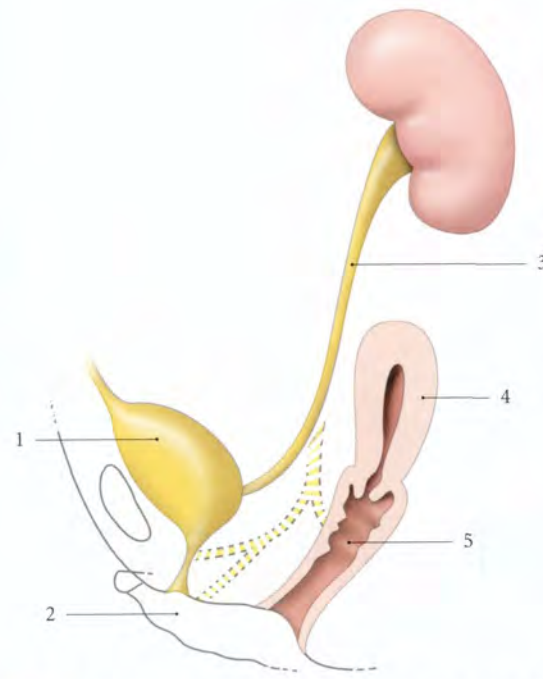


FIG. 4.4. Abouchements ectopiques de l'uretère, en pointillés (d'après Langman)

1. vessie
2. vulve
3. uretère

4. utérus
5. vagin

3 | Les uretères croisés (fig. 4.5)

a) L'uretère croisé rétrocave

Il est l'anomalie de disposition la plus fréquente. L'uretère passe en arrière de la veine cave inférieure et de l'aorte.

b) L'uretère croisé précave passe en avant de la veine cave inférieure et de l'aorte.

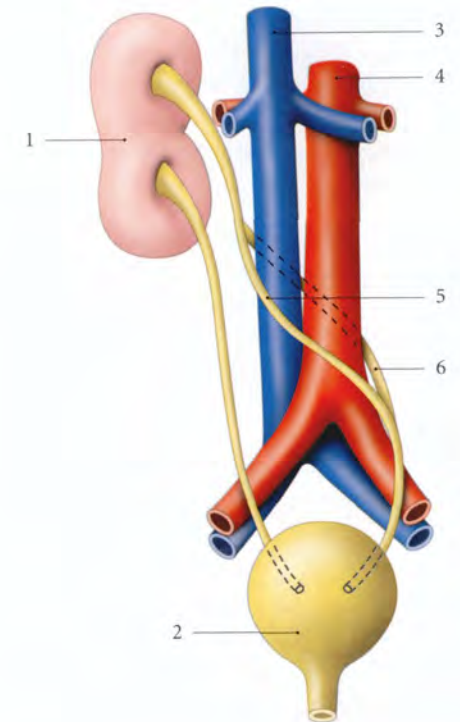


FIG. 4.5. Anomalies de trajet de l'uretère croisé gauche

1. rein fusionné
2. vessie
3. v. cave inf.

4. aorte
5. uretère croisé précave
6. uretère croisé rétrocave

4.2 GÉNÉRALITÉS

Durant son trajet, l'uretère est situé dans le tissu conjonctif lâche extrapéritonéal qui assure la liberté de ses mouvements.

Les atteintes de ce tissu conjonctif périurétérique peuvent retentir gravement sur la complaisance urétérique, puis sur la fonction rénale.

A | DIRECTION

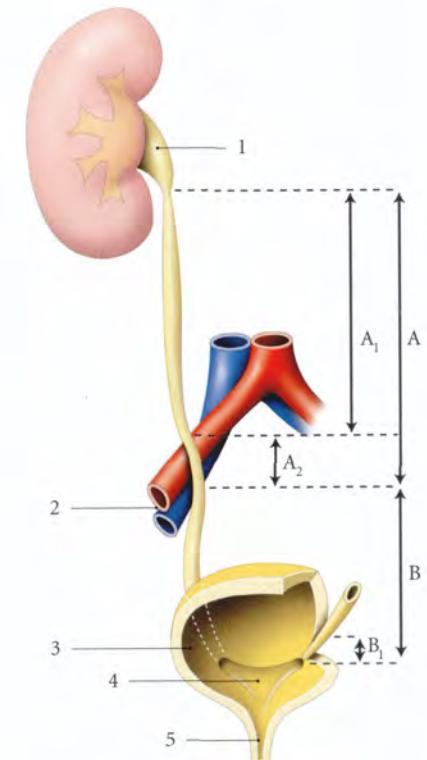
1 | La partie abdominale (fig. 4.6)

Elle descend verticalement et légèrement médialement jusqu'au détroit supérieur (uretère lombaire) ; puis elle surcroise les vaisseaux iliaques (uretère iliaque).

FIG. 4.6. Parties de l'uretère

A. partie abdominale
A₁. uretère lombaire
A₂. uretère iliaque
B. partie pelvienne
B₁. segment vésical

1. pelvis rénal
2. a. et v. iliaques externes
3. vessie ouverte
4. trigone vésical
5. urètre



2 | La partie pelvienne

Elle décrit une courbe concave en avant et médialement, puis traverse la paroi vésicale (segment vésical).

Sur les clichés d'urographie, chaque partie forme un fuseau correspondant à une onde contractile.

B | CARACTÉRISTIQUES

L'uretère est blanc rosé, animé de mouvements péristaltiques réguliers caractéristiques.

1 | La longueur

Elle varie de 25 à 30 cm. Chaque partie est approximativement de même longueur.

La partie abdominale mesure environ 12 cm, et la partie pelvienne, 13 cm (dont 1 cm pour son segment vésical).

2 | Le calibre

- À l'état de vacuité, l'uretère est aplati.
- Au cours de la propulsion du bolus urinaire, on observe deux rétrécissements, l'un au niveau de l'uretère iliaque, l'autre au niveau de la partie vésicale de l'uretère pelvien.
- Le calibre de l'uretère est d'environ :
 - 10 mm pour l'uretère lombaire ;
 - 4 mm pour l'uretère iliaque ;
 - 4 à 6 mm pour l'uretère pelvien extravésical ;
 - et 1 à 5 mm pour la partie vésicale de l'uretère.

4.3 RAPPORTS

A | PARTIE ABDOMINALE DE L'URETÈRE

Elle est située dans l'espace rétro-péritonéal et présente deux segments : l'uretère lombaire et l'uretère iliaque (fig. 4.7).

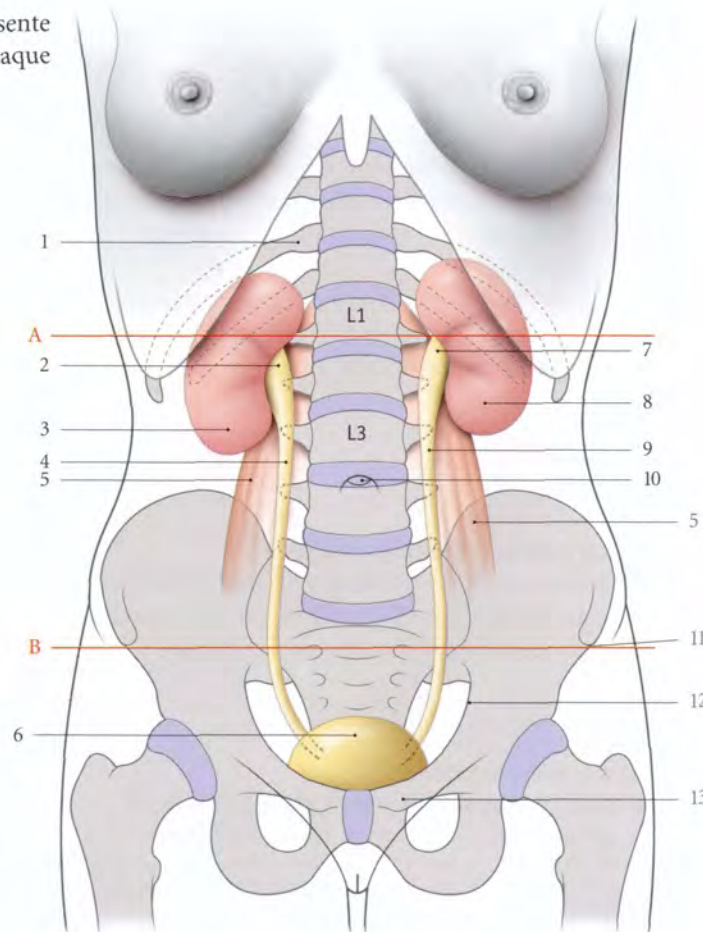


FIG. 4.7. Organes urinaires. Anatomie de surface (vue antérieure)

- A. plan transpylorique
B. plan intertuberculaire
- 11^e côte droite
 - pelvis rénal droit
 - rein droit
 - uretère droit
 - m. grand psoas
 - vessie
 - pelvis rénal gauche
 - rein gauche
 - uretère gauche
 - ombilic
 - épine iliaque antéro-sup.
 - ligne terminale du pelvis
 - épine du pubis

1 | Anatomie de surface

a) *En arrière*, l'uretère se projette sur le sommet des processus transverses des vertèbres lombaires L2 à L5, puis sur l'épine iliaque postéro-supérieure.

b) *En avant*, l'uretère se projette sur la paroi abdominale, selon une ligne unissant le point pelvi-rénal et l'épine du pubis, en passant par les points urétériques supérieur et moyen.

- Le point pelvi-rénal est situé au niveau du plan transpylorique, à 5 cm de la ligne médiane.
- Le point urétérique supérieur est situé sur le bord latéral du muscle droit de l'abdomen, au niveau du plan ombilical (soit 4 cm de l'ombilic).
- Le point urétérique moyen répond au tiers externe de la ligne unissant les deux épines iliaques antéro-supérieures (ligne interépineuse iliaque).

- Le point urétérique inférieur, pelvien, est accessible aux touchers vaginal et rectal.

2 | L'uretère lombaire² (fig. 4.8)

a) *En arrière*

Il repose sur le fascia iliaque recouvrant le muscle grand psoas. Sous ce fascia chemine le nerf génito-fémoral qui se dirige en bas et latéralement.

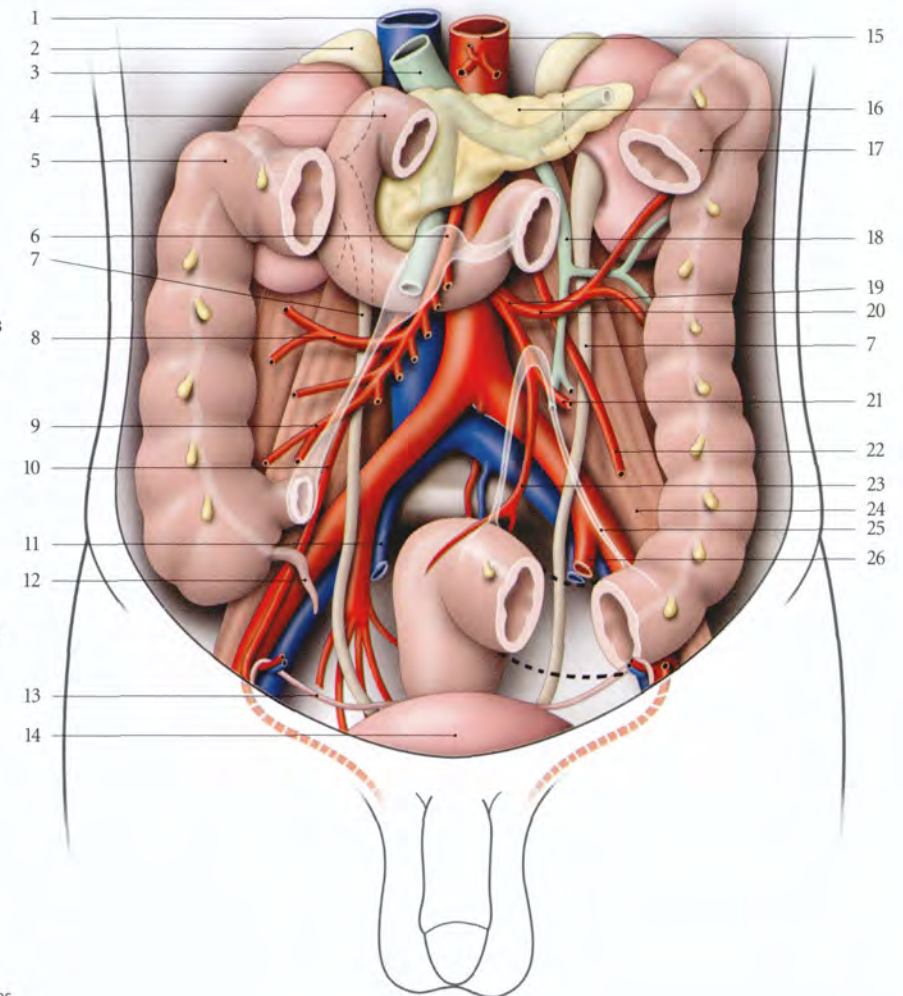
b) *En avant*

- L'uretère droit répond à la partie descendante du duodénum, puis au mésocôlon ascendant. Il est croisé par les vaisseaux gonadiques (testiculaires ou ovariens) au niveau de la vertèbre lombaire L3, les vaisseaux coliques droits et iléo-coliques.

2. Syn. : uretère lombal.

FIG. 4.8. Rapports des uretères chez l'homme

1. v. cave inf.
2. glande surrénale
3. v. porte
4. duodénum
5. angle colique droit
6. a. et v. mésentériques sup.
7. uretère
8. a. colique droite
9. a. iléo-cæcale
10. a. testiculaire droite
11. a. et v. iliaques internes droites
12. appendice vermiforme
13. conduit déférent
14. vessie
15. aorte abdominale
16. pancréas
17. côlon transverse
18. v. mésentérique inf.
19. a. mésentérique inf.
20. a. colique gauche
21. a. sigmoïdienne
22. a. testiculaire gauche
23. a. rectale sup.
24. m. psoas
25. racine du mésentérique
26. a. et v. iliaques internes gauches



- L'uretère gauche répond au mésocôlon descendant. Il est croisé par les vaisseaux gonadiques gauches, au niveau de la vertèbre lombaire L3 et les vaisseaux coliques gauches.

- L'uretère, hypotonique chez la femme enceinte, peut être comprimé surtout à droite par les veines gonadiques dilatées, créant ainsi le syndrome de la veine ovarique (fig. 4.9).

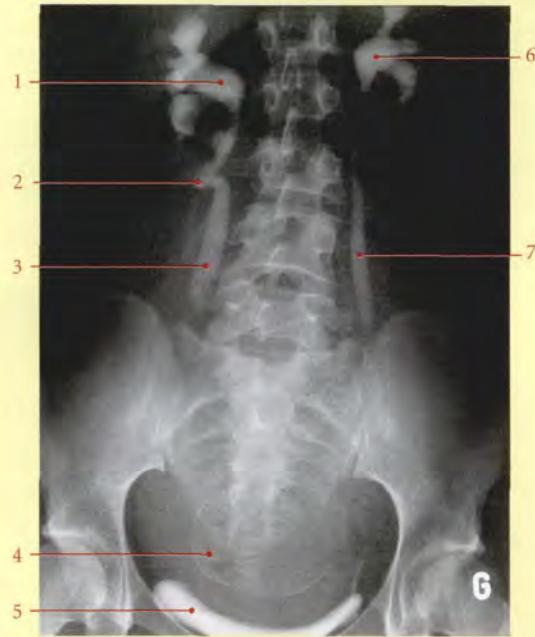

FIG. 4.9. Uretères hypotoniques chez la femme enceinte (urographie intraveineuse)

- | | |
|---|-------------------------------|
| 1. pelvis rénal droit dilaté | 4. tête fœtale |
| 2. compression de l'uretère droit par les vaisseaux ovariens droits | 5. vessie |
| 3. uretère droit dilaté | 6. pelvis rénal gauche dilaté |
| | 7. uretère gauche dilaté |

c) Latéralement

Chaque uretère est adhérent à la partie infrahilaire des reins, puis répond à droite au côlon ascendant et à gauche au côlon descendant.

d) Médialement

- L'uretère droit répond à la veine cave inférieure et aux lymphonœuds latéro-caves.
- L'uretère gauche répond à l'aorte abdominale et aux lymphonœuds latéro-aortiques.

3 | L'uretère iliaque

a) En arrière

Il se projette sur l'épine iliaque postéro-supérieure.

- Chez l'homme, l'uretère droit répond aux vaisseaux iliaques externes, à 1,5 cm environ de l'origine de l'artère iliaque externe. L'uretère gauche répond à la terminaison des vaisseaux iliaques communs.
- Chez la femme, chaque uretère répond à la terminaison des vaisseaux iliaques communs.

b) En avant

- L'uretère droit est croisé par la racine du mésentère et les vaisseaux iléo-coliques.
- L'uretère gauche est croisé par le mésocôlon sigmoïde et les vaisseaux sigmoïdiens.

B | PARTIE PELVIENNE DE L'URETÈRE

L'uretère chemine dans l'espace extrapéritonéal pelvien et présente trois segments, pariétal, viscéral et vésical.

1 | Trajet

a) Le segment pariétal descend contre la paroi pelvienne latérale en regard du bord antérieur de la grande incisive ischiatique. Au-dessus de l'épine ischiatique il s'incurve vers l'avant.

b) Le segment viscéral se dirige en avant et médialement, à distance du diaphragme pelvien.

c) Le segment vésical traverse obliquement la paroi vésicale.

2 | Chez l'homme

a) Le segment pariétal

L'uretère droit est habituellement en avant de l'artère iliaque interne, et l'uretère gauche, en arrière. Ils peuvent être tous deux médiaux à l'artère.

- Latéralement, il répond au nerf obturateur, à l'origine des vaisseaux ombilicaux, obturateurs et vésicaux inférieurs.
- Médialement, il adhère à la face profonde du péritoine pelvien et répond au rectum dont le sépare la fosse pararectale.

b) Le segment viscéral est surcroisé par le conduit déférent.

- Il traverse le ligament latéral de la vessie, entouré des artères du conduit déférent et vésicales supérieures, d'un plexus veineux dense et des rameaux du plexus hypogastrique inférieur.
- Puis il passe légèrement au-dessus de la glande séminale pour atteindre la base de la vessie.

c) Le segment vésical traverse obliquement la paroi vésicale sur 1 à 2,5 cm.

- Les points de pénétration des uretères sont distants de 4 cm environ.
- Leurs aboutements au niveau des angles latéraux du trigone vésical sont distants de 2,5 cm. Chaque ostium vésical est elliptique.

Le reflux vésico-urétérique dépend de la longueur et de la direction de la partie vésicale, mais aussi du tonus trigonal. Chez le nouveau-né la longueur du segment vésical est de 0,5 à 0,8 cm. Cette brièveté chez l'enfant est un facteur favorisant le reflux vésico-urétérique.

3 | Chez la femme

a) Le segment pariétal (fig. 4.10) est postérieur ou médial à l'artère iliaque interne.

- Latéralement, il est en rapport avec la veine iliaque interne, le nerf obturateur, les vaisseaux obturateurs, ombilicaux, utérins et vaginaux.

- Médialement, il adhère à la face profonde du péritoine et répond au rectum dont le sépare la fosse pararectale.

Puis, il longe le bord postérieur de la fosse ovarique et répond donc en avant à l'ovaire et à l'infundibulum tubaire.

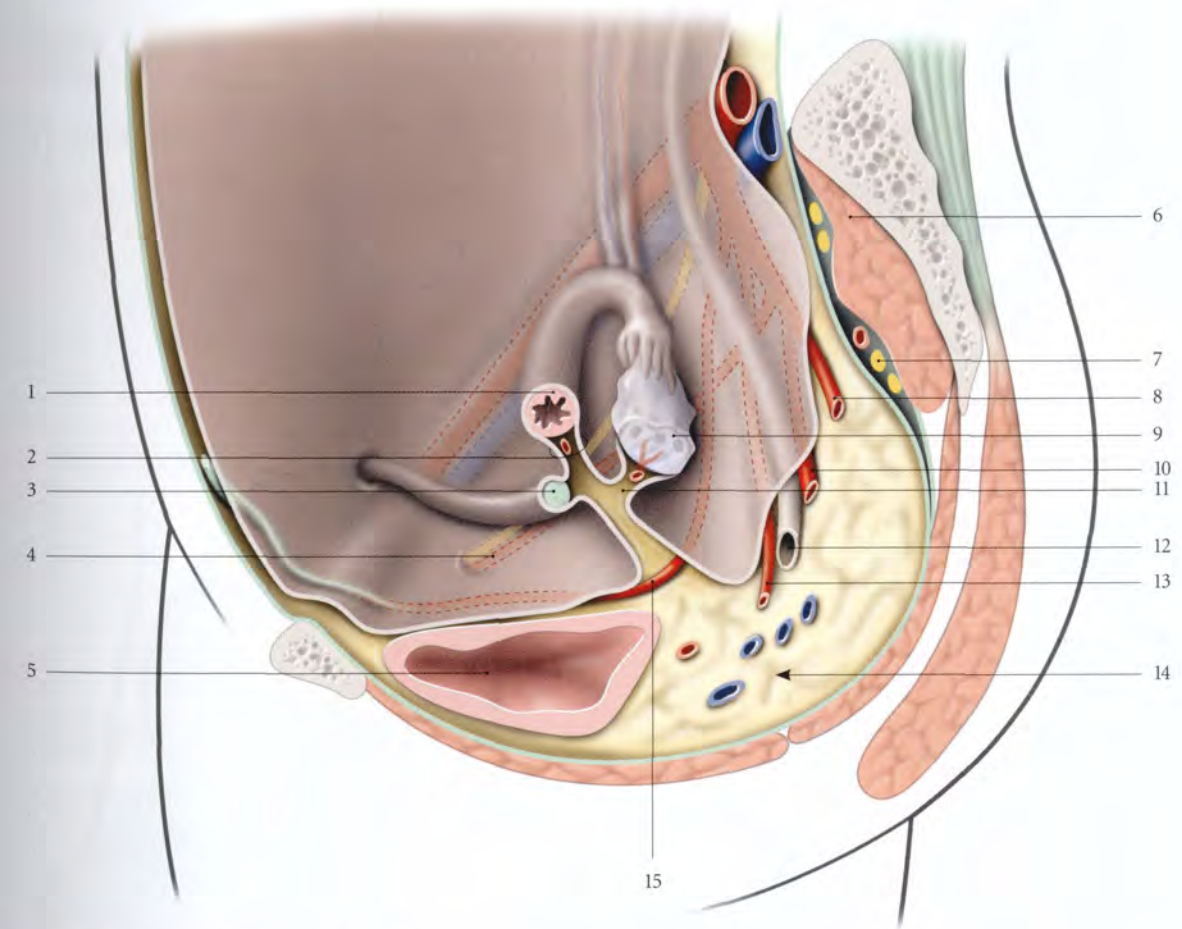


FIG. 4.10. Coupe sagittale paramédiane du pelvis féminin (vue médiale schématique droite)

- | | | |
|--------------------------|-----------------------|--|
| 1. trompe utérine | 6. m. piriforme | 11. mésovarum |
| 2. mésosalpinx | 7. plexus sacral | 12. uretère pelvien (segment pariétal) |
| 3. lig. rond de l'utérus | 8. a. rectale moyenne | 13. a. utérine |
| 4. a. et n. obturateurs | 9. ovaire | 14. espace sous-péritonéal pelvien |
| 5. vessie | 10. a. vaginale | 15. a. ombilicale |

b) **Le segment viscéral** (fig. 4.11) se dirige en avant et médialement le long du bord postéro-médial de l'artère utérine.

- Dans la région latéro-utérine, il passe entre le paramètre et le paracervix. L'artère utérine croise alors en avant l'uretère, à 20 mm (23 ± 8) de l'isthme et à 15 mm du fornix latéral du vagin (fig. 4.12).

- Puis il parcourt brièvement le septum vésico-vaginal, sous le ligament vésico-utérin, avant de pénétrer dans la vessie (fig. 4.13).

Ce segment urétérique est directement menacé au cours des hystérectomies totales.

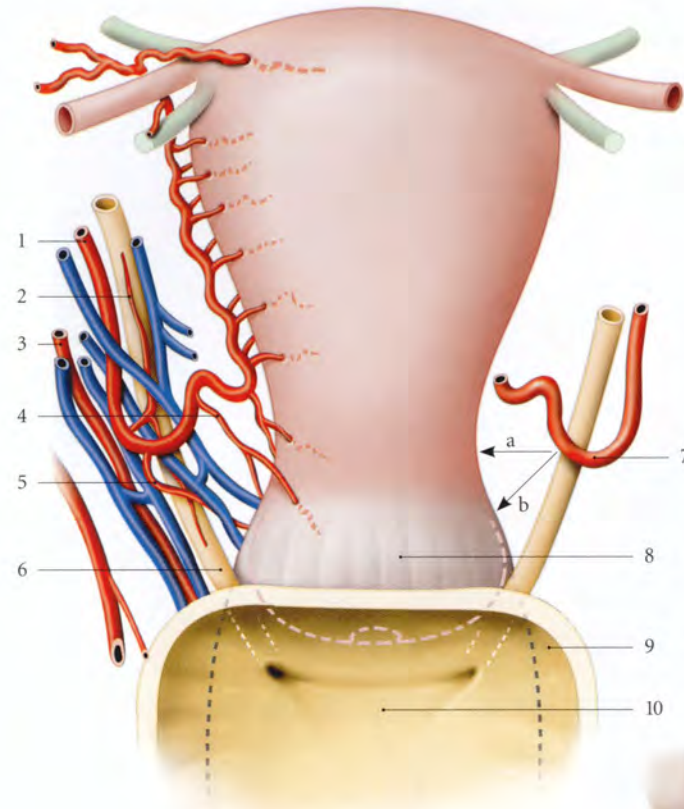


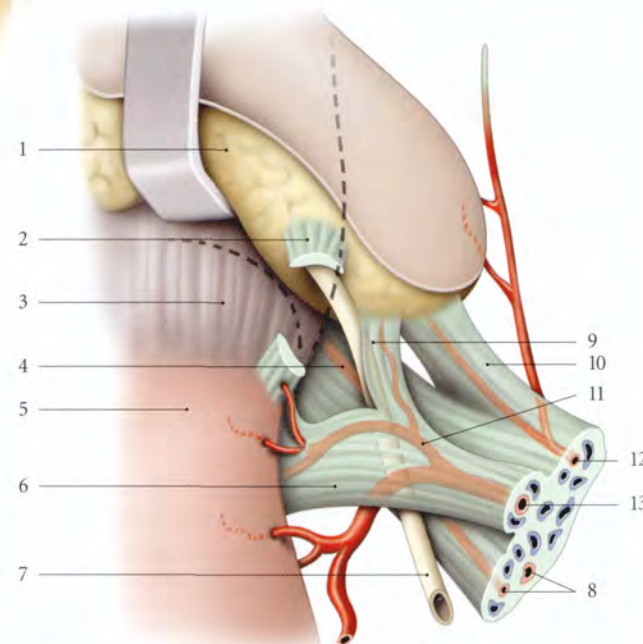
FIG. 4.11. Croisement de l'artère utérine et de l'uretère (vue antérieure) (d'après Paturet modifié)

a = 20 mm
b = 15 mm

1. a. utérine
2. branche urétérique
3. a. vaginale
4. a. cervico-vaginale
5. a. vésico-vaginale
6. uretère
7. anse de l'a. utérine
8. fornix vaginal
9. vessie réséquée
10. trigone vésical

FIG. 4.12. Ligaments vésicaux et génitaux droits (position opératoire, vue supérieure)

1. vessie écartée
2. lig. vésico-utérin sectionné
3. fornix vaginal
4. paracervix
5. isthme utérin
6. paramètre
7. uretère
8. aa. vaginales
9. expansion du paramètre (paramètre ant.)
10. lig. latéral de la vessie et a. vésicale sup.
11. a. cervico-vaginale (variation : origine latérale au croisement utérine-uretère)
12. a. ombilicale
13. a. utérine



c) **Le segment vésical** est identique à celui de l'homme.

Chez la femme gravide, l'hypotonie urétéro-trigonale favorise l'apparition du reflux vésico-urétérique chez 4,3 % des gestantes au cours du troisième trimestre; ce reflux disparaissant après l'accouchement.

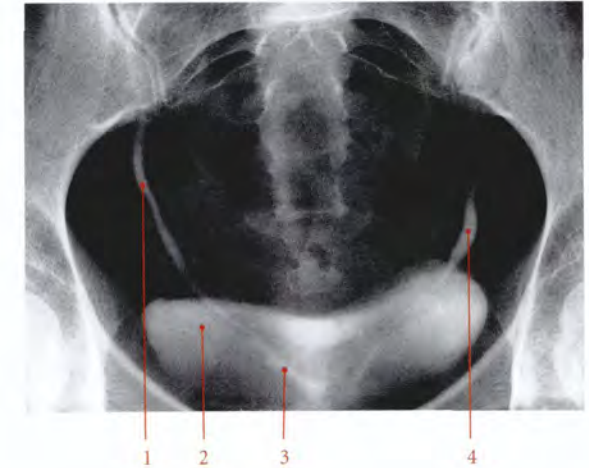

FIG. 4.13. Vessie et partie pelvienne des uretères (urographie intraveineuse)

1. uretère droit
2. vessie
3. partie rétrovésicale de l'uretère
4. uretère gauche

4.4 VASCULARISATION – INNERVATION

A | ARTÈRES (fig. 4.14)

L'uretère est irrigué par des artères urétériques d'origine variée.

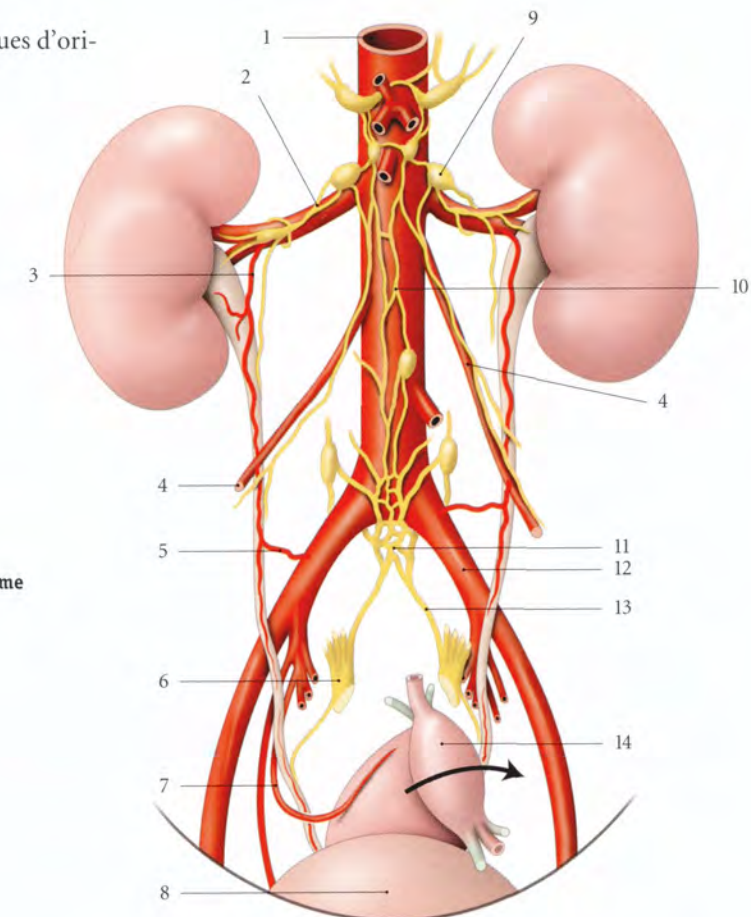


FIG. 4.14. Artères et nerfs de l'uretère chez la femme (vue antérieure)

1. aorte abdominale
2. plexus rénal
3. a. urétérique antéro-sup.
4. a. testiculaire (ou ovarique)
5. r. urétérique moyen
6. plexus hypogastrique inf.
7. a. utérine
8. vessie
9. ganglion aortico-rénal
10. plexus mésentérique sup.
11. plexus hypogastrique sup.
12. a. iliaque commune
13. n. hypogastrique
14. utérus récliné

1 | Origines

a) **Les artères urétriques antéro-supérieure et postéro-supérieure** naissent respectivement des branches antérieure et postérieure de l'artère rénale. Elles peuvent naître aussi des artères segmentaires supérieure ou postérieure. Elles sont destinées aux faces correspondantes du pelvis rénal et de l'uretère.

b) **L'artère urétrique intermédiaire**, parfois double, naît de l'artère testiculaire ou ovarique lorsqu'elle croise l'uretère.

c) **L'artère urétrique moyenne**, inconstante, naît de l'artère iliaque commune. Elle est plus fréquente à gauche.

d) **L'artère urétrique inférieure** naît de l'artère utérine ou de l'artère du conduit déférent.

2 | Distribution

Chaque artère urétrique se divise en deux branches au contact de l'uretère pour former un réseau anastomotique adventiciel.

Ce réseau est une excellente voie de suppléance permettant de disséquer l'uretère sur une grande longueur, à condition de respecter son adventice.

B | VEINES

Les veines urétriques se drainent dans les veines rénales, chez l'homme dans les veines testiculaires et vésicales, et chez la femme, dans les veines ovariques et utérines.

C | LYMPHATIQUES

Le plexus adventiciel se draine dans les nœuds lymphatiques latéro-caves, latéro-aortiques, iliaques communs, iliaques externes et iliaques internes.

4.5 STRUCTURE

L'uretère présente trois tuniques, adventice, musculaire et muqueuse (fig. 4.16).

A | TUNIQUE ADVENTICE

Tunique conjonctive lâche, elle se continue avec la capsule fibreuse du rein et le fascia vésical. Elle forme

D | NERFS

Les nerfs urétriques dérivent des plexus rénaux, testiculaires ou ovariques, et hypogastriques inférieurs. Ils contiennent des neurofibres sympathiques et parasympathiques (nerf vague).

La douleur urétrique, exacerbée par une obstruction aiguë (migration des calculs par exemple) irradie depuis l'angle costo-vertébral jusqu'au scrotum ou aux grandes lèvres. La violence de la douleur relève des spasmes de l'hyperpéristaltisme de la musculature (fig. 4.15).

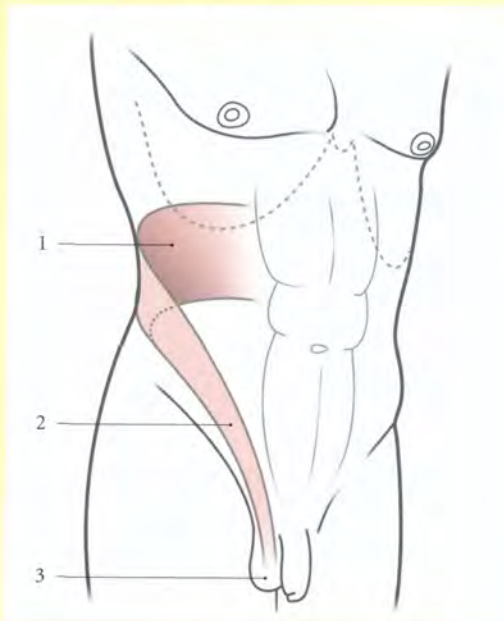


FIG. 4.15. Territoire d'irradiation des douleurs urétriques

1. angle costo-vertébral
2. canal inguinal
3. scrotum

3. Ancien : gaine de Waldeyer.

B | TUNIQUE MUSCULAIRE

Elle est constituée de faisceaux de myocytes lisses et d'un abondant tissu conjonctif lâche. L'organisation générale des faisceaux musculaires est plexiforme. On peut cependant distinguer difficilement trois couches, interne, moyenne et externe.

1) **La couche interne** longitudinale, se prolonge dans la vessie avec le muscle trigonal.

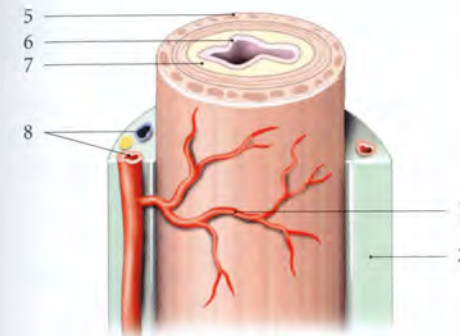


FIG. 4.16. Structure et vascularisation adventicielle de l'uretère

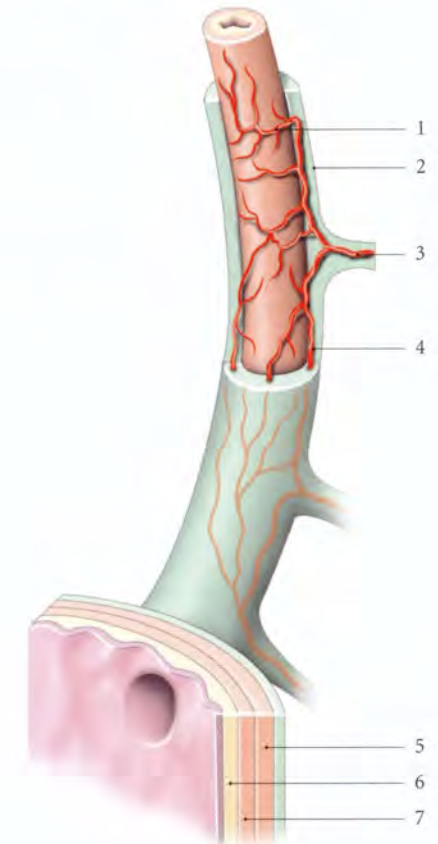
1. réseau adventiciel
2. tunique adventice
3. a. urétrique
4. anastomose
5. tunique musculaire
6. muqueuse (urothélium)
7. sous-muqueuse
8. a., v. et n. de l'adventice

2) **La couche moyenne** présente des faisceaux circulaires.

3) **La couche externe** présente dans la partie pelvienne des faisceaux longitudinaux.

C | TUNIQUE MUQUEUSE (UROTHÉLIUM)

Elle est très plissée avec un épithélium transitionnel; d'où l'aspect stellaire de la lumière urétrique.



4.6 ANATOMIE FONCTIONNELLE

L'uretère assure le transport de l'urine du pelvis rénal vers la vessie en s'adaptant aux variations de la diurèse et de la pression intravésicale.

Ce transport n'est pas continu, mais fragmenté sous forme de bolus urinaire. Ce bolus dilate progressivement un segment urétrique.

L'onde péristaltique urétrique propulse le bolus urinaire à la vitesse constante de 3 à 6 cm par minute.

La jonction urétéro-vésicale régule l'éjection de l'urine dans la vessie, grâce à l'activité musculaire synergique

de l'uretère vésical et du détrusor. L'éjection de l'urine dépend aussi de la pression intravésicale.

Le péristaltisme urétéral est essentiellement myogène puisqu'il subsiste après dénervation (transplantation rénale).

Il est responsable de l'éjection de l'urine dans la vessie à la fréquence de 1 à 6 par minute.

5

Organes de la miction

La vessie et l'urètre, parties caudales des organes urinaires, sont situés dans le pelvis et le périnée. Ils ont une embryologie commune et ils assurent, en synergie, la continence urinaire et la miction.

5.1 DÉVELOPPEMENT DE LA VESSIE ET DE L'URÈTRE

Le développement de la vessie et de l'urètre est commun avec celui du rectum et de l'appareil génital. Cette solidarité explique la fréquence des malformations communes à tous ces organes.

A | ORGANOGÉNÈSE

1 | L'évolution du cloaque (fig. 5.1)

a) Au cours de la cinquième semaine de développement, le septum uro-rectal naît de la jonction du conduit allantoïque et du métentéron, et descend caudalement dans le cloaque ; il sépare le *canal vésico-urétral*¹ et l'urentéron.

Le canal vésico-urétral présente sur sa face dorsale une saillie, le *tubercule sinusal*², terminaison des conduits paramésonephriques. De chaque côté du tubercule siège l'orifice d'un conduit mésonephrique.

b) À la septième semaine, le septum uro-rectal atteint la membrane cloacale et scinde le cloaque en sinus uro-génital définitif et rectum.

1. Syn. : sinus uro-génital primitif.
2. Ancien. : tubercule de Müller. Ce tubercule devient chez l'homme le bulbe sinu-utriculaire et chez la femme, le bulbe sinu-vaginal.

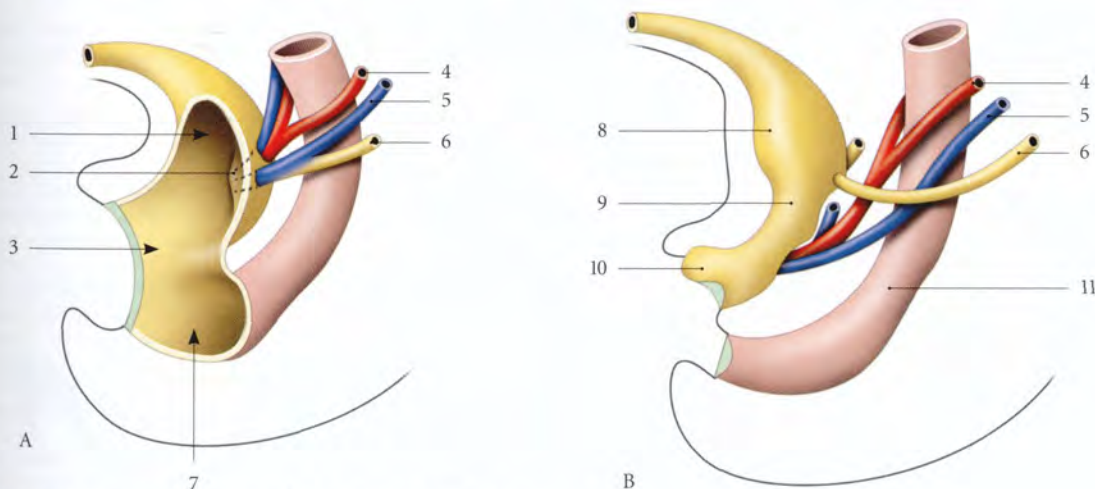


FIG. 5.1. Développement de la vessie, de l'urètre et de l'urètre

- | | | |
|-------------------------|------------------------------|----------------------|
| A. 5 semaines | 3. cloaque | 8. partie vésicale |
| B. 7 semaines | 4. conduit paramésonephrique | 9. partie pelvienne |
| 1. canal vésico-urétral | 5. conduit mésonephrique | 10. partie phallique |
| 2. tubercule sinusal | 6. urètre | 11. rectum |
| | 7. urentéron | |

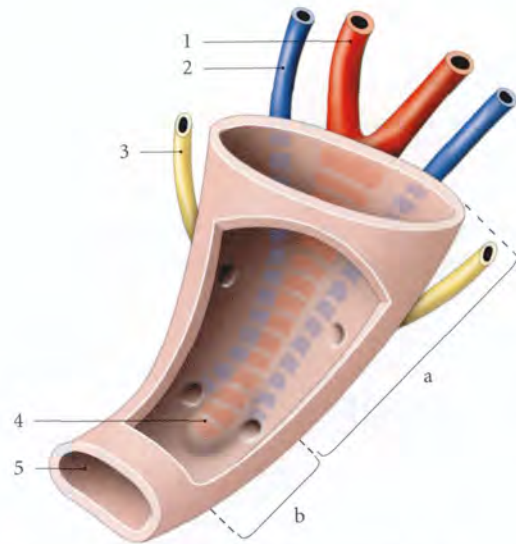


FIG. 5.2. Canal vésico-urétral (paroi ventrale fenêtrée)

- | | |
|--|------------------------------|
| a. partie vésicale du canal vésico-urétral | 1. conduit paramésonephrique |
| b. partie urétrale du canal vésico-urétral | 2. conduit mésonephrique |
| | 3. urètre |
| | 4. tubercule sinusal |
| | 5. sinus uro-génital |

2 | L'évolution du sinus uro-génital définitif

Le sinus uro-génital définitif comprend trois parties, vésicale, pelvienne et phallique (fig. 5.2).

a) La partie vésicale

Elle se prolonge crânialement par l'ouraque, partie distale du conduit allantoïque, qui devient, en s'obstruant à la naissance, le ligament ombilical médial. La partie caudale des conduits mésonephriques s'incorpore à sa face dorsale (fig. 5.3).

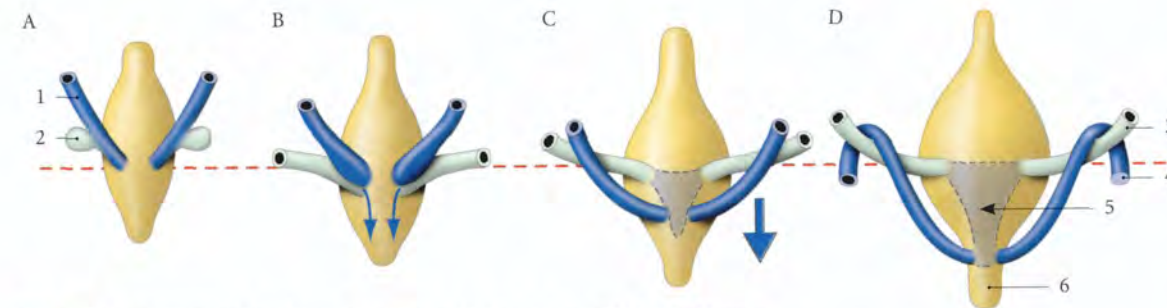


FIG. 5.3. Développement de la paroi postérieure du sinus uro-génital chez l'homme

- | | | |
|----------------------|--------------------------|---------------------|
| A, B. 4 à 5 semaines | 1. conduit mésonephrique | 4. conduit déférent |
| C. 7 semaines | 2. bourgeon urétérique | 5. trigone vésical |
| D. 8 semaines | 3. urètre | 6. urètre |

Ceci a pour conséquence la séparation des orifices des conduits mésonephriques et des urètres, et la formation du trigone vésical.

b) La partie pelvienne

Elle devient chez la femme l'urètre et chez l'homme, l'urètre prostatique et l'urètre membranacé.

c) La partie phallique³

Elle est située sous le tubercule génital et recouverte par la membrane uro-génitale qui se résorbe à la 9^e semaine et crée le sillon urétral.

- Chez la femme, le sillon urétral forme le vestibule urinaire.
- Chez l'homme, il suit l'allongement du tubercule génital. La fusion des plis uro-génitaux transforme le sillon en urètre spongieux primitif dont l'extrémité distale est borgne. L'extrémité du *phallus* primitif présente deux structures épithéliales, les lamelles glandulaire et glandulo-préputiale. La résorption de la lamelle glandulaire forme la fosse naviculaire de l'urètre. Le clivage de la lamelle glandulo-préputiale désunit le gland du prépuce (voir Chapitre 16).

B | MALFORMATIONS

1 | Les malformations de l'ouraque

a) La fistule de l'ouraque est un ouraque entièrement canalisé.

3. Voir le chapitre « Développement des organes génitaux externes ».

b) Les sinus de l'ouraque est la canalisation d'une extrémité de l'ouraque.

c) Le kyste de l'ouraque est la canalisation d'un segment de l'ouraque.

2 | Les malformations de la vessie

a) L'extrophie vésicale est une absence de développement de la paroi vésicale antérieure. Elle est associée à l'absence de paroi abdominale ventrale. Il s'agit d'un défaut de fermeture de celle-ci.

b) Les agénésies vésicales, les vessies doubles et cloisonnées sont rares.

3 | Les malformations de l'urètre

a) L'hypospadias est la fermeture incomplète du sillon urétral.

L'ostium externe de l'urètre se situe sur la face urétrale du pénis, ou sur la paroi antérieure du vagin.

b) L'épispadias est l'ouverture de l'urètre sur la face dorsale du pénis ou du clitoris. Il est souvent associé à l'extrophie vésicale.

5.2 VESSIE

La vessie est un organe musculo-membraneux, intermédiaire aux urètres et à l'urètre, et dans lequel l'urine, sécrétée de façon continue par les reins, s'accumule et séjourne dans l'intervalle des mictions.

Sa souffrance retentit souvent, non seulement sur les urètres et sur les reins, mais aussi sur l'urètre.

A | GÉNÉRALITÉS

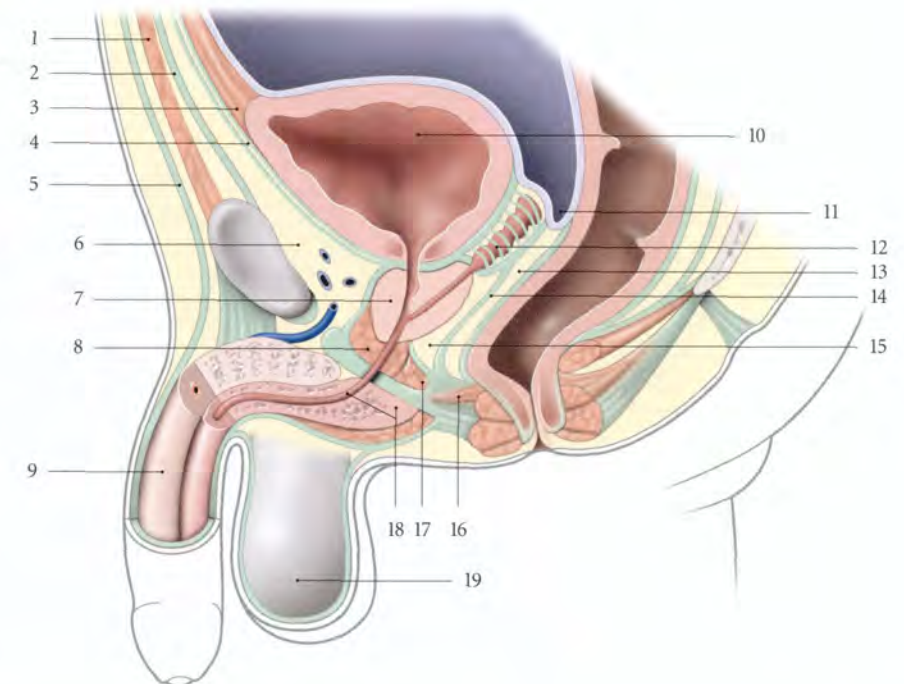
1 | La situation

La vessie, à l'état de vacuité, est pelvienne. Elle est située en arrière de la symphyse pubienne et du pubis.

a) Chez l'homme, elle est en avant des vésicules séminales et du rectum et au-dessus de la prostate (fig. 5.4).

FIG. 5.4. Situation de la vessie chez l'homme (coupe sagittale médiane)

1. ligne blanche
2. fascia transversalis
3. lig. ombilical médian
4. fascia ombilico-prévésical
5. fascia superficiel de l'abdomen
6. espace rétropubien
7. prostate
8. m. sphincter de l'urètre (espace profond du périnée)
9. corps caverneux
10. vessie
11. cul-de-sac recto-vésical
12. fascia rétrovésical (glandes séminales, ampoules des conduits déférents)
13. septum recto-vésical
14. fascia rétroprostatique
15. espace rétroprostatique
16. corps périnéal
17. m. transverse profond (terminaison)
18. urètre et corps spongieux
19. septum scrotal



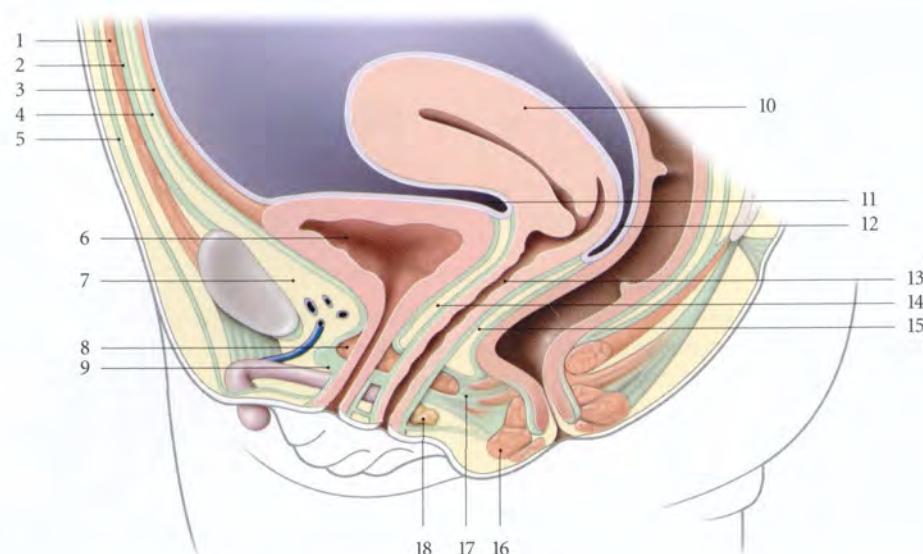


FIG. 5.5. Situation de la vessie chez la femme (coupe sagittale médiane)

- | | | |
|------------------------------------|---|--|
| 1. ligne blanche | 8. m. sphincter de l'urètre (espace profond du périnée) | 13. vagin |
| 2. fascia transversalis | 9. membrane périnéale (fascia inf. du diaphragme uro-génital) | 14. septum uro-génital |
| 3. lig. ombilical médian | 10. utérus | 15. septum recto-vaginal |
| 4. fascia ombilico-prévésical | 11. cul-de-sac vésico-utérin | 16. m. sphincter externe de l'anus |
| 5. fascia superficiel de l'abdomen | 12. cul-de-sac recto-utérin | 17. corps périnéal et m. recto-vaginal |
| 6. vessie | | 18. glande vestibulaire majeure |
| 7. espace rétropubien | | |

b) Chez la femme, elle est en avant de l'utérus et du vagin, et au-dessus du diaphragme pelvien (fig. 5.5).

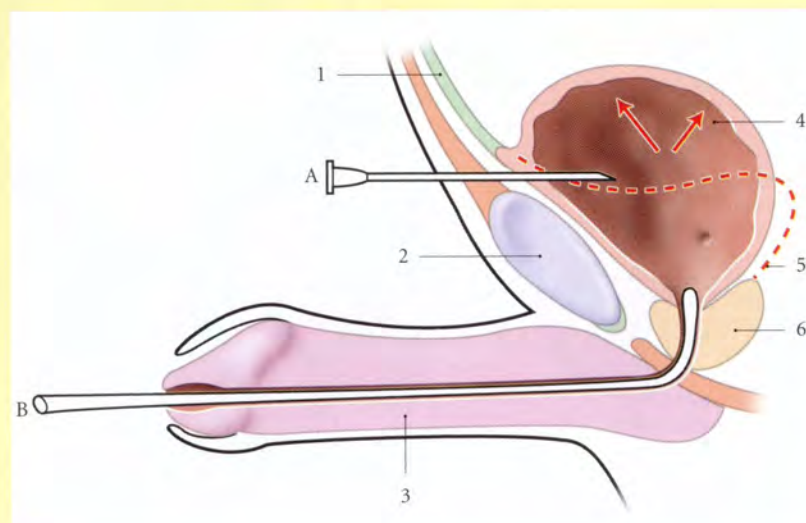
c) La vessie pleine présente une paroi supérieure qui ascensionne et déborde le bord supérieur de la symphyse pubienne.

L'état de distension vésicale pathologique, ou *globe vésical* peut être palpé ou percuté dans la région suprapubienne. La vidange vésicale peut s'effectuer,

soit par cathétérisme urétral, soit par ponction vésicale au ras du bord supérieur de la symphyse pubienne (fig. 5.6).

FIG. 5.6. Vessie en réplétion chez l'homme (coupe sagittale médiane)

- A. ponction vésicale
B. cathétérisme urétral
1. lig. ombilical médian
 2. symphyse pubienne
 3. pénis
 4. vessie pleine
 5. vessie à l'état de vacuité
 6. prostate



2 | La forme

La vessie est piriforme et comprend :

- un *corps* globuleux à l'état de réplétion, et aplati à l'état de vacuité. Il présente une face supérieure et deux faces inféro-latérales ;
- un *apex* antérieur ;
- un *fundus* postérieur (ou base) ;
- et un *col* se continuant par l'urètre.

3 | Les dimensions

Vide, la vessie mesure environ 6 cm de longueur et 5 cm de largeur. Pleine, la vessie double ses dimensions.

4 | La capacité

La compliance vésicale est importante et dépend essentiellement de sa face supérieure.

a) Chez l'adulte

- La capacité anatomique maximale est de 2 à 3 litres.
- La capacité physiologique est d'environ 150 ml pour le premier besoin d'uriner (B1) et de 300 ml pour le besoin normal (B2).

- Chez la femme, la capacité vésicale est plus importante que chez l'homme.

b) Chez l'enfant, la capacité vésicale (B2) est de 50 ml à 1 an, 100 ml à 2 ans, 150 ml à 4 ans, 200 ml à 6 ans et 250 ml à 11 ans.

L'énurésie disparaît habituellement lorsque la capacité vésicale atteint 200 ml.

B | MOYENS DE FIXITÉ

La vessie est bien maintenue, à l'exception de sa face supérieure, par des fascias, des ligaments, le diaphragme pelvien et le périnée.

1 | Le fascia vésical (ou tunique adventice)

Il recouvre les faces inféro-latérales et le fundus de la vessie. La partie fundique, ou *fascia rétrovésical*, contient chez la femme l'uretère terminal, chez l'homme les glandes séminales, les ampoules des conduits déférents et l'uretère terminal (fig. 5.7, 5.8).

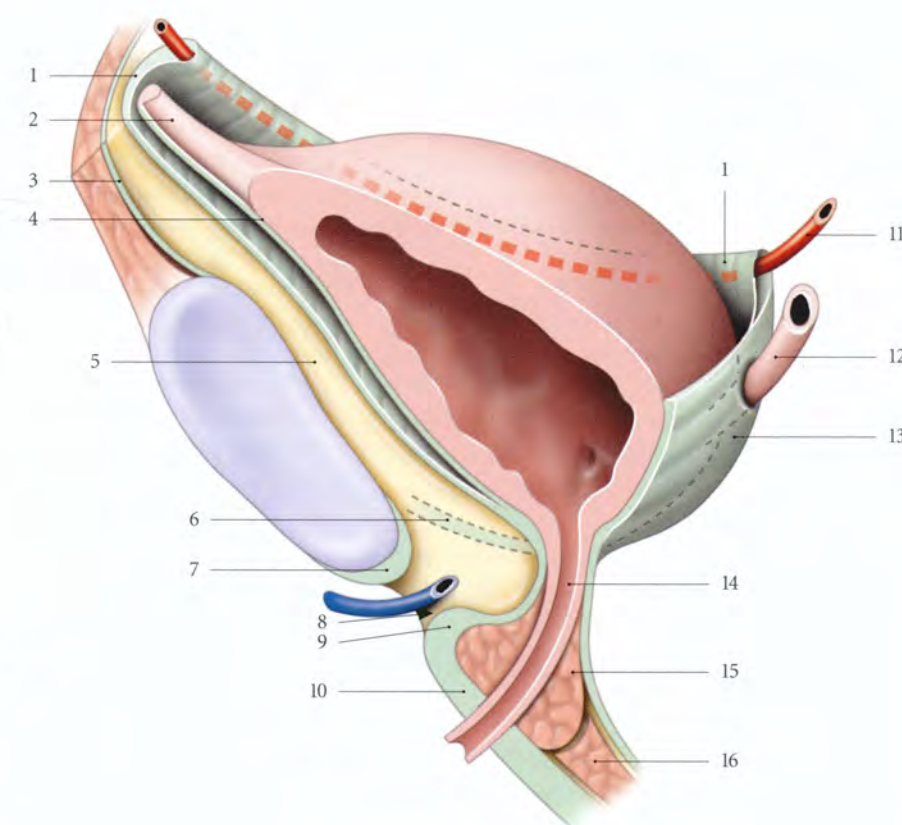


FIG. 5.7. Moyens de fixité de la vessie chez la femme (coupe sagittale, vue latéro-postérieure)

1. fascia ombilico-prévésical
2. lig. ombilical médian
3. fascia transversalis
4. fascia vésical
5. espace rétropubien
6. lig. pubo-vésical
7. lig. inf. du pubis
8. hiatus infrapubien
9. lig. transverse du périnée
10. membrane périnéale (fascia inf. du diaphragme uro-génital)
11. a. ombilicale droite
12. uretère droit
13. fascia rétrovésical
14. urètre
15. sphincter de l'urètre
16. m. transverse profond

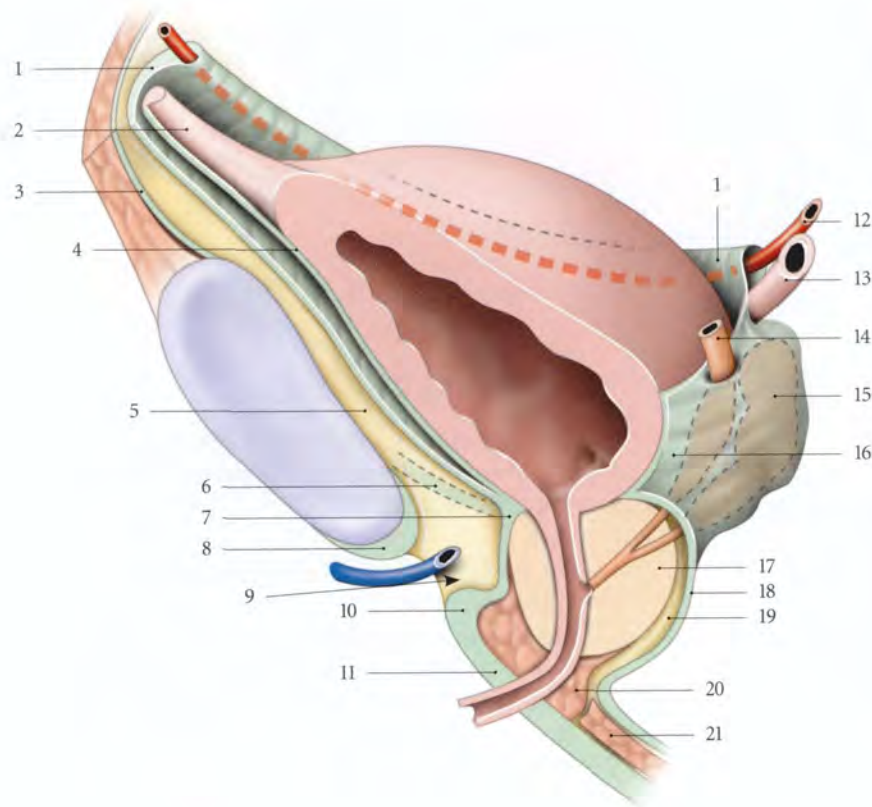


FIG. 5.8. Moyens de fixité de la vessie chez l'homme (coupe sagittale, vue antéro-latérale)

1. fascia ombilico-prévésical
2. lig. ombilical médian
3. fascia transversalis
4. fascia vésical
5. espace rétropubien
6. lig. pubo-prostatique
7. fascia prostatique
8. lig. inf. du pubis
9. hiatus infrapubien
10. lig. transverse du périnée
11. membrane périnéale (fascia inf. du diaphragme uro-génital)
12. a. ombilicale droite
13. urètre droit
14. conduit déférent droit
15. glande séminale droite
16. fascia rétrovésical
17. prostate
18. fascia rétroprostatique
19. espace rétroprostatique
20. sphincter de l'urètre
21. m. transverse profond

2 | Le fascia ombilico-prévésical⁴

Il a la forme d'un demi-cornet à concavité postérieure. Ses bords supérieurs contiennent les ligaments ombilicaux médiaux et les artères ombilicales (fig. 5.9).

a) En arrière, il fusionne avec le fascia rétrovésical.

b) En bas, il se continue :

- chez l'homme, avec le fascia prostatique ;
- chez la femme, avec le fascia supérieur du diaphragme uro-génital.

Il forme la limite interne des espaces rétropubiens en avant et paravésicaux latéralement.

3 | Les ligaments

a) Le ligament ombilical médian

Vestige de l'ouraque, il est tendu de l'apex vésical à l'anneau ombilical. C'est un cordon fibreux de 2 mm de diamètre et de 12 cm de longueur. Il contient des myofibres lisses.

b) Les ligaments vésicaux antérieurs

Ils sont dénommés *ligament pubo-vésical* chez la femme, et *ligament pubo-prostatique* chez l'homme.

- Chaque ligament naît de la face postérieure du pubis, près de la symphyse pubienne et de l'arc tendineux du muscle élévateur de l'anus.
- Il se termine, chez la femme, sur le col vésical, et chez l'homme, sur le col vésical et sur la prostate.
- Ils sont riches en fibres musculaires lisses et ont une direction presque sagittale. Chaque ligament est traversé par une veine dorsale profonde du pénis ou du clitoris.

c) Les ligaments vésicaux latéraux⁵

Organisés autour des artères vésicales supérieures, ils se détachent des faces inféro-latérales de la vessie.

- Chez l'homme, ils se perdent, en arrière, sur le fascia pelvien pariétal.
- Chez la femme, ils rejoignent le fascia pelvien pariétal et les paracervix.

d) Les ligaments génito-sacraux, chez l'homme, sont tendus du fascia rétrovésical au sacrum et au rectum.

4. Ancien. : fascia de Delbet, fascia ombilico-prévésical de Charpy.
5. Ancien. : pilier de la vessie.

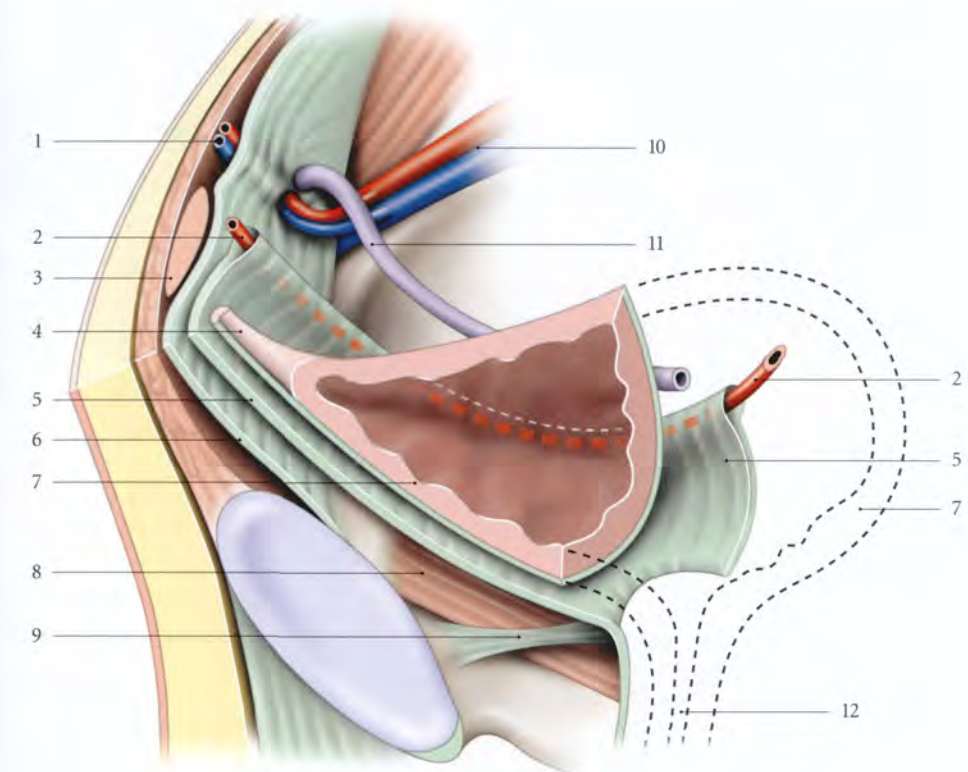


FIG. 5.9. Fascia ombilico-prévésical. Aspect schématisé de la moitié droite et coupe chanfreinée de la vessie

- | | | |
|--------------------------------|--|---|
| 1. a. et v. épigastriques inf. | 6. fascia transversalis | 10. a. et v. iliaques externes |
| 2. a. ombilicale | 7. vessie sectionnée partiellement | 11. conduit déférent (ou lig. rond de l'utérus chez la femme) |
| 3. m. droit de l'abdomen | 8. m. élévateur de l'anus | 12. situation de l'urètre |
| 4. lig. ombilical médian | 9. lig. pubo-prostatique (ou pubo-vésical chez la femme) | |
| 5. fascia ombilico-prévésical | | |

Leurs parties médiales contiennent des myocytes lisses (ou muscles recto-vésicaux) et sous-tendent les plis recto-vésicaux qui limitent le cul-de-sac recto-vésical.

e) Les ligaments vésico-utérins⁶, chez la femme, sont tendus du fundus vésical à la partie supravaginale du col utérin.

4 | Le diaphragme pelvien et le périnée

Ils constituent les moyens de fixité les plus importants.

a) Chez l'homme, le muscle pubo-prostatique et le périnée maintiennent efficacement la prostate qui soutient la vessie.

b) Chez la femme, la vessie repose sur le vagin qui est solidement soutenu au niveau de sa face postérieure

par le muscle pubo-vaginal et le périnée (voir Chapitre 13).

C | RAPPORTS

1 | Le corps vésical

a) La face supérieure

Elle est recouverte par le péritoine qui présente, lorsque la vessie est vide, un pli transversal, le *pli vésical transverse*.

Elle répond aux anses intestinales, au côlon sigmoïde et, chez la femme, au corps utérin. Entre la face supérieure de la vessie et la paroi pelvienne, le péritoine déprimé forme les *fosses paravésicales*, plus profondes lorsque la vessie est pleine.

La fosse paravésicale droite peut répondre au cæcum et à l'appendice vermiforme.

6. Ancien. : piliers vésicaux.

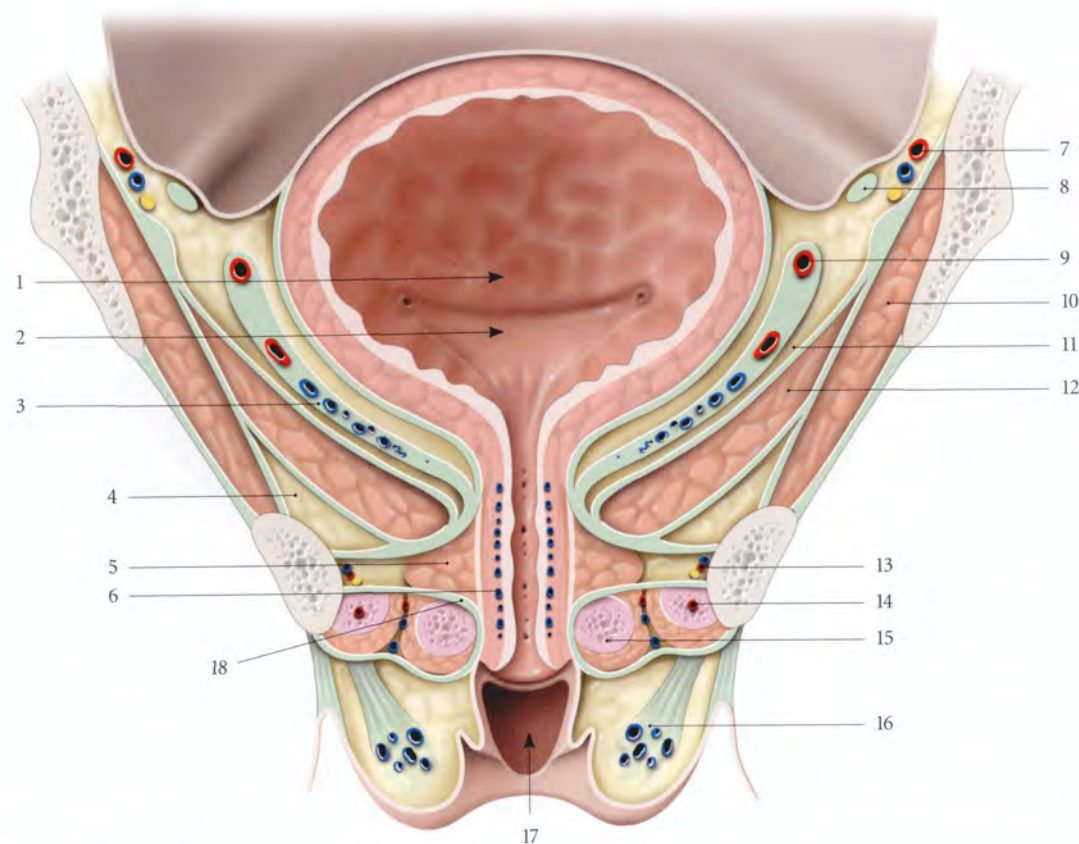


FIG. 5.10. Vessie et urètre féminins *in situ* (coupe frontale, vue antérieure)

- | | | |
|---|-----------------------------|---|
| 1. fosse rétrotrigonale | 7. a., v. et n. obturateurs | 13. a., v. pudendales internes et n. pudendal |
| 2. trigone vésical | 8. lig. rond de l'utérus | 14. corps caverneux et m. ischio-caverneux |
| 3. fascia ombilico-prévésical | 9. a. ombilicale | 15. bulbe vestibulaire et m. bulbo-spongieux |
| 4. récessus ant. de la fosse ischio-rectale | 10. m. obturateur interne | 16. corps adipeux labial |
| 5. m. sphincter de l'urètre | 11. espace paravésical | 17. cavité vaginale |
| 6. tunique spongieuse de l'urètre | 12. m. élévateur de l'anus | 18. membrane périnéale |

b) Les faces inféro-latérales (fig. 5.10, 5.11)

Elles sont recouvertes du fascia ombilico-prévésical et répondent à la paroi pelvienne par l'intermédiaire des espaces rétropubien en avant et paravésical latéralement.

- La face inférieure de la vessie est distante de 0,5 à 2 cm de la face postérieure de la symphyse pubienne.
- Les faces latérales sont en rapport avec les muscles élévateur de l'anus et obturateur recouverts du fascia pelvien pariétal sur lequel cheminent le nerf et les vaisseaux obturateurs.

2 | Le fundus vésical (ou base vésicale)

Incliné en bas et en avant, il est recouvert du fascia rétrovésical et marqué par l'abouchement des uretères qui délimite deux parties, trigonale, en bas, et rétrotrigonale, en haut.

a) Chez l'homme (fig. 5.12)

- La partie rétrotrigonale répond au conduit déférent et au fundus des glandes séminales. Le péritoine vésical qui les recouvre se réfléchit sur le rectum en formant le cul-de-sac recto-vésical (de Douglas).
- La partie trigonale répond aux glandes séminales, et aux ampoules des conduits déférents qui descendent en convergeant, en dedans des glandes séminales et à la base de la prostate. Le septum recto-vésical sépare ces organes du rectum.

Ce septum est subdivisé par le fascia recto-vésical en deux espaces clivables, l'espace rétroprostatique et l'espace recto-vésical.

b) Chez la femme

Le péritoine se réfléchit à la limite supérieure du fundus sur l'utérus en formant le cul-de-sac vésico-utérin.

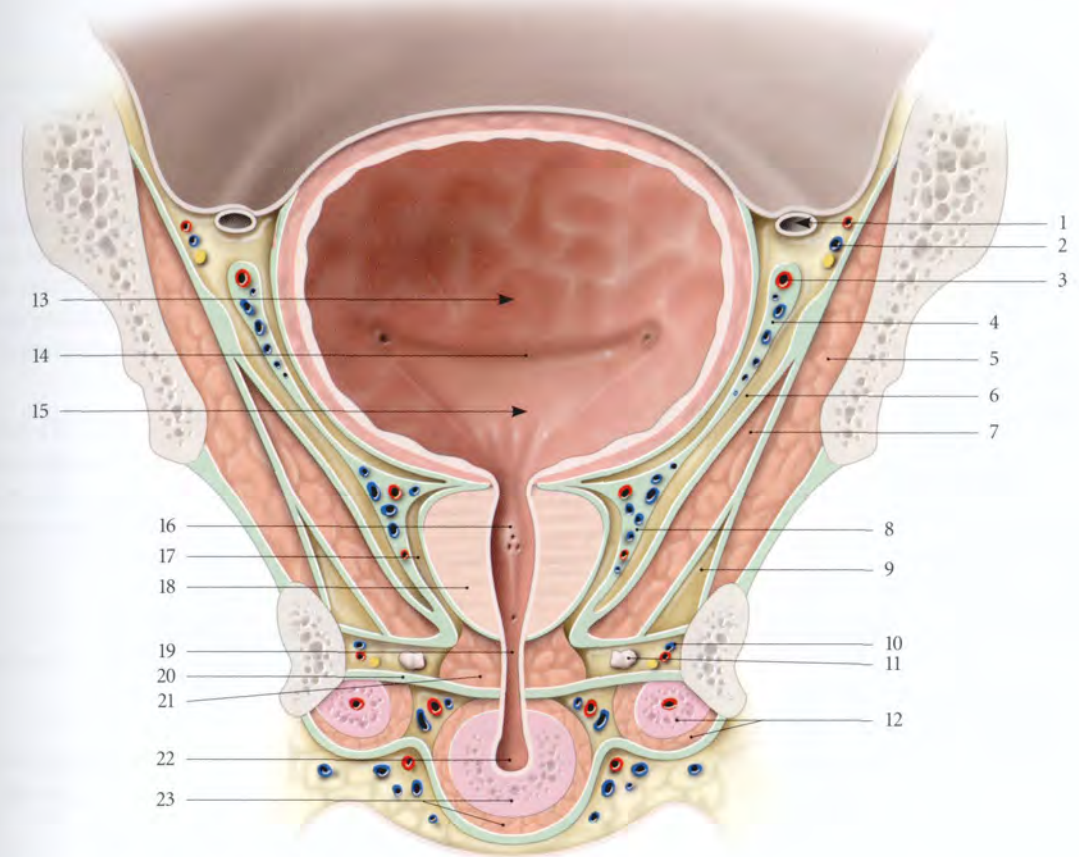
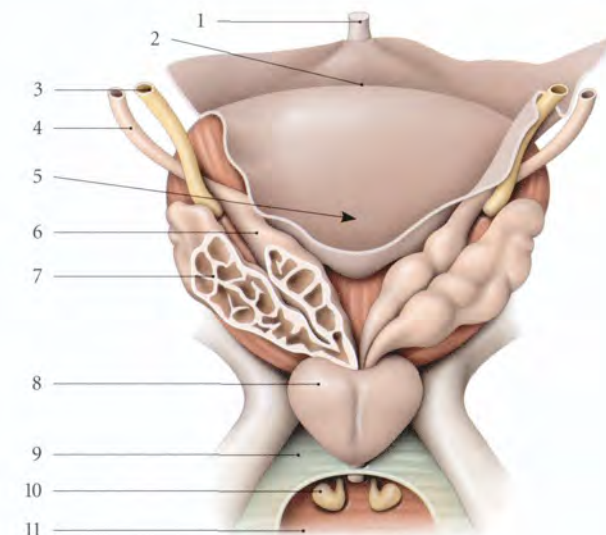


FIG. 5.11. Vessie et urètre masculins *in situ* (coupe frontale, vue antérieure)

- | | | |
|-------------------------------|---|---|
| 1. conduit déférent | 9. récessus ant. de la fosse ischio-rectale | 17. récessus ant. de l'espace rétro-prostatique |
| 2. a., v. et n. obturateurs | 10. n. pudendal, a. et v. pudendales internes | 18. prostate |
| 3. a. ombilicale | 11. glande bulbo-urétrale | 19. partie membranacée (urètre) |
| 4. fascia ombilico-prévésical | 12. corps caverneux et m. ischio-caverneux | 20. membrane périnéale |
| 5. m. obturateur interne | 13. fosse rétrotrigonale | 21. sphincter de l'urètre |
| 6. espace latéro-vésical | 14. pli interurétrique | 22. partie spongieuse (urètre) |
| 7. m. élévateur de l'anus | 15. trigone vésical | 23. corps spongieux et m. bulbo-spongieux |
| 8. plexus veineux prostatique | 16. collicule séminal | |

FIG. 5.12. Rapports postérieurs de la vessie chez l'homme (vue postérieure)

- | |
|--|
| 1. lig. ombilical médian |
| 2. pli vésical transverse |
| 3. urètre |
| 4. conduit déférent |
| 5. cul-de-sac recto-vésical |
| 6. ampoule du conduit déférent gauche ouverte |
| 7. glande séminale gauche ouverte |
| 8. prostate (lobe latéral) |
| 9. fascia sup. du diaphragme uro-génital réséqué |
| 10. glande bulbo-urétrale |
| 11. diaphragme uro-génital |



- La partie rétrotrigonale du fundus vésical répond à la partie supravaginale du col utérin par l'intermédiaire du septum vésico-utérin.
- La partie trigonale répond à la paroi vaginale antérieure que sépare le septum vésico-vaginal. Le trigone vaginal est en regard du trigone vésical. Les uretères traversent les parties latérales et supérieures du septum vésico-vaginal.

3 | L'apex vésical

Il se prolonge par le ligament ombilical médian qui détermine sous le péritoine le pli ombilical médian.

4 | Le col vésical

a) Chez l'homme

Il est entouré par la prostate à laquelle il est uni par du tissu conjonctif.

Il est situé à 20 mm au-dessus de l'horizontale passant par le bord inférieur de la symphyse pubienne.

b) Chez la femme

Il répond latéralement au muscle pubo-vaginal. Il est situé à 20 ou 30 mm de la symphyse pubienne et à 10 mm au-dessus de son bord inférieur.

c) Chez le nouveau-né

Le col vésical est situé au-dessus de la symphyse pubienne.

D | CONFIGURATION INTERNE

À la cystoscopie, sur un fond jaune brillant transparaît le réseau vasculaire, très ténu et irrégulièrement disposé; autour du col, les vaisseaux prennent une disposition radiale.

Chez la gestante, la muqueuse vésicale est hyperhémie; cette congestion expliquerait dans une certaine mesure la pollakiurie des femmes au début de leur grossesse.

Régulière et lisse chez l'enfant, la paroi intérieure présente chez l'adulte des saillies qui s'accroissent avec l'âge, pour donner chez le sujet âgé des colonnes qui s'anastomosent entre-elles.

Le fundus vésical (ou base de la vessie) est subdivisé en deux régions, le trigone vésical et la fosse rétrotrigonale.

1 | Le trigone vésical

Il revêt la forme d'un triangle limité par les ostiums interne de l'urètre et urétériques.

Il constitue, par la prédominance habituelle des lésions à son niveau, la zone pathologique de la vessie.

a) Les ostiums urétériques, postérieurs et latéraux, ont l'aspect de petites fentes rouges. Ils sont situés à 2,5 cm environ l'un de l'autre et à 2 à 3 cm en arrière de l'ostium urétral interne. Entre ces deux orifices s'étend un bourrelet transversal peu accusé chez la femme, le pli interurétérique.

b) L'ostium interne de l'urètre est situé en avant et en bas. Point le plus déclive de la vessie, il a la forme d'une fente transversale. Chez l'homme, la lèvre postérieure présente parfois un repli muqueux, l'uvule vésicale, qui disparaît lorsque la vessie est distendue.

2 | La fosse rétrotrigonale⁷

Située en arrière du pli interurétérique, sa profondeur s'accroît avec l'âge.

Dans ce cul-de-sac peuvent se loger des calculs ou une petite quantité d'urine post-mictionnelle.

E | VASCULARISATION

1 | Les artères (fig. 5.13, 5.14)

a) Les artères vésicales supérieures

Elles naissent de l'artère ombilicale. Au nombre de 1 à 4, elles irriguent les parois supérieure et latérale du corps de la vessie.

b) Chez l'homme

- L'artère vésicale inférieure, branche de l'iliaque interne ou de l'artère glutéale inférieure, irrigue les parties inférieures du corps et du fundus, ainsi que le col vésical.
- L'artère du conduit déférent, branche de l'artère ombilicale ou de l'iliaque interne, irrigue la partie supérieure du fundus vésical.

c) Chez la femme

L'artère utérine irrigue, par ses branches vésico-vaginales et cervico-vaginales, la partie supérieure du fundus et du col de la vessie.

d) Les artères pudendale interne, obturatrice et vaginales participent à la vascularisation de la partie inférieure de la vessie.

7. Ancien : bas-fond vésical.

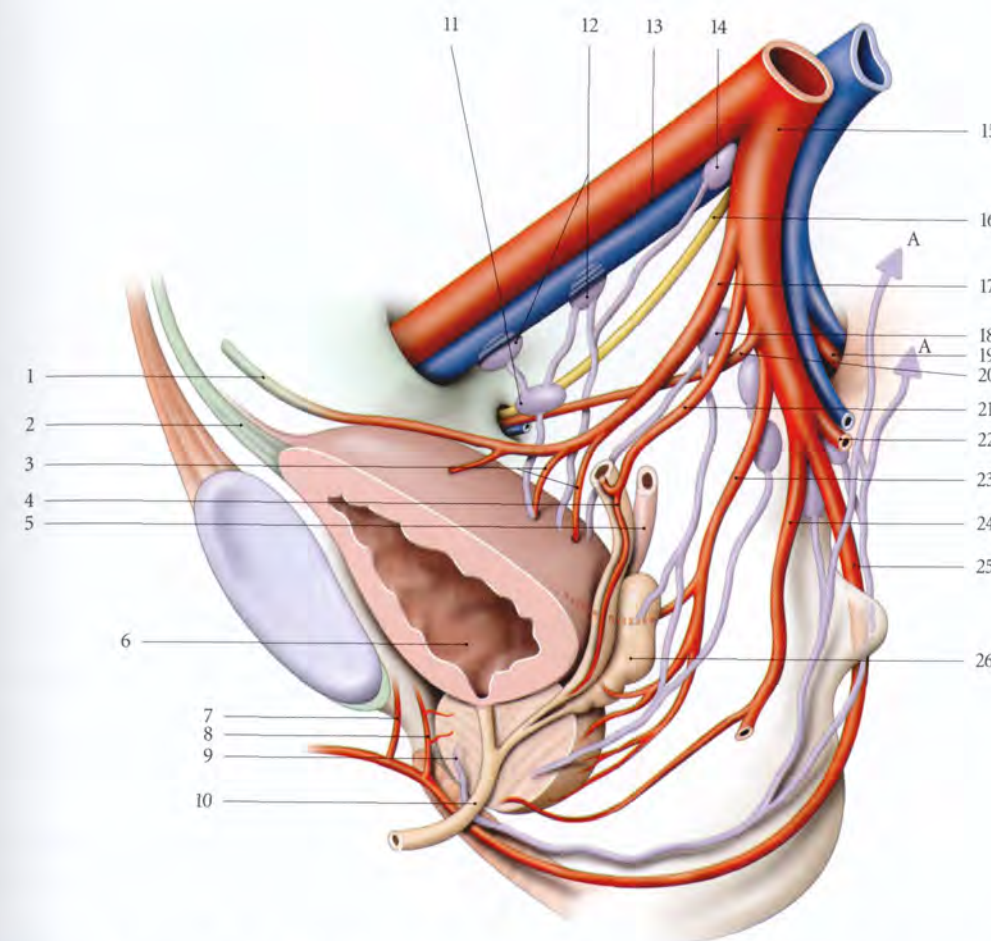


FIG. 5.13. Artères et lymphatiques de la vessie et des organes génitaux internes masculins (vue médiale et postérieure)

A. vers les lymphonœuds sacraux	9. prostate	18. lymphonœuds iliaques internes
1. lig. ombilical médial	10. urètre	19. a. et v. glutéales sup.
2. lig. ombilical médian	11. lymphonœud obturateur	20. a. obturatrice
3. aa. vésicales sup.	12. lymphonœuds iliaques externes médiaux	21. a. du conduit déférent
4. conduit déférent	13. a. et v. iliaques externes	22. a. et v. glutéales inf.
5. urètre	14. lymphonœud interiliaque	23. a. vésicale inf.
6. vessie	15. a. et v. iliaques internes	24. a. rectale moyenne
7. a. rétro-symphysaire	16. n. obturateur	25. a. pudendale interne
8. a. vésicale ant.	17. a. ombilicale	26. glande séminale

2 | Les veines (fig. 5.15)

a) Le réseau veineux sous-muqueux, plus important au niveau du fundus vésical, forme un plexus trigonal qui se prolonge par un tissu pseudo-érectile cervical.

L'atteinte de ces réseaux veineux peut être responsable de troubles urinaires ou d'hématurie.

b) Les veines des parois vésicales se jettent dans un riche réseau périvésical qui rejoint :

- en avant, le plexus rétropubien qui se draine lui-même dans les veines pudendales internes et parfois dans les veines obturatrices;
- latéralement, les plexus vésicaux qui se drainent par les veines vésicales dans les veines iliaques internes.

3 | Les lymphatiques

Les collecteurs lymphatiques sont souvent interrompus par les lymphonœuds paravésicaux, latéro-vésicaux et rétrovésicaux.

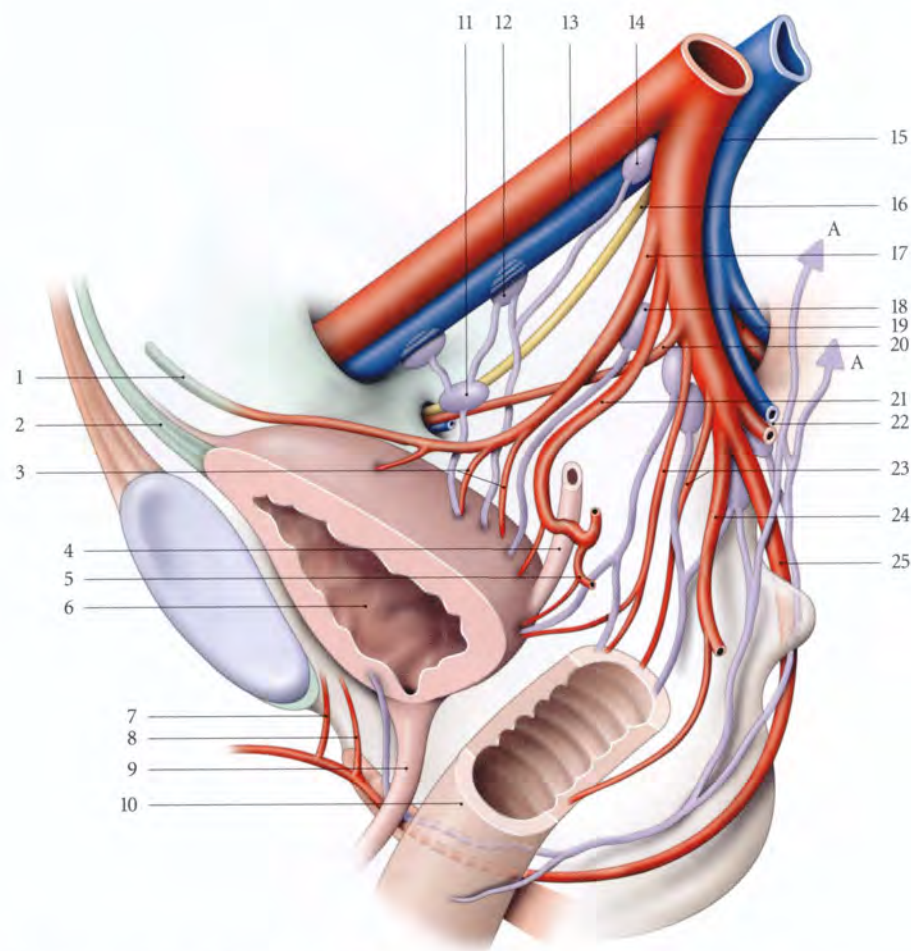


FIG. 5.14. Artères et lymphatiques de la vessie chez la femme (vue médiale et postérieure)

- | | | |
|---------------------------------|---------------------------------------|-----------------------------------|
| A. vers les lymphonœuds sacraux | 8. a. vésicale ant. | 17. a. ombilicale |
| 1. lig. ombilical médial | 9. urètre | 18. lymphonœuds iliaques internes |
| 2. lig. ombilical médian | 10. vagin | 19. a. et v. glutéales sup. |
| 3. aa. vésicales sup. | 11. lymphonœud obturateur | 20. a. obturatrice |
| 4. urètre | 12. lymphonœud iliaque externe médial | 21. a. utérine |
| 5. a. vésico-vaginale | 13. a. et v. iliaques externes | 22. a. et v. glutéales inf. |
| 6. vessie | 14. lymphonœud interiliaque | 23. aa. vaginales |
| 7. a. rétro-symphysaire | 15. a. et v. iliaques internes | 24. a. rectale moyenne |
| | 16. n. obturateur | 25. a. pudendale interne |

Ils se drainent dans les lymphonœuds iliaques externes médiaux, obturateurs, iliaques internes et interiliaques.

Chez l'homme, des lymphatiques du col et du trigone se rendent aussi dans les lymphonœuds sacraux.

F | INNERVATION

Les nerfs vésicaux émanent du plexus hypogastrique inférieur et contiennent des neurofibres sympathiques et parasympathiques (voir « Anatomie fonctionnelle »).

Dans le détrusor, une myofibre sur sept ou dix est directement innervée; l'influx se transmet par l'intermédiaire des jonctions intercellulaires, aux autres myofibres. La densité de l'innervation croît vers le col. La jonction urétéro-vésicale est également richement innervée.

G | STRUCTURE

Vide, l'épaisseur de la paroi vésicale est de 8 à 15 mm; pleine, elle n'est plus que de 2 à 5 mm.

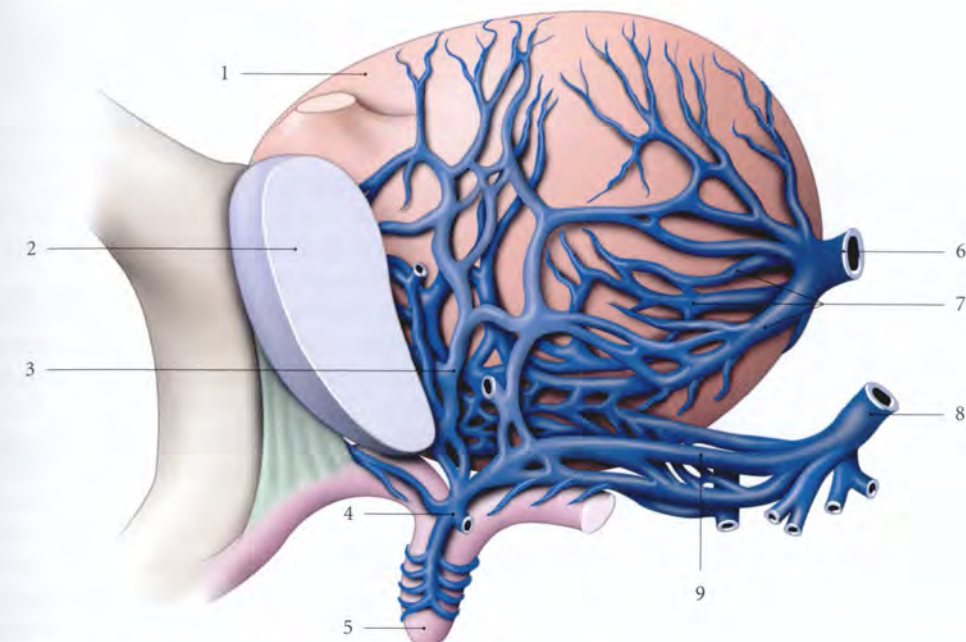


FIG. 5.15. Plexus veineux vésical chez la femme (vue antéro-latérale) (d'après Farabeuf modifié)

- | | | |
|--------------------------------|------------------------------------|--|
| 1. vessie | 4. v. dorsale profonde du clitoris | 7. plexus veineux vésical |
| 2. symphyse pubienne | 5. clitoris | 8. v. pudendale interne |
| 3. plexus veineux rétro-pubien | 6. v. vésicale | 9. branches de la v. pudendale interne |

1 | La tunique externe

Elle comprend une tunique adventice et une séreuse.

a) La tunique adventice ou fascia vésical est une couche conjonctive qui est inexistante sur la face supérieure recouverte du péritoine. Elle est riche en petits amas ganglionnaires autonomes.

b) La séreuse, dépendante du péritoine pelvien, adhère à la face supérieure d'autant plus intimement qu'on se rapproche de l'apex vésical.

2 | La tunique moyenne ou détrusor urinae (fig. 5.16)

Elle est constituée de myocytes lisses formant dans leur ensemble un muscle plexiforme et de tissu conjonctif représentant 57 % de sa structure.

Elle contient des ganglions intramuraux autonomes.

L'augmentation du conjonctif (avec l'âge, l'infection chronique, la radiothérapie...) diminue la compliance de la vessie.

La stratification en trois couches n'est apparente que près du col.

a) Dans la couche externe prédominent les faisceaux longitudinaux. Ils prennent part à la formation des ligaments vésicaux sous les noms de muscles pubo-vésical, vésico-utérin, recto-vésical.

b) Dans la couche moyenne prédominent les faisceaux circulaires.

c) Dans la couche interne prédominent les faisceaux longitudinaux. Au niveau du trigone, sous la muqueuse, s'épanouissent les fibres longitudinales internes de l'urètre, formant les *muscles trigonal* et *interurétérique*.

- Le muscle interurétérique est sous-jacent au pli interurétérique.
- Le muscle trigonal joue un rôle modeste chez l'adulte, dans la prévention du reflux vésico-urétérique (fig. 5.17).

3 | La tunique interne

Elle présente des plis de vacuité qui s'effacent par la distension. Elle est constituée d'un épithélium, l'*urothélium*, reposant sur une lamina propria. L'*urothélium* est un épithélium polymorphe.

Dans le trigone urinaire, sont localisées de petites glandes mucoïdes, les *glandes trigonales*.

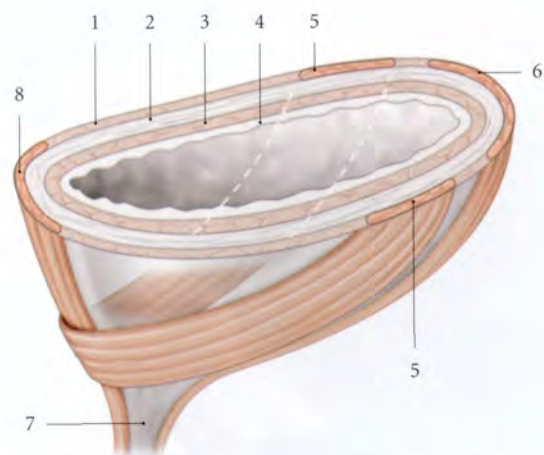


FIG. 5.16. Structure du col vésical chez la femme

- | | |
|-------------------|--------------------------------|
| 1. couche externe | 5. anse cervicale |
| 2. couche moyenne | 6. faisceau longitudinal ant. |
| 3. couche interne | 7. col vésical |
| 4. urothélium | 8. faisceau longitudinal post. |

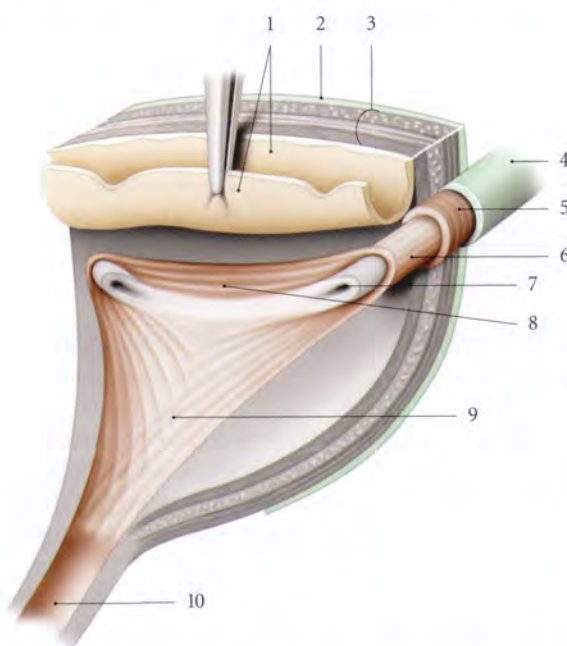


FIG. 5.17. Trigone vésical et jonction urétéro-vésicale

- | | |
|--------------------------------------|-------------------------------------|
| 1. urothélium vésical récliné | 7. ostium et urothélium urétériques |
| 2. tunique adventice vésicale | 8. m. interurétérique |
| 3. détrusor | 9. m. trigonal |
| 4. tunique adventice urétérique | 10. urètre |
| 5. fibres circulaires urétériques | |
| 6. fibres longitudinales urétériques | |

4 | Le col vésical

Région de transition entre la vessie et l'urètre, le col vésical présente un système constricteur et un système dilateur.

a) Le système constricteur

- Chez la femme, il est constitué par un faisceau de fibres de la tunique externe qui cravate la face antérieure du col, ou *anse cervicale*.
- Chez l'homme, il est représenté par une disposition circulaire des fibres de la couche moyenne du détrusor, le *sphincter vésical*. Cette formation se prolonge sur le début de l'urètre prostatique. Il s'oppose au reflux du sperme dans la vessie (ou éjaculation rétrograde) au cours de l'éjaculation physiologique (fig. 5.18).

b) Le système dilateur

Il est formé par les faisceaux longitudinaux internes et externes provenant des couches interne et externe du détrusor, qui se perdent sur le col.

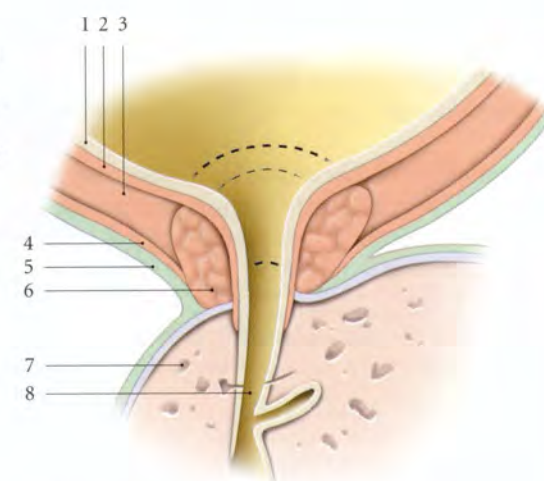


FIG. 5.18. Structure du col vésical chez l'homme (coupe sagittale médiane)

- | |
|----------------------|
| 1. urothélium |
| 2. couche interne |
| 3. couche moyenne |
| 4. couche externe |
| 5. fascia vésical |
| 6. sphincter vésical |
| 7. prostate |
| 8. urètre |

5.3 URÈTRE

L'urètre⁸ est un conduit musculo-membraneux affecté à l'excrétion des urines.

Il est aussi, chez l'homme, la voie d'expulsion du sperme.

A | URÈTRE FÉMININ

L'urètre féminin, conduit exclusivement urinaire, est situé entre la symphyse pubienne et le vagin (fig. 5.19).

1 | Généralités

a) Les dimensions

L'urètre mesure 41 ± 5 mm de longueur et 7 mm de calibre. Sa bonne compliance facilite sa dilatation.

La longueur fonctionnelle, correspondant au segment impliqué dans la miction, mesure 31 ± 5 mm. Ce qui exclut l'urètre infradiaphragmatique.

Sa brièveté est la cause de la fréquence de cystites par voie rétrograde. Les urétrites chroniques peuvent réduire la compliance urétrale.

b) Le trajet et la direction (fig. 5.20)

L'urètre s'étend du col vésical à la vulve où il s'ouvre par l'*ostium externe de l'urètre*, situé au milieu d'une proéminence, la *papille urétrale*. L'ostium externe est la région la moins dilatable de l'urètre.

Oblique en bas et en avant, il est légèrement concave en avant. Il fait avec la verticale un angle de 30° environ. Il forme avec la base vésicale l'*angle uréthro-vésical postérieur* de 100° environ.

8. Ancien. : urèthre.

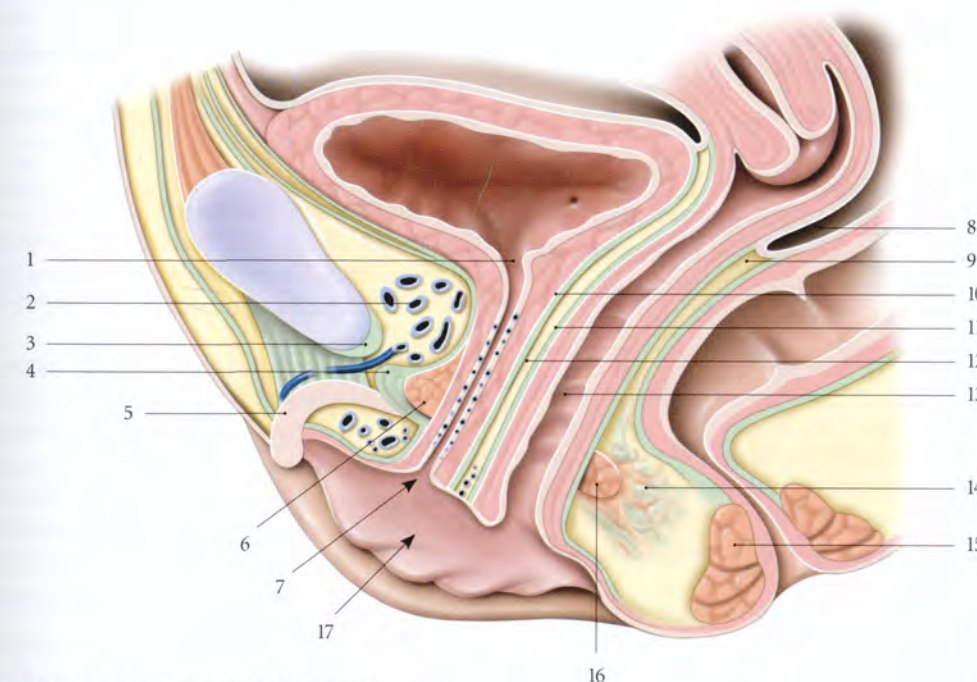


FIG. 5.19. Urètre féminin (coupe sagittale médiane)

- | | | |
|-------------------------------|--|---------------------------------|
| 1. ostium interne de l'urètre | 7. ostium externe de l'urètre | 13. vagin |
| 2. espace rétropubien | 8. cul-de-sac recto-utérin | 14. corps périnéal |
| 3. lig. inf. du pubis | 9. septum recto-vaginal | 15. sphincter externe de l'anus |
| 4. lig. transverse du périnée | 10. fascia vésical (et fascia urétral) | 16. m. transverse profond |
| 5. clitoris | 11. fascia vaginal | 17. vestibule vaginal |
| 6. m. sphincter de l'urètre | 12. septum uréthro-vaginal | |

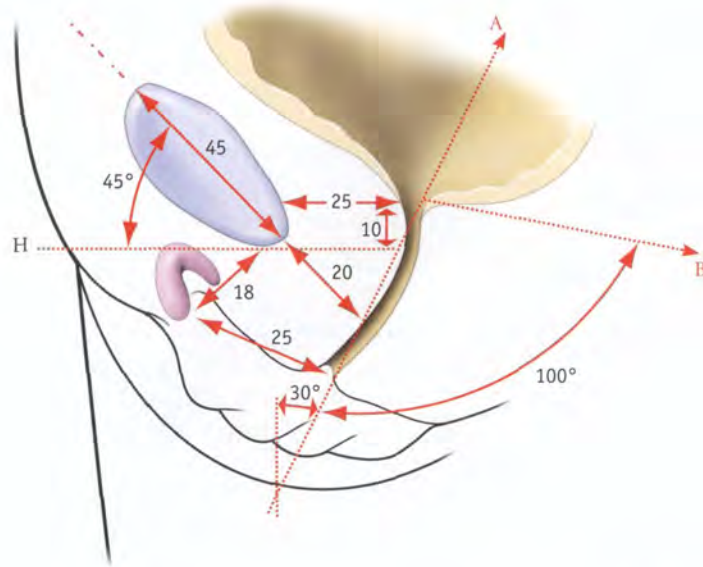


FIG. 5.20. Topographie et orientation du col vésical et de l'urètre chez la femme (dimensions en millimètres)

A. direction de l'urètre
B. direction de la base vésicale
H. ligne horizontale infrapubienne

L'élongation de l'urètre pendant la grossesse est responsable des modifications de l'angle uréthro-vésical postérieur et de l'incontinence d'urine d'effort du post-partum. Plus de la moitié des accouchées présentent une incontinence d'urine d'effort régressant rapidement (voir « Utérus grvide »).

c) La configuration interne

De coloration rosée, la muqueuse présente des plis longitudinaux. La *crête urétrale* est le pli longitudinal médian et postérieur; elle est plus apparente et constante, même sur un urètre dilaté.

La muqueuse est parsemée de lacunes urétrales, lieux d'ouverture des ostiums des glandes urétrales.

2 | Rapports et moyens de fixité

L'urètre féminin traverse le diaphragme uro-génital et présente trois parties fonctionnellement différentes : supradiaphragmatique, diaphragmatique, et infradiaphragmatique⁹ (fig. 5.21).

L'urètre est soutenu par la paroi vaginale antérieure à laquelle il est intimement uni par du tissu conjonctif dense du septum uréthro-vaginal.

a) La partie supradiaphragmatique

Elle prolonge le col vésical et mesure environ 20 mm de longueur.

- En avant, elle est au contact du plexus veineux rétro-pubien. Elle est amarrée au pubis par les ligaments pubo-vésicaux et le conjonctif de l'espace rétro-pubien.
- De chaque côté, elle répond au bord médial du muscle pubo-vaginal, et au récessus antérieur de la fosse ischio-rectale.
- En arrière, elle est contre la paroi vaginale antérieure.

b) La partie diaphragmatique

Elle est située dans le diaphragme uro-génital et mesure environ 10 mm. Elle est solidaire du muscle sphincter de l'urètre. Elle est entourée du muscle uréthro-vaginal et répond :

- au muscle compresseur de l'urètre, en avant et latéralement;
- au ligament transverse du périnée, plus en avant;
- à l'artère dorsale et au nerf dorsal du clitoris, plus latéralement.

Cette partie diaphragmatique de l'urètre est fixée par la continuité de son adventice avec les fascias supérieur et inférieur du diaphragme uro-génital (membrane périnéale).

c) La partie infradiaphragmatique

Elle est longue de 10 mm environ et répond :

- en avant, à la commissure bulbaire et au plexus veineux intermédiaire du clitoris;
- latéralement, aux glandes para-urétrales, aux bulbes vestibulaires et aux racines des corps caverneux;
- en arrière, à la paroi vaginale postérieure à laquelle elle adhère.

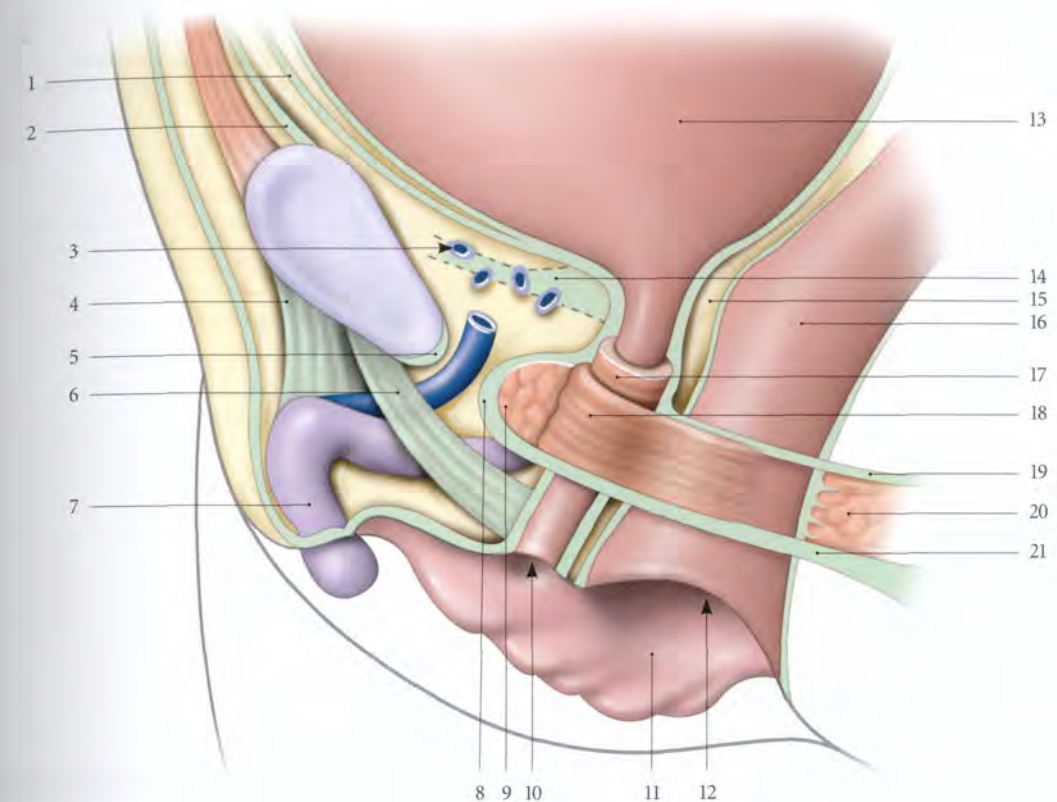


FIG. 5.21. Sphincter et moyens de fixité de l'urètre chez la femme (coupe sagittale - fascias des faces latérales des viscères non représentés)

1. fascia ombilico-prévésical
2. fascia transversalis
3. espace rétro-pubien
4. lig. suspenseur du clitoris
5. lig. inf. du pubis
6. expansion du lig. suspenseur du clitoris
7. clitoris

8. lig. transverse du périnée
9. m. compresseur de l'urètre
10. orifice externe de l'urètre
11. petite lèvre
12. orifice vaginal
13. vessie
14. lig. pubo-vésical

15. septum vésico-vaginal
16. vagin
17. m. uréthro-vaginal (partie circulaire)
18. m. uréthro-vaginal (partie arciforme)
19. fascia sup. du diaphragme uro-génital
20. m. transverse profond
21. membrane périnéale (fascia inf. du diaphragme uro-génital)

Elle est solidement amarrée à la symphyse pubienne par des expansions du ligament suspenseur du clitoris (ou ligament pubo-urétral).

L'efficacité de ces moyens de fixité limite la ptose de l'urètre infradiaphragmatique au cours des cystocèles.

d) L'ostium externe de l'urètre (méat urétral)

Cet orifice de 3 à 4 mm de diamètre est souvent proéminent et lisse.

- En avant, se trouve le gland du clitoris, à 20 mm environ. Parfois l'ostium est uni au frein du clitoris par un pli muqueux, la *bride urétrale*¹⁰.
- En arrière, saillie la *carina urétrale* du vagin.

- De chaque côté, à 5 mm environ, se trouve l'ostium d'une glande para-urétrale.
- Variations : un troisième ostium de la glande para-urétrale peut exister, au-dessous de l'urètre, voire exceptionnellement au-dessus.

3 | Vascularisation – Innervation

a) Les artères proviennent :

- pour l'urètre supradiaphragmatique, des artères vaginales;
- et pour l'urètre périnéal, du rameau urétral de l'artère pudendale interne.

b) Les veines se drainent dans le plexus veineux rétro-pubien, le plexus vaginal et les veines bulbaires.

c) Les lymphatiques aboutissent aux lymphonœuds iliaques externes et internes.

9. Ces segments correspondent respectivement aux parties prostatique, membranacée et spongieuse de l'urètre masculin.

10. Ancien : bride masculine de Pozzi.

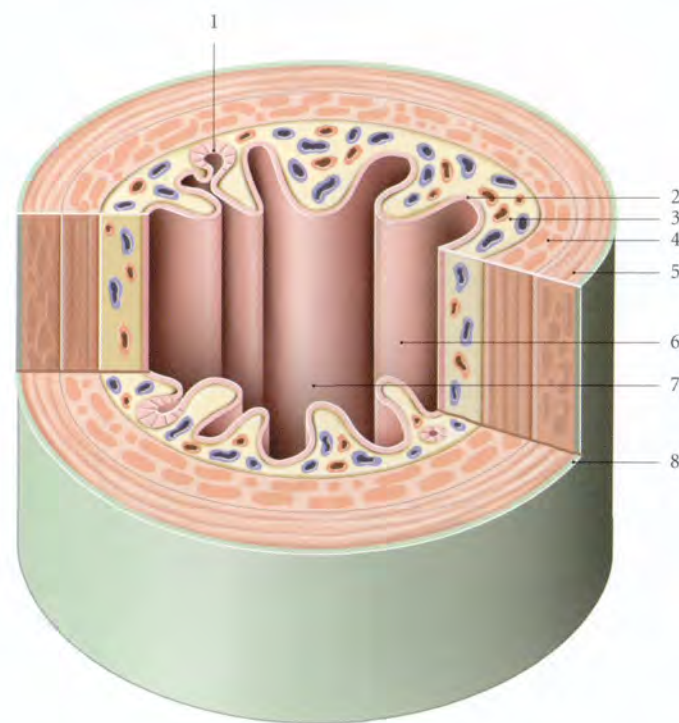


FIG. 5.22. Structure de l'urètre féminin (coupe transversale chanfreinée, vue antérieure)

1. glande urétrale
2. muqueuse
3. sous-muqueuse et plexus veineux
4. tunique musculaire (fibres longitudinales)
5. tunique musculaire (fibres circulaires)
6. plis longitudinaux
7. crête urétrale
8. tunique adventice

d) Les nerfs proviennent du plexus hypogastrique inférieur et du nerf pudendal pour son muscle sphincter. Certaines études montrent que le sphincter de l'urètre reçoit également des fibres autonomes.

4 | Structure et sphincter de l'urètre

a) La paroi urétrale (fig. 5.22)

Elle est épaisse de 3 à 4 mm et présente trois tuniques, muqueuse, musculaire et adventice.

- La tunique muqueuse, mince, est formée d'un épithélium stratifié prismatique. Dans sa lamina propria, l'épithélium s'invagine pour former les glandes urétrales. La sécrétion de ces glandes mucoïdes contient des glycosaminoglycans qui protègent l'épithélium urétral de l'urine. La lamina propria contient un plexus de grosses veines, similaire au corps spongieux.

Les modifications de ce plexus, en période gravidique et ménopausique, expliquent certains troubles mictionnels.

- La tunique musculaire, prolongeant celle de la vessie, est formée d'une couche interne de fibres longitudinales et d'une couche externe de fibres circulaires.
- La tunique adventice est constituée d'une mince couche de tissu conjonctif lâche. Elle est en continuité avec le fascia vésical et le fascia supérieur du

diaphragme uro-génital. Elle est absente du niveau de la partie diaphragmatique.

b) Les glandes para-urétrales (fig. 5.23)

Ce sont deux glandes urétrales constantes situées de chaque côté de l'urètre, dans la tunique musculaire;

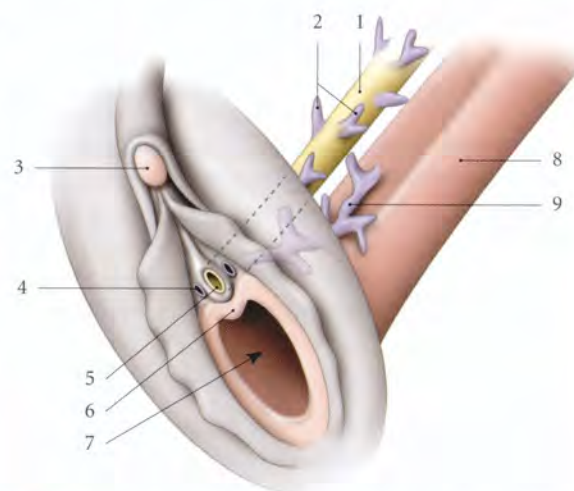


FIG. 5.23. Glandes urétrales et para-urétrales (vue schématique antéro-latérale)

1. urètre
2. glandes urétrales
3. clitoris
4. ostium du conduit de la glande para-urétrale
5. ostium externe de l'urètre
6. carina urétrale du vagin
7. orifice vaginal
8. vagin
9. glandes para-urétrales

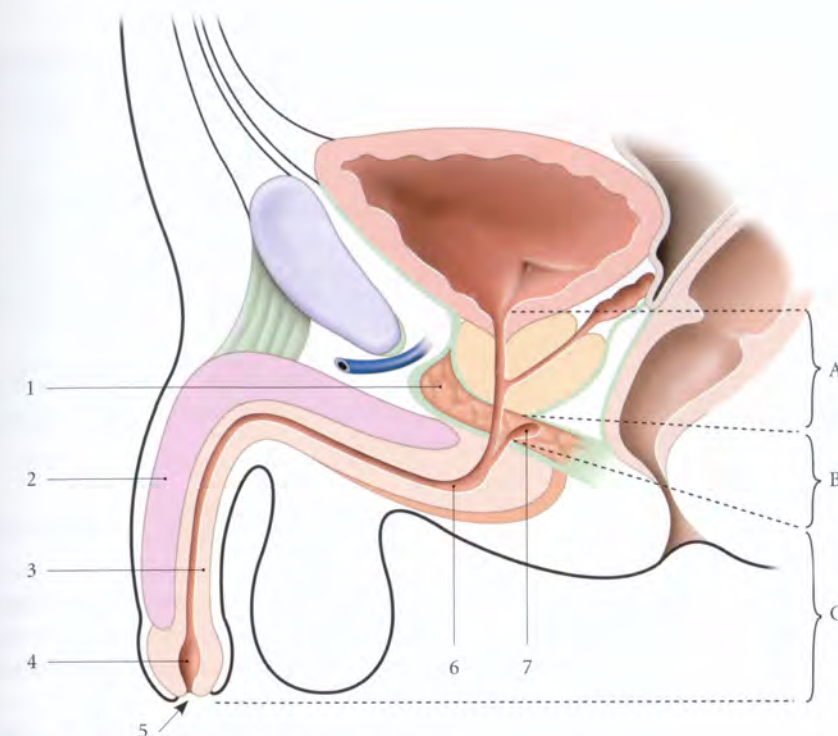


FIG. 5.24. Parties de l'urètre masculin (coupe sagittale médiane)

- | | | | |
|-----------------------|---------------------------|-------------------------------|--------------------------|
| A. partie prostatique | 1. diaphragme uro-génital | 4. fosse naviculaire | 7. glande bulbo-urétrale |
| B. partie membranacée | 2. corps caverneux | 5. ostium externe de l'urètre | |
| C. partie spongieuse | 3. corps spongieux | 6. sinus bulbaire | |

elles peuvent atteindre le septum uréthro-vaginal. Leur conduit excréteur, long de 0,5 à 3 cm, a un calibre de 1 mm, et s'ouvre de chaque côté de l'ostium externe de l'urètre.

c) Le sphincter de l'urètre

Il entoure la partie moyenne de l'urètre sur une hauteur de 20 mm environ. Il est situé contre la couche musculaire de la paroi urétrale, et comprend deux parties : le muscle uréthro-vaginal et le muscle compresseur de l'urètre (voir Chapitre 15).

B | URÈTRE MASCULIN

L'urètre masculin s'étend du col vésical à l'extrémité du gland du pénis en traversant la prostate (partie prostatique), le diaphragme uro-génital (partie membranacée) et le corps spongieux (partie spongieuse) (fig. 5.24).

1 | Les dimensions

a) La longueur

Elle est de 3 cm pour la partie prostatique, 2 cm pour la partie membranacée, et 12 cm pour la partie spongieuse, lorsque le pénis est flaccide.

b) Le calibre

C'est un conduit virtuel, très extensible, sauf la partie membranacée.

- Son calibre moyen est, en période de miction, de 10 mm. Il présente trois dilatactions :
 - la fosse naviculaire (12 mm), située dans le gland;
 - le sinus bulbaire (11 mm), localisé dans le bulbe du pénis;
 - le sinus prostatique (15 mm), situé dans la prostate. Le sinus prostatique a la plus grande complaisance. Il représente le réservoir du sperme au cours du premier stade de l'éjaculation.
- La complaisance urétrale maximale est pour :
 - la partie prostatique de 20 mm;
 - la partie membranacée de 10 mm;
 - la partie spongieuse de 12 à 14 mm;
 - l'orifice externe de 7 mm.

2 | Le trajet et la direction

L'urètre présente deux courbures lorsque le pénis est flaccide.

a) La partie prostatique traverse verticalement la prostate, de sa base à son apex.

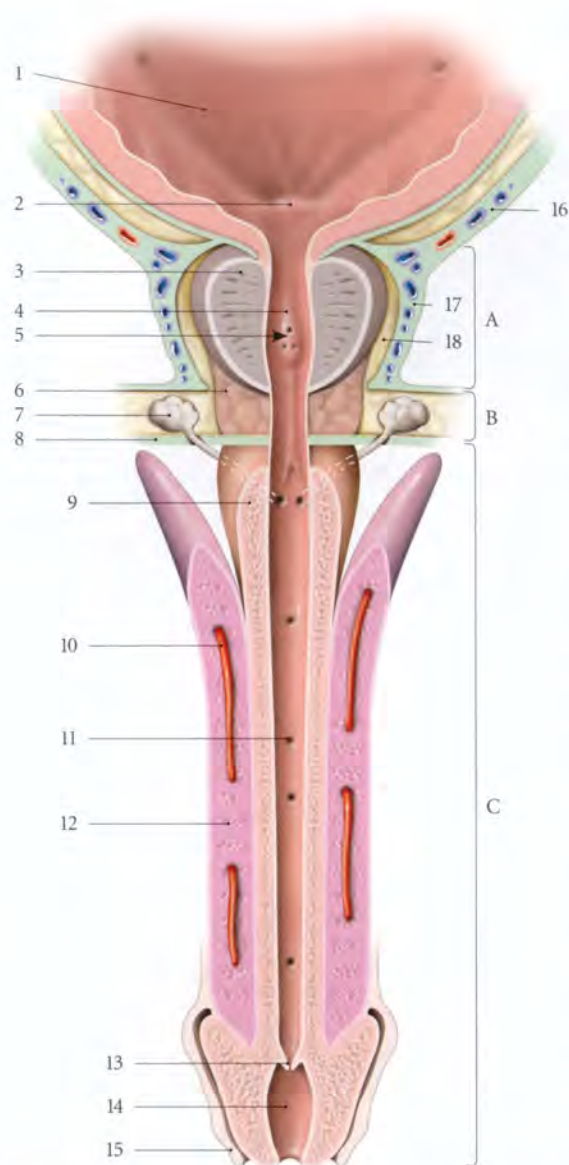


FIG. 5.25. Urètre masculin (coupe longitudinale, vue antérieure)

- | | |
|-----------------------------|--|
| A. partie prostatique | 9. corps spongieux |
| B. partie membranacée | 10. a. profonde du pénis |
| C. partie spongieuse | 11. lacunes urétrales |
| 1. trigone vésical | 12. corps caverneux |
| 2. uvule vésicale | 13. valvule de la fosse naviculaire |
| 3. prostate | 14. fosse naviculaire |
| 4. crête urébrale | 15. prépuce |
| 5. colliculus séminal | 16. fascia ombilico-prévésical |
| 6. m. sphincter de l'urètre | 17. fascia prostatique |
| 7. glande bulbo-urétrale | 18. récessus ant. de l'espace rétroprostatique |
| 8. membrane périnéale | |

b) La partie membranacée naît en arrière de l'apex prostatique et décrit une légère courbure antérieure avant de pénétrer la face supérieure du bulbe du pénis.

c) La partie spongieuse suit l'axe du corps spongieux et présente une courbure concave en arrière, dont le sommet, prépubien, siège entre la racine et le corps du pénis. Celle-ci disparaît au moment de l'érection.

3 | La configuration interne (fig. 5.25)

De coloration rouge, sa configuration varie selon les parties.

a) La partie prostatique

Elle présente sur sa paroi postérieure :

- **La crête urébrale**
Saillie longitudinale et médiane, elle s'étend sur toute la paroi depuis l'uvule vésicale. Sa partie moyenne, plus développée, constitue le *colliculus séminal*.
- **Le colliculus séminal**
Relief ovoïde et vertical, il mesure 10 à 15 mm de longueur et 3 mm de hauteur. Sur son sommet s'ouvre l'*utricule prostatique* qui est un cul-de-sac de 6 mm de profondeur. De part et d'autre de l'utricule prostatique siègent les *ostiums des conduits éjaculateurs*.
- **Les sinus prostatiques**
Ce sont des sillons verticaux situés de chaque côté de la crête urébrale. Dans les sinus s'ouvrent les conduits des glandes prostatiques.

b) La partie membranacée

Elle est marquée, à l'état de vacuité, par des plis longitudinaux.

c) La partie spongieuse

Elle présente, à l'état de vacuité, des plis longitudinaux.

- Au niveau du sinus bulbaire se trouve l'ostium des glandes bulbo-urétrales.
- Elle est parsemée de nombreuses dépressions, les *lacunes urétrales*¹¹ dans lesquelles s'ouvrent les glandes urétrales¹².
- Au niveau du gland, l'urètre se dilate pour former la *fosse naviculaire*. Elle présente à la limite de sa paroi antérieure, un repli muqueux transversal, la *valvule de la fosse naviculaire*¹³.

11. Ancien. : lacunes de Morgagni.
12. Ancien. : glandes de Littre.
13. Ancien. : valvule de Guérin.

4 | Les rapports

a) La partie prostatique

Elle est entourée à son origine par le sphincter vésical, puis par la prostate. Elle émerge de la prostate, habituellement en avant de son apex.

b) La partie membranacée

Elle est située dans l'espace profond du périnée et entourée du sphincter de l'urètre. Elle répond latéralement aux glandes bulbo-urétrales.

c) La partie spongieuse

Elle est entièrement engainée par le corps spongieux.

5 | Vascularisation – Innervation

a) Les artères proviennent :

- pour la partie prostatique, des branches vésico-prostatiques des artères vésicales inférieures ;
- pour la partie membranacée, des artères rectales moyennes et vésicales inférieures ;
- pour la partie spongieuse, de l'artère du bulbe du pénis et des artères profonde et dorsale du pénis.

b) Les veines se drainent dans les veines du pénis et les plexus veineux prostatiques.

c) Les lymphatiques se mêlent pour la partie prostatique à ceux de la prostate.

Pour la partie membranacée, ils rejoignent les lymphonœuds iliaques externes, et pour la partie spongieuse, les lymphonœuds inguinaux et iliaques externes.

d) Les nerfs

Ils proviennent des branches du plexus hypogastrique inférieur :

- les parties prostatique et membranacée sont innervées par les nerfs prostatiques ;
- et la partie spongieuse, par les petits nerfs caverneux du pénis.

6 | La structure

Elle est différente au niveau de chaque partie de l'urètre.

a) La partie prostatique

Elle est constituée uniquement d'une tunique muqueuse.

- **L'épithélium** est cylindrique stratifié de type urinaire.
- **La lamina propria** est un tissu conjonctif lâche en continuité avec le stroma prostatique. Elle contient des myofibrilles lisses.

b) La partie membranacée

Elle comprend deux tuniques, muqueuse et musculaire.

- **La tunique muqueuse** présente un épithélium cylindrique stratifié avec des îlots pavimenteux stratifiés et une lamina propria de tissu conjonctif lâche.
- **La tunique musculaire** est formée d'une mince couche interne de fibres longitudinales et d'une épaisse couche externe de fibres circulaires.

c) La partie spongieuse

Elle est constituée d'une muqueuse.

- **Son épithélium** est de type pavimenteux stratifié au fur et à mesure qu'on se rapproche de la fosse naviculaire. Elle présente de nombreuses invaginations, les glandes urétrales, et des dépressions, les *lacunes urétrales*.
- **Sa lamina propria** est un tissu conjonctif lâche en continuité avec les corps spongieux.

d) Les glandes urétrales

Ces glandes, qui prédominent sur la paroi dorsale de la partie spongieuse de l'urètre, sont des glandes endo-épithéliales avec des cellules mucoïdes ; leur conduit s'ouvre dans les lacunes urétrales et parfois en dehors de celles-ci. Leur sécrétion contient des glycosaminoglycans, qui protègent l'épithélium urétral de l'urine.

e) Les glandes bulbo-urétrales (voir Chapitre 13)

5.4 ANATOMIE FONCTIONNELLE DE LA MICTION

La miction, fonction complexe, multifactorielle, relève essentiellement de la synergie fonctionnelle de la vessie et de l'urètre, mais aussi de leur environnement pressurisé. La détérioration des structures sphinctériennes ou l'absence de coordination vésico-urétrale sont res-

ponsables d'instabilité vésicale, d'incontinence urinaire, de rétention d'urine, ou de dysurie. Les troubles fonctionnels de la miction étant plus fréquents chez la femme, nous insisterons d'avantage sur cette fonction chez la femme (fig. 5.26).

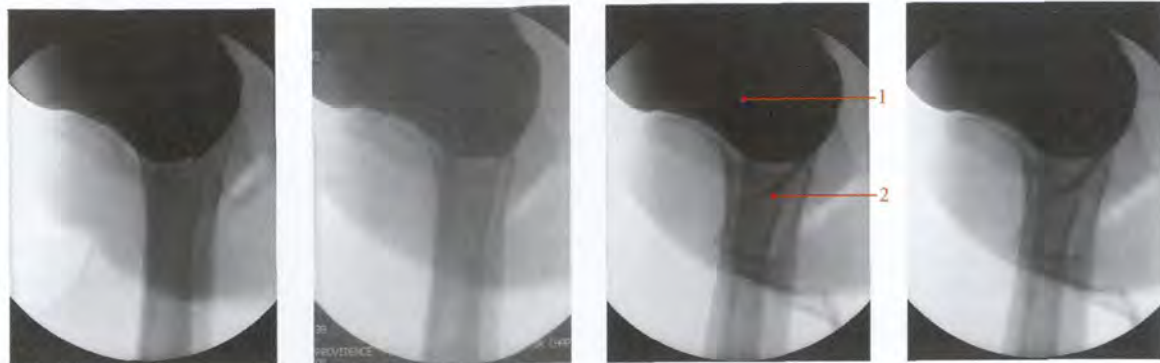


FIG. 5.26. Cysto-urétrographie per mictionnelle chez la femme (clichés Dr Ph. Chartier)

1. vessie

2. urètre

Chez l'homme, les troubles de la miction relèvent surtout de la pathologie prostatique et des atteintes neurologiques.

A | PHASE DE RÉPLÉTION OU PHASE STATIQUE

Seules sont mobiles la face supérieure libre et la base de la vessie.

Durant cette phase, la continence est passive. Le détrusor et le muscle sphinctérien de l'urètre sont détendus.

1 | La vessie

Sa surface supérieure et sa base se laissent distendre, sous l'effet de la contrainte intravésicale; la base restant presque horizontale, avec un trigone relâché.

La pression vésicale¹⁴ reste basse. Elle est, en décubitus dorsal, inférieure à 15 mmHg (2 kPa), et dépend de la compliance vésicale. Cette dernière repose essentiellement sur la valeur quantitative et qualitative du conjonctif du détrusor. Le conjonctif représente 57 % de sa structure et augmente après la ménopause. Chez la femme de plus de 50 ans, le rapport collagène-muscle augmente de 10 %, l'élasticité de la vessie augmentant au détriment de la contractilité.

L'augmentation du conjonctif s'observe aussi lors de distension vésicale mécanique, d'une inflammation chronique ou d'une ischémie.

En fin de la réplétion vésicale physiologique, la pression cervico-urétrale s'élève à 60 mmHg (8 kPa) sous l'activité tonique de l'anse cervicale et du sphincter de l'urètre.

2 | La pression abdomino-pelvienne

Chez la femme, la pression abdomino-pelvienne constitue la force d'occlusion passive de l'urètre. En effet, en station érigée, la partie supradiaphragmatique de l'urètre est particulièrement soumise à la pression abdomino-pelvienne prévertébrale (environ 22 mmHg ou 3 kPa). À cette contrainte hydrostatique importante s'oppose la résistance du diaphragme uro-génital contre lequel l'urètre s'appuie.

La direction du diaphragme uro-génital étant d'environ 40° par rapport à l'horizontale, la résultante des forces se dirige en avant, perpendiculairement à la solide membrane périnéale, qui constitue la structure statique essentielle de l'occlusion de la partie diaphragmatique de l'urètre.

B | PHASE MICTIONNELLE OU PHASE DYNAMIQUE (fig. 5.27)

1 | La vessie

La miction débute par la contraction du détrusor. La pression intravésicale est alors comprise entre 22 et 25 mmHg (3 et 6 kPa). Le muscle trigonal se contracte avec un raccourcissement du trigone qui mesure 25 mm environ, et qui ferme les ostiums urétériques. La contraction du détrusor se traduit par le raccourcissement des fibres musculaires circulaires qui entraîne la verticalisation du trigone et la formation de l'entonnoir trigonal. La pression intravésicale (P) et la tension pariétale (T), amplifiées par les contractions des fibres

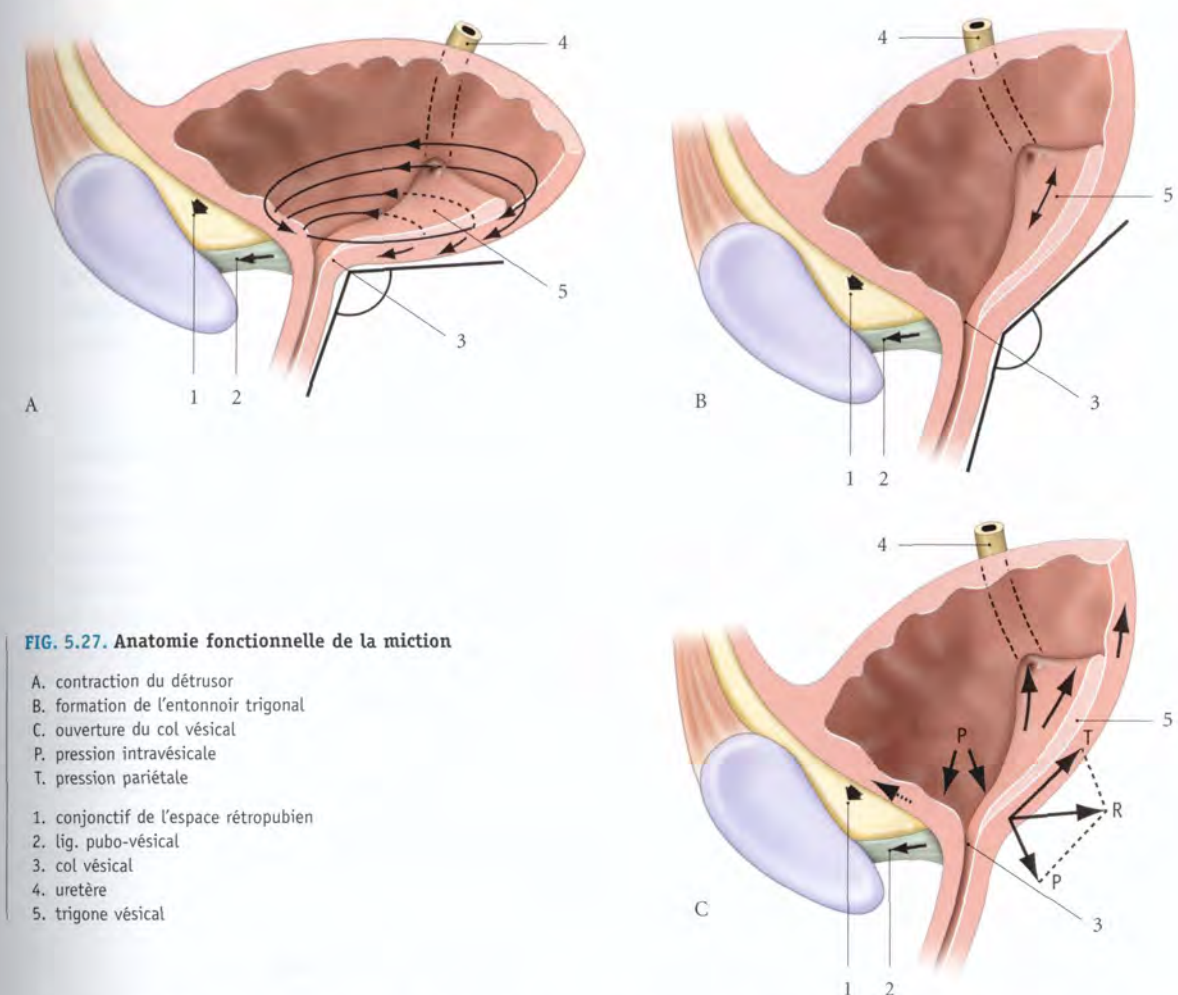


FIG. 5.27. Anatomie fonctionnelle de la miction

- A. contraction du détrusor
- B. formation de l'entonnoir trigonal
- C. ouverture du col vésical
- P. pression intravésicale
- T. pression pariétale
- 1. conjonctif de l'espace rétropubien
- 2. lig. pubo-vésical
- 3. col vésical
- 4. urètre
- 5. trigone vésical

longitudinales, se portent dans la région de faible résistance, le col vésical. La résultante (R) de ces forces est centrifuge, et entraîne la dilatation du col vésical et l'approfondissement de l'entonnoir trigonal.

2 | L'urètre

Dans l'urètre, comme tout fluide en mouvement, l'urine est soumise à trois types de forces : une force extérieure, la pression abdomino-pelvienne, une force de pulsion, la pression intravésicale, et une force de viscosité.

L'urine, fluide presque parfait, présente des forces de viscosité négligeables.

Sous l'augmentation de la pression intravésicale, le tonus de l'urètre cède et l'urètre s'ouvre. Durant cette phase, le gradient de pression de la première phase s'inverse; les tensions cervicale et urétrale s'effondrent. La miction sera satisfaisante si la contrainte extérieure, c'est-à-dire la pression abdominale, est réduite.

La compliance urétrale est un facteur important de régulation du flux urinaire.

C | INTERRUPTION DU FLUX URINAIRE (fig. 5.28)

(fig. 5.28)

Elle relève en premier de la contraction du sphincter de l'urètre et de l'inhibition de la contraction du détrusor.

La contraction du muscle sphincter de l'urètre n'est effective qu'en cas d'urgence mictionnelle. C'est le « verrou de sécurité ». Cette contraction peut être réflexe et initiée par la pression abdomino-pelvienne.

L'inefficacité du sphincter par rapport à la force du détrusor est responsable de l'incontinence par impériosité.

Chez la femme, la fermeture de la partie diaphragmatique est suivie de celle de la partie supradiaphragmatique.

14. L'hyperpression intravésicale est un obstacle fonctionnel à l'éjaculation urétrique.

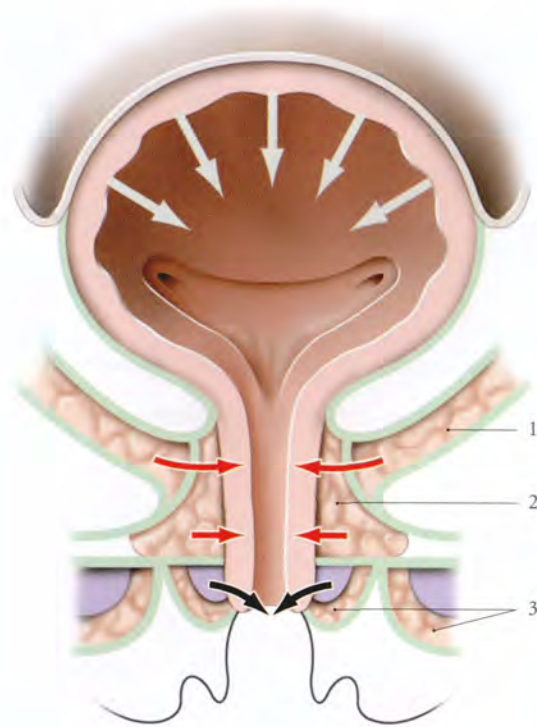


FIG. 5.28. Forces d'expulsion (en blanc et en noir) et de retenue (en rouge) chez la femme

1. m. élévateur de l'anus
2. m. sphincter de l'urètre
3. mm. ischio-caverneux et bulbo-spongieux

tique, qui entraîne un reflux uréthro-vésical physiologique insignifiant. En fin de miction, la contraction des muscles bulbo-spongieux expulse l'urine restant dans la partie spongieuse.

D | CENTRES NERVEUX DE LA MICTION

1 | Les centres médullaires

a) **Le centre sympathique** est situé au niveau de la colonne intermedio-latérale des myélomères T11 à L3.

b) **Le centre parasympathique** est situé au niveau des myélomères S2 à S4, dans le noyau parasympathique sacral¹⁵.

Une lésion médullaire au-dessus de ces centres détermine une vessie automatique dont la contraction est contrôlée par les centres sympathiques et parasympathiques. Une lésion de ces centres peut entraîner des rétentions ou une incontinence totale.

c) **Le centre médullaire somatique** correspondant au noyau pudendal est localisé au niveau du myélomère S3 (Sharrard), dans le noyau ventro-médial de la base de la corne ventrale.

2 | Les centres ponto-mésencéphaliques

Ils dépendent de la formation réticulaire et sont situés sous la fosse rhomboïde. Ils constituent le centre principal de l'automatisme de la miction. Le centre mésencéphalique contrôle la contraction du détrusor. Le centre pontique contrôle la capacité vésicale et coordonne l'activité de la vessie et du muscle sphincter de l'urètre.

Par leurs connexions avec le cervelet, les noyaux diencephaliques, basaux et du tronc cérébral assurent la coordination des activités associées à la miction.

Ainsi s'explique par exemple l'apnée du début de la miction, grâce à ses connexions avec les centres respiratoires.

3 | Les centres cérébraux

a) **Dans le cortex du lobule paracentral** siège le contrôle de la miction volontaire. La sensibilité vésico-urétrale relève de sa partie pariétale (aires 1, 2 et 3). La motricité volontaire du sphincter de l'urètre dépend de sa partie frontale (aires 4 et 6). C'est à ce niveau que s'élabore la sensation de réplétion vésicale.

b) **Dans le cortex de la face interne du lobule frontal** siège un centre moteur du détrusor, à partir duquel part la décision volontaire du début et de la fin de la miction.

c) **Le thalamus, l'hypothalamus, le système limbique (aire septale) et les noyaux basaux**, par leurs connexions, participent au contrôle neurologique de la miction.

Ainsi s'explique le rôle des facteurs psychologiques sur la miction : impossibilité d'uriner en présence d'un tiers, fuites urinaires au cours de violentes émotions...

Les lésions de l'aire septale entraînent une hyperactivité vésicale associée à une agressivité et à des troubles sexuels.

E | RÉGULATION DE LA MICTION

La miction nécessite, selon les circonstances, des arcs réflexes complexes impliquant un niveau approprié des centres nerveux.

Tous les réflexes mictionnels naissent de la stimulation des mécanorécepteurs, induite par la tension du détrusor et du trigone, mais aussi parfois des stimulations thermo-algiques de la muqueuse vésico-urétrale.

1 | La miction involontaire (fig. 5.29)

Elle fonctionne chez le fœtus dès le 6^e mois, et assure une miction périodique automatique, d'allure rythmique. Elle est régie par les ganglions intramuraux ou périphériques.

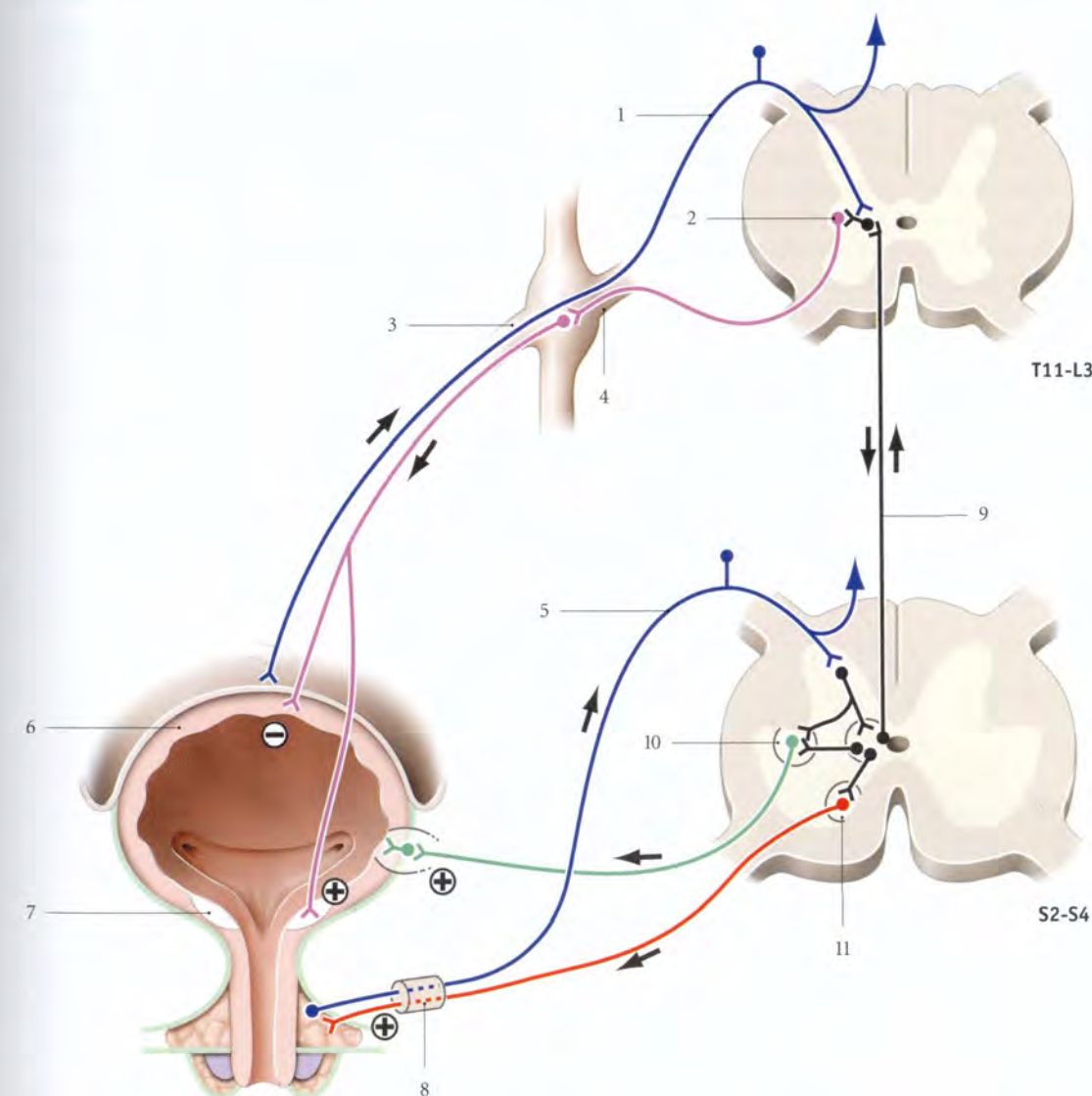


FIG. 5.29. Régulation nerveuse de la miction involontaire

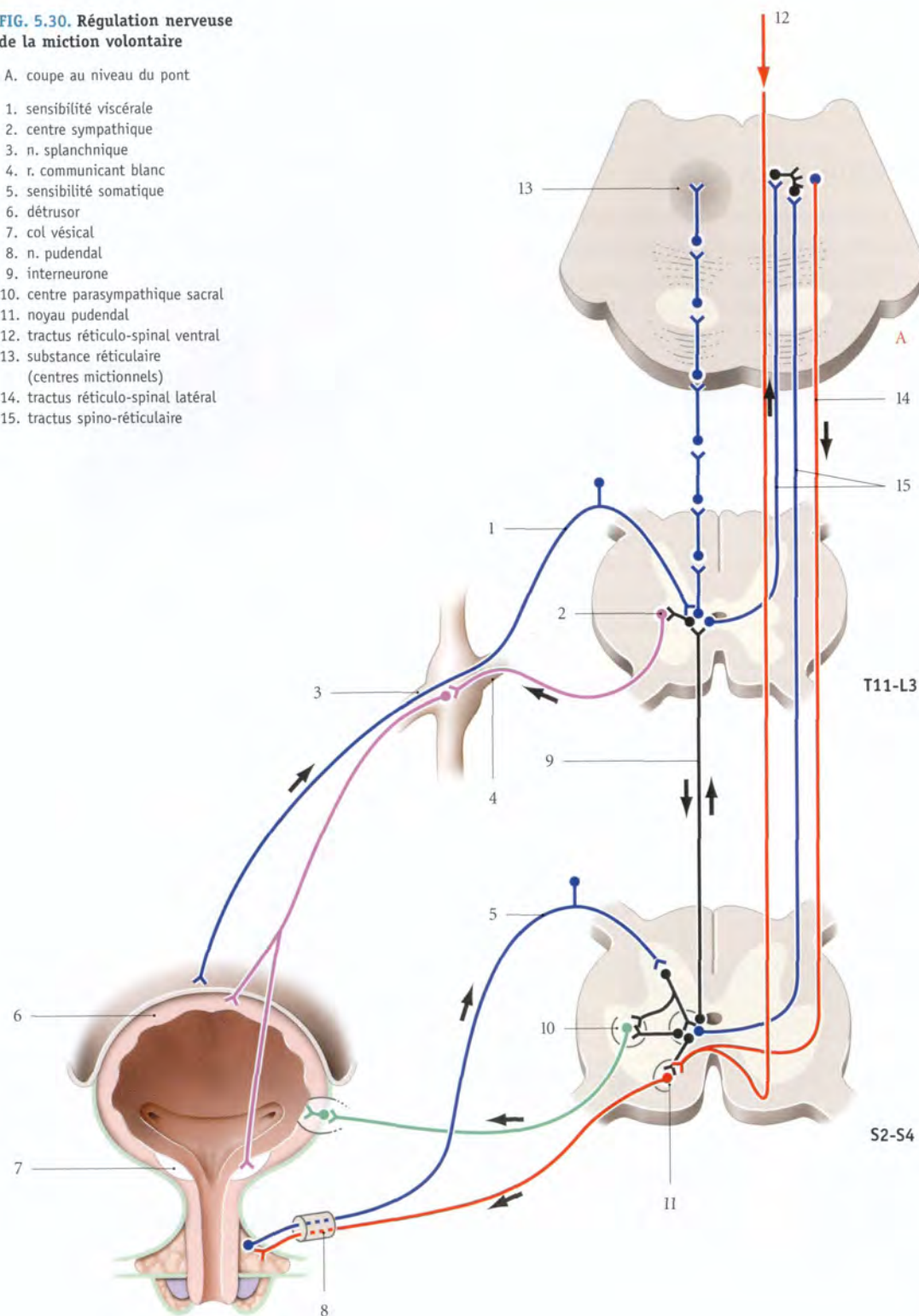
- | | | |
|--------------------------|--------------------------|-----------------------------------|
| 1. sensibilité viscérale | 5. sensibilité somatique | 9. interneurone |
| 2. centre sympathique | 6. détrusor | 10. centre parasympathique sacral |
| 3. n. splanchnique | 7. col vésical | 11. noyau pudendal |
| 4. r. communicant blanc | 8. n. pudendal | |

15. Ancien : colonne intermedio-ventrale.

FIG. 5.30. Régulation nerveuse de la miction volontaire

A. coupe au niveau du pont

1. sensibilité viscérale
2. centre sympathique
3. n. splanchnique
4. r. communicant blanc
5. sensibilité somatique
6. détrusor
7. col vésical
8. n. pudendal
9. interneurone
10. centre parasympathique sacral
11. noyau pudendal
12. tractus réticulo-spinal ventral
13. substance réticulaire (centres mictionnels)
14. tractus réticulo-spinal latéral
15. tractus spino-réticulaire



a) **À la naissance**, la miction est contrôlée par un arc réflexe spinal. Ce réflexe archaïque est induit par les récepteurs muqueux et cutanés. Il implique les centres spinaux autonomes et le noyau spinal pudendal qui assurent la synergie détrusor-sphincter urétral.

Ainsi, l'attouchement périnéal déclenche souvent la miction chez le nouveau-né.

b) **Vers 5 ans**, les centres ponto-mésencéphaliques sont impliqués. Le réflexe mictionnel est induit par les propriocepteurs du détrusor. Ces centres, qui contrôlent la contraction vésicale, projettent directement l'influx au noyau parasympathique sacral, qui, en inhibant le sympathique et le noyau pudendal, stimule la contraction du détrusor.

2 | La miction volontaire (fig. 5.30)

Les centres du cortex cérébral contrôlent le début et la fin de la miction volontaire.

a) La phase de réplétion vésicale

Elle est contrôlée essentiellement par deux réflexes spinaux, sympathique et somatique.

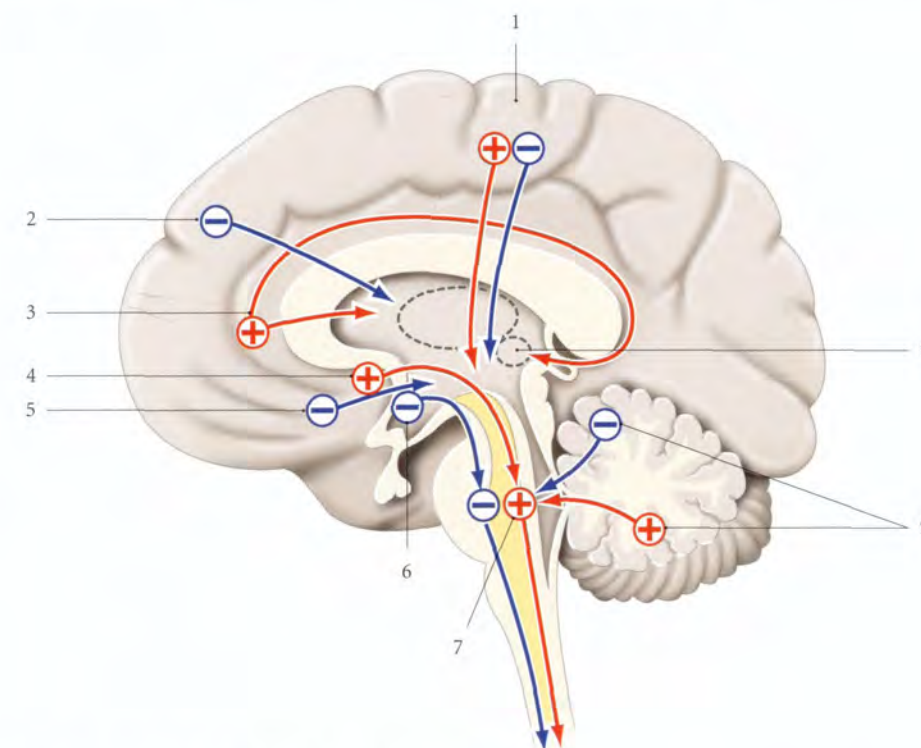
- Le réflexe sympathique assure la fermeture du col vésical et la relaxation du détrusor.
- Le réflexe somatique apparaît avec l'augmentation de la pression endo-urétrale, en regard du sphincter qui déclenche un réflexe d'inhibition du détrusor. La pression intravésicale dépend de la tonicité du détrusor. La dénervation vésicale, qui diminue la pression intravésicale, diminue celle de l'urètre.

b) La phase mictionnelle (fig. 5.31)

Elle est contrôlée par les centres encéphaliques.

- **Le signal de la miction** est la réplétion vésicale.

Les influx vésicaux, transportés par les voies de la sensibilité végétative, sont projetés dans le cortex cérébral (lobule paracentral) qui les reconnaît, les interprète et les intègre à d'autres données pour créer le « besoin d'uriner ». Le contrôle volontaire de la miction est global et se limite à l'autorisation ou au refus de la miction.

**FIG. 5.31. Contrôle encéphalique de la miction (d'après Torrens)**

- + influence facilitatrice
- influence inhibitrice
- 1. lobule paracentral
- 2. gyrus frontal médial

- 3. gyrus du cingulum
- 4. aire septale
- 5. gyrus subcallosus
- 6. noyau préoptique

- 7. formation réticulaire
- 8. corps amygdaloïde
- 9. centres cérébelleux

- *Les influx facilitateurs*, après relais dans les centres ponto-mésencéphaliques, passent par le noyau parasympathique sacral. La miction est déclenchée par l'activation du parasympathique, qui, en inhibant le sympathique et le nerf pudendal, stimule le détrusor qui se contracte.
- *Les influx inhibiteurs*, par les tractus réticulo-spinal ventral (mésencéphalique) et réticulo-spinal latéral (pontique), atteignent le centre pudendal, puis le muscle sphincter de l'urètre. Sa contraction provoque en quelques secondes l'inhibition du parasympathique vésical, c'est-à-dire l'inhibition de la contraction du détrusor.

Certains viscères pelviens, dépendant du noyau parasympathique sacral, entraînent un réflexe inhibiteur viscéro-viscéral (la défécation et l'érection).

La miction délibérée dépend du centre moteur du détrusor situé dans le lobule frontal. Le système limbi-

que, impliqué dans l'émotion, joue aussi un rôle dans la miction.

3 | Le contrôle neuro-pharmacologique

Les récepteurs sympathiques adrénergiques α et β sont diversement répartis. Le trigone et l'urètre contiennent davantage de récepteurs α , inducteurs de la contraction et de la fermeture du col pendant le remplissage. Dans le corps vésical siègent plus de récepteurs β , responsables de la relaxation du détrusor.

Les récepteurs parasympathiques sont cholinergiques, de type muscarinique. Ils sont plus nombreux et uniformément répartis dans la paroi vésico-urétrale (A. Elbadawi).

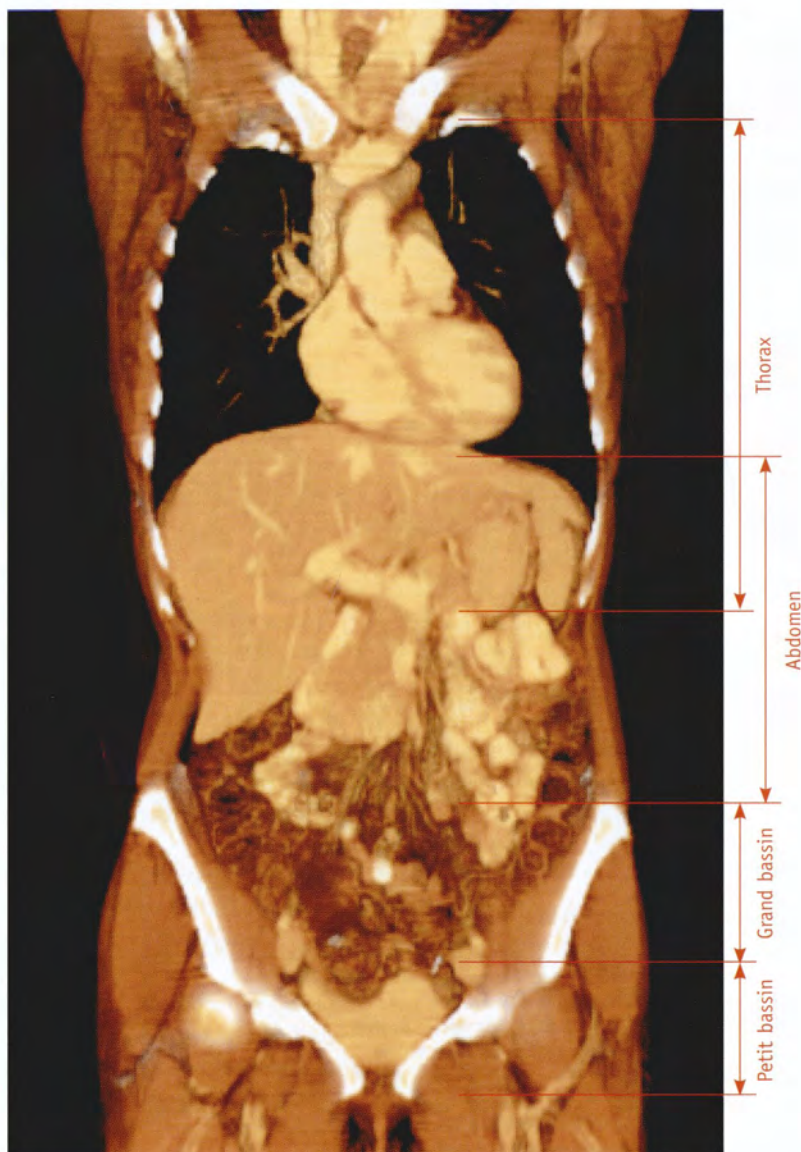
Dans la vessie, les récepteurs cholinergiques peuvent être modulés par des neurotransmetteurs muscariniques, purinergiques, peptidergiques, prostaglandines, adénosines ATP...

SECTION III

PELVIS

6 Pelvis en général

Le pelvis¹ constitue la cavité viscérale caudale du tronc. Son squelette est formé par le pelvis osseux (fig. 6.1).



| FIG. 6.1. Coupe TDM 3D frontale (coronale) du tronc (cliché Dr Th. Diesce)

1. Du grec pyelos : cavité oblongue. Syn. : bassin.

Le terme pelvis est souvent confondu avec le pelvis osseux.

6.1 DIVISION DU PELVIS

Le pelvis comprend deux parties, le *pelvis major* et le *pelvis minor*, communiquant largement entre elles par l'ouverture supérieure du pelvis, ou détroit supérieur (fig. 6.2).

A | PELVIS MAJOR

Le pelvis major, ou *grand bassin*, forme une cavité évasée latéralement, qui fait partie intégrante de la cavité abdominale. Il est constitué des fosses iliaques et des ailes du sacrum matelassées par les muscles ilio-psoas.

Il contient des viscères digestifs. Chez la gestante, il accueille l'utérus gravide et ses annexes.

B | PELVIS MINOR

Le pelvis minor, ou *petit bassin*, est une cavité étroite, limitée par le petit bassin osseux (voir Chapitre 7). Sa limite inférieure, l'ouverture inférieure du pelvis, est partiellement fermée par le diaphragme pelvien et le périnée.

Il contient les organes génitaux, le bas appareil urinaire, le rectum et le canal anal.

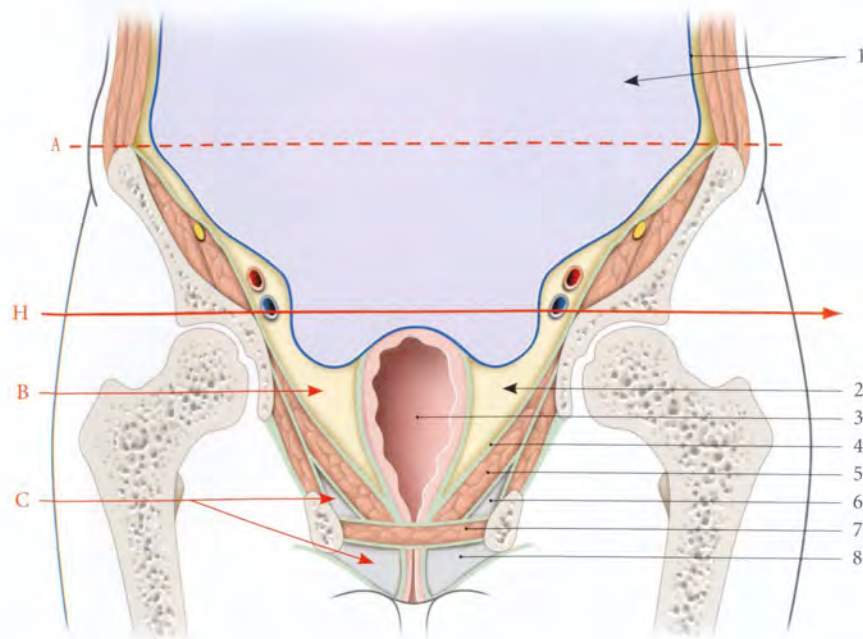


FIG. 6.2. Divisions du pelvis (coupe frontale et schématique)

- | | | |
|--|------------------------------------|---|
| A. limite virtuelle entre l'abdomen et le grand bassin | 1. péritoine et cavité péritonéale | 6. fosse ischio-rectale (récessus ant.) |
| B. petit bassin | 2. espace sous-péritonéal pelvien | 7. espace profond du périnée |
| C. périnée | 3. axe viscéral | 8. espace superficiel du périnée |
| H. plan du détroit sup. | 4. fascia pelvien pariétal | |
| | 5. diaphragme pelvien | |

6.2 PELVIS OSSEUX

Le pelvis osseux ou *bassin osseux* est constitué des deux os coxaux, le sacrum et le coccyx. Ces os sont solidarisés par des articulations quasi immobiles, la symphyse

pubienne, les articulations sacro-iliaques et sacro-coccygienne (fig. 6.3).

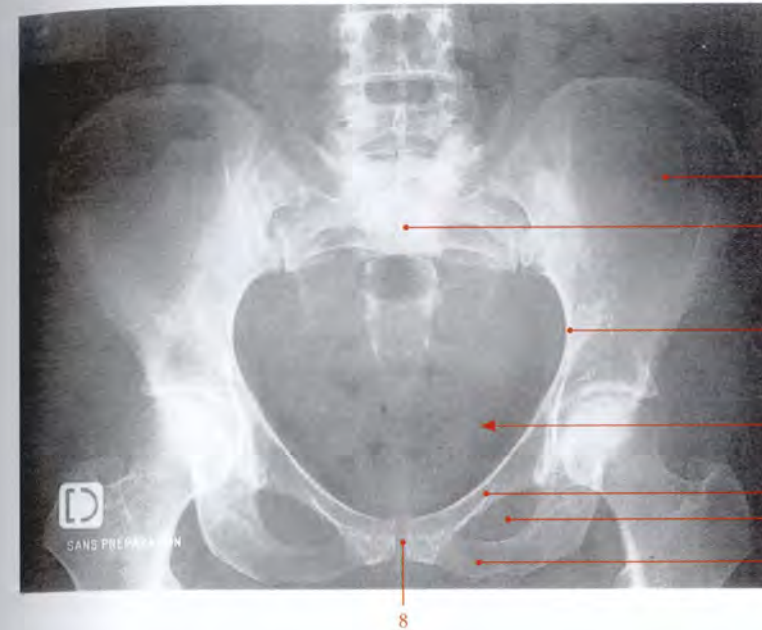
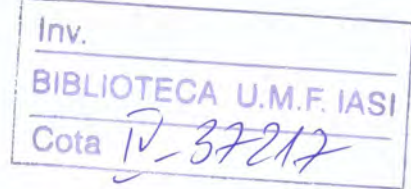


FIG. 6.3. Bassin osseux féminin (radiographie numérisée de face)

1. aile iliaque
2. sacrum
3. ligne terminale du pelvis
4. ouverture sup. du pelvis
5. branche sup. du pubis
6. foramen obturé
7. branche inf. du pubis
8. symphyse pubienne



Cet anneau osseux, qui supporte le squelette axial, répartit et transmet le poids du corps aux membres inférieurs.

A | MORPHOGÉNÈSE

1 | Développement (fig. 6.4)

a) Chez le *nouveau-né*, l'angulation lombo-sacrale, qui était nulle chez le fœtus, atteint 160° environ. Le détroit supérieur reste circulaire jusqu'à 3 mois. Les ailes iliaques sont peu inclinées latéralement. La symphyse pubienne fait avec l'horizontale un angle de 80° environ. La lordose lombaire apparaît vers un an lorsque la station érigée se manifeste².

b) À la *période prépubertaire*, les différences sexuelles deviennent apparentes ; ainsi la distance bicrétale subit chez la fillette un accroissement plus important.

c) À la *puberté*, l'augmentation volumétrique du bassin s'accompagne d'une antéversion pelvienne et d'une lordose lombaire plus marquée. La symphyse pubienne s'incline à 45°, et la vulve verticale de la fillette s'horizontalise.

2 | Variations et anomalies du développement

a) La *sacralisation* de la vertèbre lombaire L5 est la fusion de cette vertèbre avec le sacrum.

b) La *lombalisation* de la vertèbre sacrale S1 est l'absence de fusion de cette vertèbre avec la vertèbre sacrale S2.

c) L'*agénésie* d'une aile du sacrum est rare. Elle donne un pelvis asymétrique (pelvis de Naegelé). L'agénésie des deux ailes sacrales est exceptionnelle. La cavité pelvienne est une fente étroite antéro-postérieure (pelvis de Robert).

B | DISMORPHISME SEXUEL (fig. 6.5)

De nombreuses études ont montré que le dimorphisme pelvien, dans un même sexe, n'est pas lié à la race, mais probablement à des facteurs génétiques, que peuvent moduler des facteurs environnementaux et hormonaux.

2. L'influence de la station érigée sur le pelvis est très nette en anatomie comparée. Ainsi :
 - les *poissons*, les *cétacés* ont un pelvis réduit à deux osselets indépendants de la colonne vertébrale ;
 - les *oiseaux* ont un bassin osseux largement ouvert en avant et articulé avec la colonne vertébrale ;
 - chez les *soriciés*, la symphyse pubienne est remplacée par une arcade fibreuse ;
 - les *anoures* possèdent un pelvis entièrement ossifié comprenant : iliums, ischiurs et pubis. L'ischium et le pubis sont soudés entre eux ainsi qu'à leurs homologues du côté opposé pour former un point d'appui solide pour le membre inférieur ;
 - la plupart des *mammifères* ont une symphyse pubienne longue et horizontale qui soutient les viscères pelviens.

7

Petit bassin osseux féminin

Le petit bassin osseux est, chez la femme, le passage obligé du fœtus dans lequel il effectue sa descente et sa rotation, au cours de l'accouchement par voie basse. Sa connaissance morphologique et biométrique est donc un élément important du pronostic de l'accouchement.

7.1 OUVERTURE SUPÉRIEURE DU PELVIS (OU DÉTROIT SUPÉRIEUR)

A | MORPHOLOGIE

Le détroit supérieur, espace de transition entre le grand bassin et le petit bassin, est cerné par la ligne terminale (fig. 7.1).

Au cours de l'accouchement, le franchissement du détroit supérieur par le plus grand diamètre de la présentation constitue *l'engagement*.

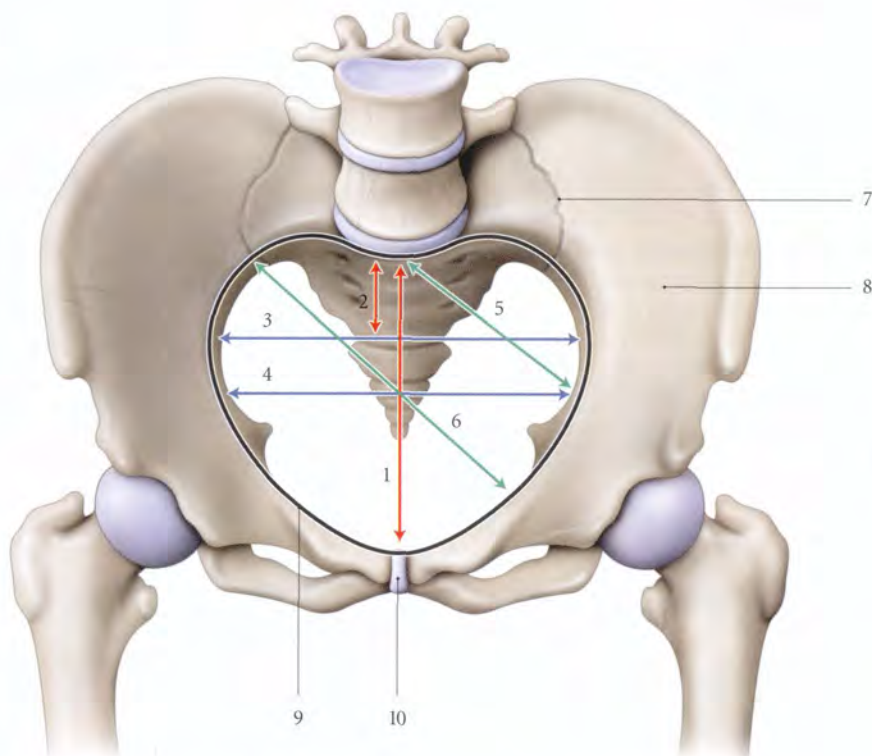


FIG. 7.1. Bassin osseux féminin : diamètres du détroit supérieur (vue antéro-supérieure) (d'après Farabeuf)

- | | | |
|--------------------------------|-------------------------------|------------------------------|
| 1. diamètre promonto-pubien | 5. diamètre sacro-cotyloïdien | 9. ligne terminale du pelvis |
| 2. diamètre médian post. | 6. diamètre oblique médian | 10. symphyse pubienne |
| 3. diamètre transverse maximum | 7. articulation sacro-iliaque | |
| 4. diamètre transverse médian | 8. os coxal | |

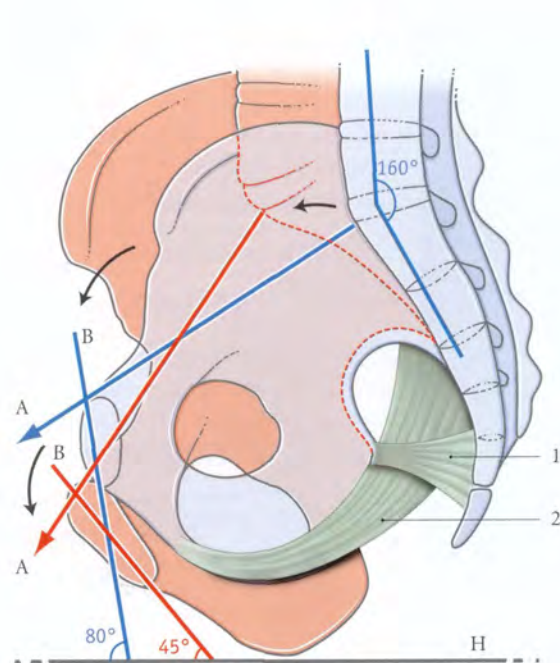


FIG. 6.4. Morphogénèse du pelvis osseux

En bleu : nouveau-né
En rouge : adulte

A. axe du détroit sup.
B. axe de la symphyse pubienne
H. axe horizontal

1. lig. sacro-épineux
2. lig. sacro-tubéral

Le *pelvis féminin* présente des caractères qui le singularisent par rapport à celui de l'homme :

- ses *parois* sont plus minces et les branches ischio-pubiennes, plus grêles; l'arcade pubienne est plus ouverte;
- les *ailes des iliums*, larges, sont plus déjetées latéralement;

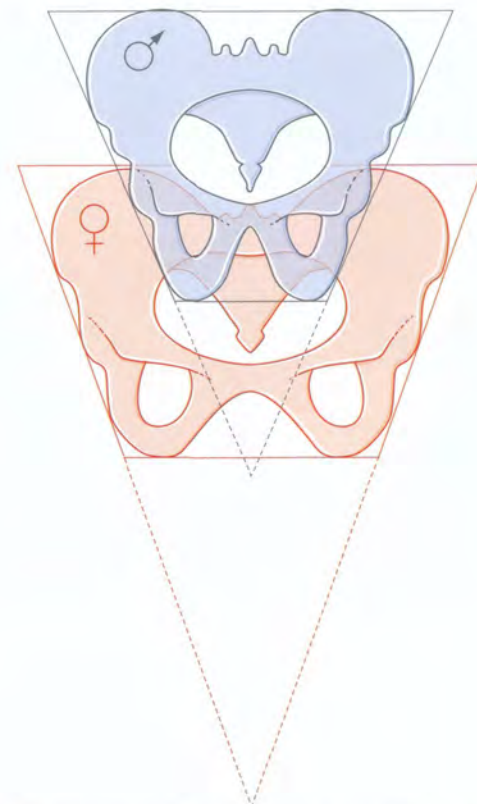


FIG. 6.5. Comparaison schématique des pelvis féminin et masculin

- le petit bassin est plus spacieux avec une concavité sacro-coccygienne plus prononcée; les détroits supérieur et inférieur sont plus larges;
- les *foramens obturés* sont plus grands et ovalaires, alors qu'ils sont triangulaires chez l'homme;
- la grande incisure ischiatique présente un rayon de courbure plus grand chez la femme;
- le sacrum est moins incurvé;
- l'angle pubien de 50 à 60° chez l'homme, mesure 80° à 95° chez la femme.

7 Petit bassin osseux féminin

Le petit bassin osseux est, chez la femme, le passage obligé du fœtus dans lequel il effectue sa descente et sa rotation, au cours de l'accouchement par voie basse. Sa connaissance morphologique et biométrique est donc un élément important du pronostic de l'accouchement.

7.1 OUVERTURE SUPÉRIEURE DU PELVIS (OU DÉTROIT SUPÉRIEUR)

A | MORPHOLOGIE

Le détroit supérieur, espace de transition entre le grand bassin et le petit bassin, est cerné par la ligne terminale (fig. 7.1).

Au cours de l'accouchement, le franchissement du détroit supérieur par le plus grand diamètre de la présentation constitue l'*engagement*.

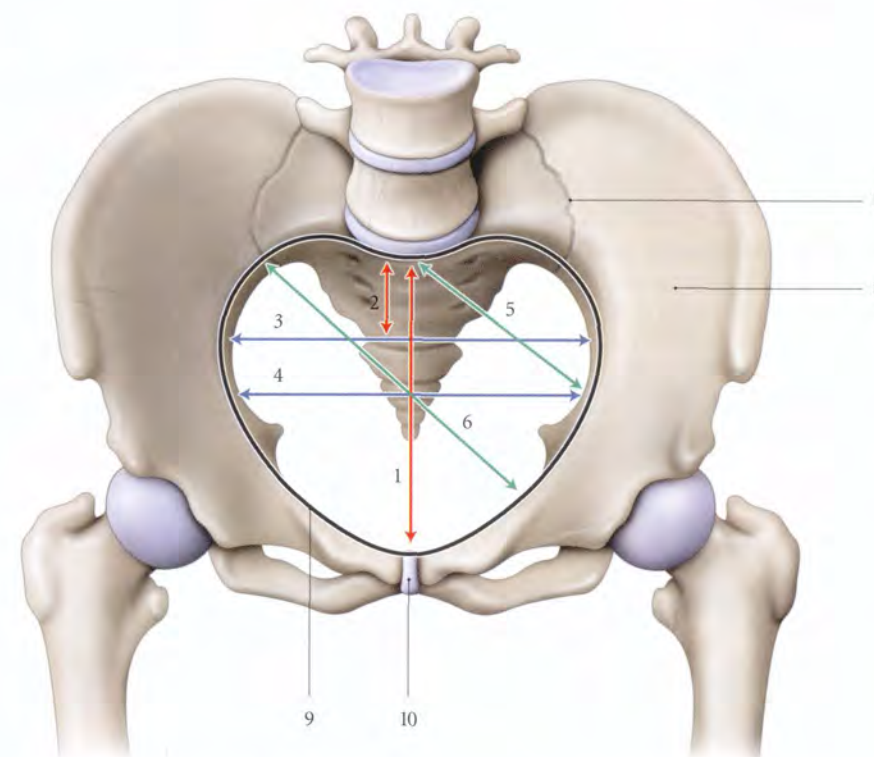


FIG. 7.1. Bassin osseux féminin : diamètres du détroit supérieur (vue antéro-supérieure) (d'après Farabeuf)

1. diamètre promonto-pubien
2. diamètre médian post.
3. diamètre transverse maximum
4. diamètre transverse médian

5. diamètre sacro-cotyloïdien
6. diamètre oblique médian
7. articulation sacro-iliaque
8. os coxal

9. ligne terminale du pelvis
10. symphyse pubienne

1 | La ligne terminale

La ligne terminale est un anneau irrégulier défini :

- *en avant*, par le bord supérieur de la symphyse pubienne et la crête pubienne ;
- *latéralement*, par les lignes arquées des os coxaux ;
- *en arrière*, par le bord antérieur des ailes du sacrum et le promontoire.

2 | La forme

a) Le détroit supérieur est cordiforme

- Son arc antérieur est régulier, de 6 cm environ de rayon. Sa forme et ses dimensions commandent en

grande partie la mécanique obstétricale lors de l'engagement.

- Ses deux arcs postérieurs, ou *incisures sacro-iliaques*, sont séparés par le promontoire.

b) Les variations (fig. 7.2)

Elles peuvent être classées en quatre types de bassin¹ (Caldwell et Moloy).

1. À côté de cette classification, il existe de nombreuses autres classifications.

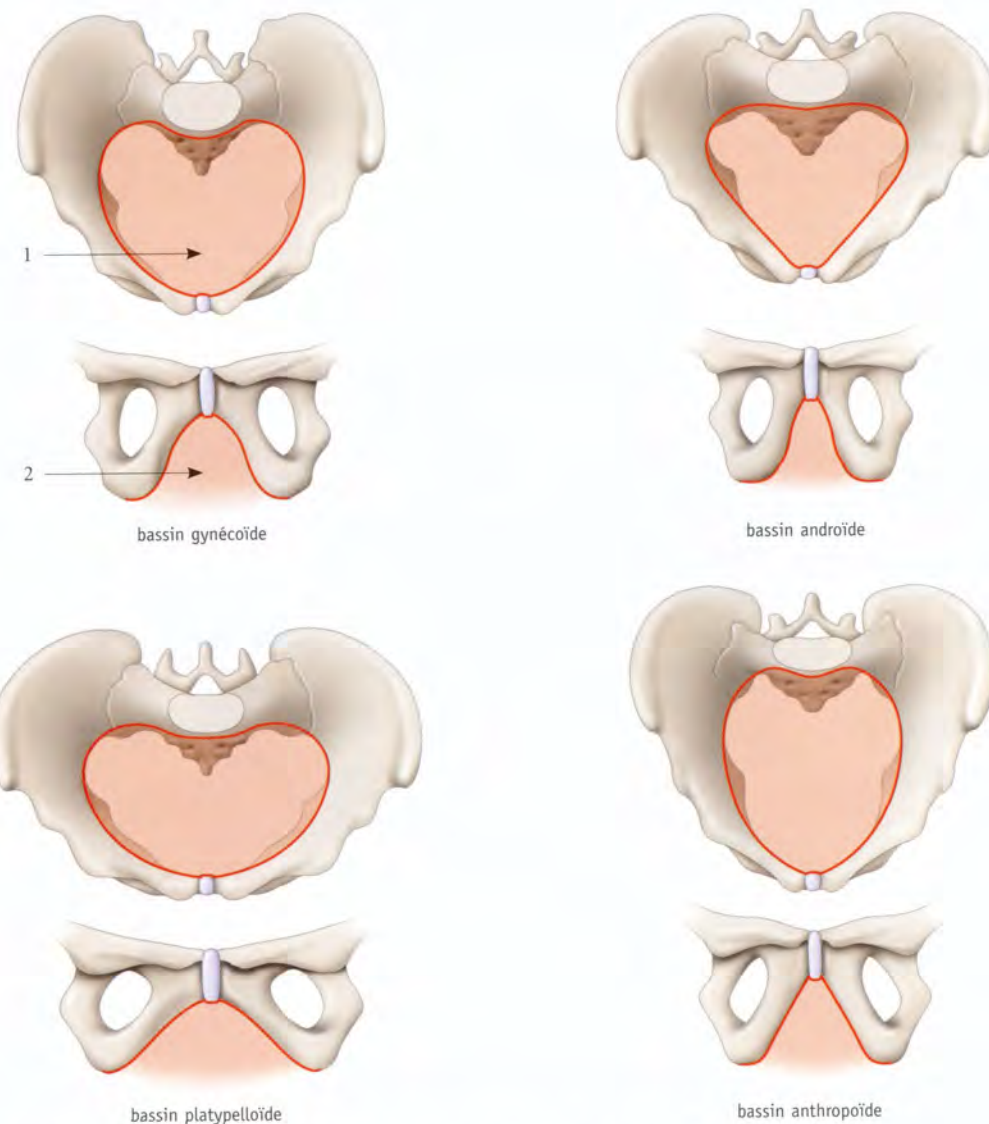


FIG. 7.2. Principales variations morphologiques du pelvis (d'après la classification de Caldwell et Moloy)

1. détroit sup.

2. arcade pubienne

FIG. 7.3. Orientation du détroit supérieur en position assise (calques radiologiques)

En bleu : station debout
En noir : station assise en rectitude
En rouge : station assise inclinée à 45°
Zone hachurée : aire d'impact du détroit sup.

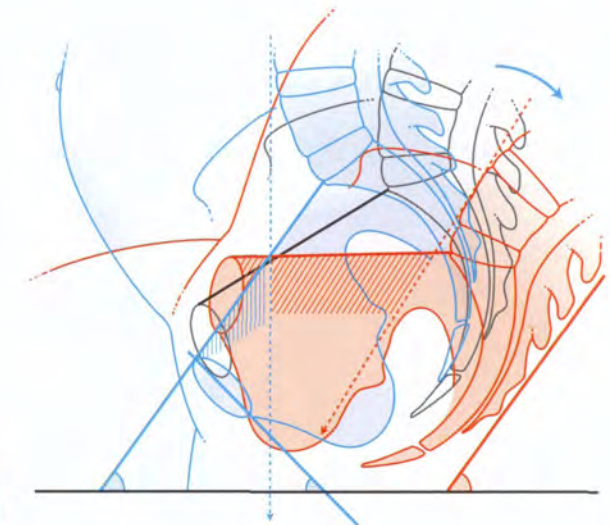
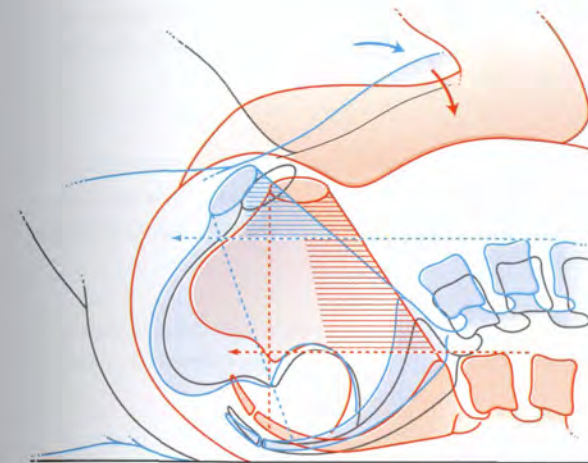


FIG. 7.4. Orientation du détroit supérieur en décubitus dorsal (calques radiologiques)

En noir : cuisse en flexion modérée
En bleu : cuisse en flexion habituelle en obstétrique
En rouge : cuisse en flexion extrême
Zone hachurée : aire d'impact du détroit sup.

- *Le bassin gynécoïde* (45 à 60 %) : le détroit supérieur est légèrement ovoïde, avec des arcs antérieurs et postérieurs larges et arrondis.
- *Le bassin androïde* (16 à 25 %) : le détroit supérieur est triangulaire, avec un arc antérieur étroit et un arc postérieur large et plat. C'est un type particulièrement dystocique.
- *Le bassin anthropoïde* (22 à 28 %) : le détroit supérieur est franchement ovoïde à grand axe antéro-postérieur.
- *Le bassin platypelloïde* (2 à 8 %) : le détroit supérieur est ovale à grand axe transversal.

3 | L'orientation

Le plan du détroit supérieur passe par le bord supérieur de la symphyse pubienne et le promontoire. Il contient partiellement la ligne terminale (fig. 7.3).

a) *Chez la femme debout*, l'épine iliaque antéro-supérieure est à l'aplomb du bord supérieur de la symphyse pubienne.

Le plan du détroit supérieur fait avec l'horizontale un angle d'environ 55°. Il est presque perpendiculaire à l'axe ombilico-coccygien.

Lorsqu'il est supérieur à 60°, il donne lieu à une antéverson avec une symphyse pubienne presque horizontale. Cette orientation peut entraîner une « dystocie d'inclinaison » ; la présentation a tendance à buter sur la symphyse pubienne.

b) *En station assise et en rectitude*, on note une rétroversion postérieure du bassin avec un angle pubo-coccygien et l'horizontale à sinus antérieur, pouvant atteindre 27°.

Lorsque le tronc est incliné en arrière d'un angle égal à 45° environ (position de Thoms), le détroit supérieur est horizontal. Ce qui correspond à une verticalisation de la symphyse pubienne.

La présentation est presque à l'aplomb du détroit supérieur et l'engagement est facilité.

c) *En décubitus dorsal, avec flexion extrême des membres inférieurs*, on note une rétroversion du bassin limitée, malgré une diminution de la lordose lombaire (fig. 7.4).

L'inclinaison du détroit supérieur est aussi limitée en raison de la rectitude de la colonne vertébrale.

Par contre, l'aire d'impact du détroit supérieur est plus en regard de la présentation. L'engagement est facilité d'autant plus que le muscle grand psoas libère l'aire du détroit supérieur (fig. 7.5).

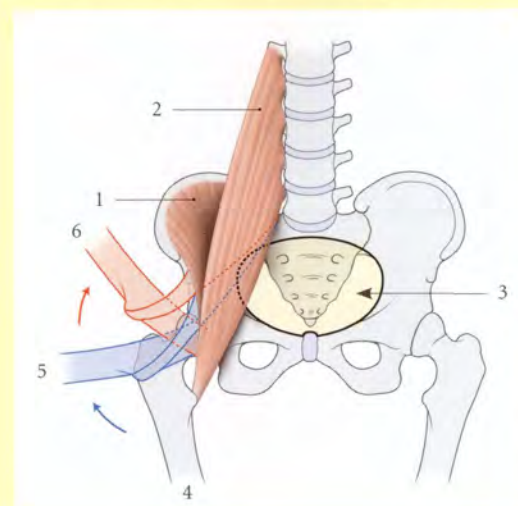


FIG. 7.5. Découverte du détroit supérieur (vue antéro-supérieure)

- | | |
|-------------------|------------------------------|
| 1. m. iliaque | 4. cuisse en extension |
| 2. m. grand psoas | 5. cuisse en flexion modérée |
| 3. détroit sup. | 6. cuisse en flexion extrême |

4 | Les rapports (fig. 7.6)

Le détroit supérieur est longé latéralement par le muscle grand psoas, les vaisseaux iliaques communs et iliaques externes.

Il est croisé par les uretères, les ligaments suspenseurs de l'ovaire et les ligaments ronds de l'utérus.

B | PRINCIPAUX DIAMÈTRES

1 | Les diamètres anatomiques (fig. 7.7)

a) **Le diamètre conjugué** va du promontoire au bord supérieur de la symphyse pubienne; il mesure en moyenne 11 cm.

b) **Le diamètre transverse maximum** mesure la plus grande dimension transversale entre les lignes terminales, soit en moyenne 13,5 cm.

c) **Les diamètres obliques anatomiques**, droit et gauche. Chaque diamètre oblique part de l'interligne

sacro-iliaque à l'éminence ilio-pectinée du côté opposé. Ils mesurent 12 cm.

2 | Les diamètres obstétricaux

Ce sont les diamètres utilisables par la présentation lors de l'engagement.

a) **Le diamètre conjugué obstétrical** (ou promonto-rétropubien)² est tendu du promontoire au culmen rétrosymphysaire. Il mesure en moyenne 10,5 cm.

Cliniquement, il représente le véritable diamètre du plan d'engagement; il est évalué par le toucher mensurateur.

b) **Le diamètre médian postérieur**³ correspond à la distance séparant le promontoire du milieu du diamètre transverse maximum. Sa valeur moyenne est de 5 cm.

Au dessous de 4 cm, il exprime une saillie marquée du promontoire et constitue un élément de mauvais pronostic obstétrical.

c) **Le diamètre transverse médian** est situé à égale distance du promontoire et de la symphyse; il mesure 12,5 cm environ.

d) **Le diamètre oblique médian** unit l'articulation sacro-iliaque et la branche supérieure du pubis en passant par le milieu du diamètre transverse médian (Kamina)⁴. Il mesure environ 12 cm.

Le bassin est dit asymétrique si la différence de longueur des deux diamètres obliques est supérieure à 1 cm.

e) **Le diamètre sacro-cotyloïdien** représente la corde d'une incisure sacro-iliaque. Il est tendu du promontoire à l'extrémité du diamètre transverse médian (Kamina). Il mesure 9 cm environ.

2. Ancien. : diamètre sagittal utile de Pinard, ou conjugué vrai.
3. Ancien. : diamètre de Thoms.
4. Pour Rosa, le diamètre oblique du détroit supérieur est situé au niveau de l'entrecroisement de la branche interne de l'U radiologique avec la ligne innominée.

FIG. 7.6. Rapports du détroit supérieur féminin (en pointillés)

1. a. iliaque commune
2. v. iliaque commune
3. m. iliaque
4. m. grand psoas
5. uretère
6. lig. suspenseur de l'ovaire
7. ligne terminale du pelvis cachée par le m. grand psoas
8. lig. inguinal
9. lig. rond de l'utérus
10. symphyse pubienne

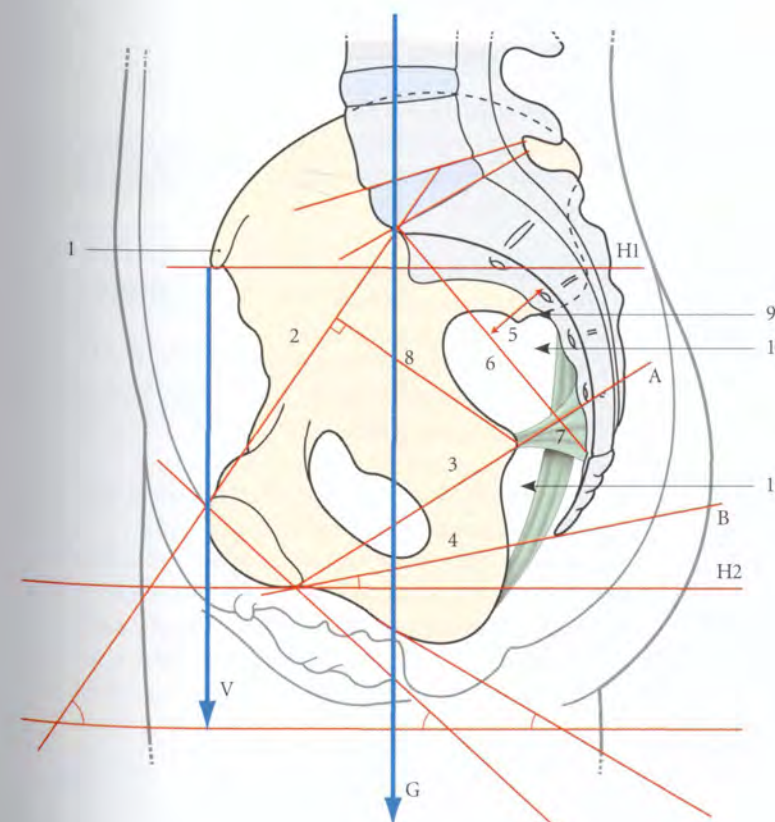
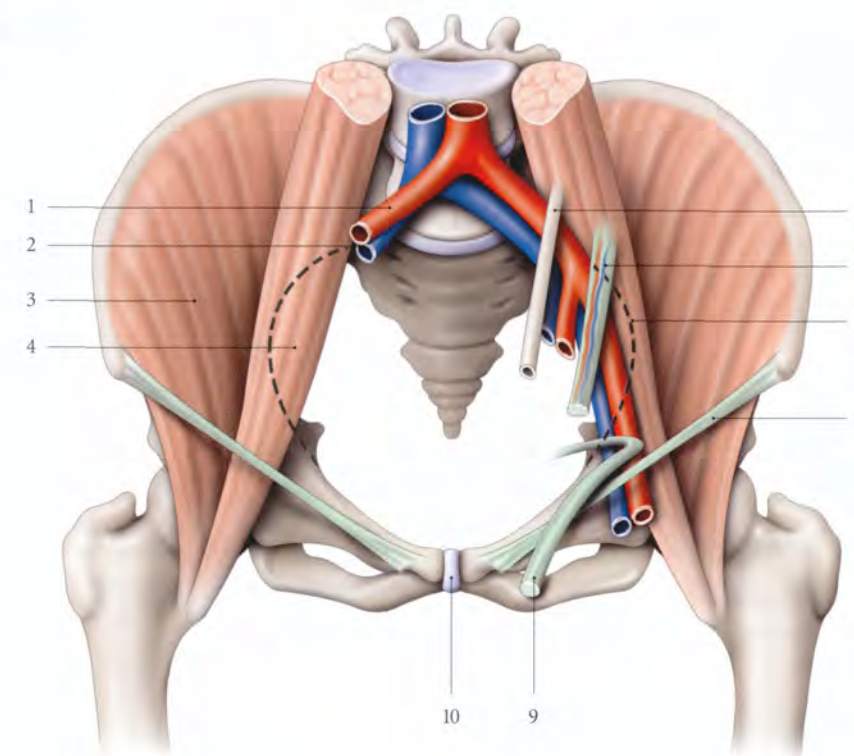


FIG. 7.7. Plans et diamètres du bassin osseux (coupe médiane, vue interne)

- A. plan du détroit moyen
B. plan du détroit inf.
G. axe de gravité du corps
H1. plan de l'épine iliaque antéro-sup.
H2. plan horizontal infrapubien
V. plan vertical des épinos iliaques antéro-sup.

1. épine iliaque antéro-sup.
2. diamètre conjugué
3. diamètre ant. du détroit moyen
4. diamètre pubo-coccygien
5. flèche sacrale
6. corde sacrale
7. diamètre post. du détroit moyen
8. distance entre les détroits sup. et moyen
9. tubercule piriforme
10. grand foramen ischiatique
11. petit foramen ischiatique

3 | Les indices obstétricaux du détroit supérieur

a) *L'indice de Mengert* est le produit du transverse maximum et du conjugué vrai. Il est normalement de 120 à 140.

Le pronostic obstétrical est favorable jusqu'à 120 et très réservé au-dessous de 100.

b) *L'indice de Magnin* est la somme des diamètres conjugué vrai et transverse médian.

Le pronostic obstétrical est très réservé pour un indice inférieur à 20 et favorable au-dessus de 23.

c) *En pratique*, le pronostic de l'engagement repose essentiellement sur les données de la confrontation du détroit supérieur et des diamètres céphaliques fœtaux, appréciés par l'imagerie médicale et la clinique.

7.2 CAVITÉ DU PETIT BASSIN

A | MORPHOLOGIE

Le petit bassin⁵ est un segment de tore concave en avant et présentant parfois un rétrécissement, le *détroit moyen*.

1 | Les parois

a) La paroi antérieure

Elle est formée de la symphyse pubienne et du corps des pubis.

La symphyse pubienne présente :

- une hauteur de 45 mm (35-53);
- une épaisseur de 13 mm (5-22);
- une inclinaison par rapport à l'horizontale de 40° (30-45).

b) La paroi postérieure

Elle est formée du sacrum et du coccyx.

- *La corde sacrale*, distance unissant le promontoire et l'apex du sacrum, mesure en moyenne 11 cm.

Une corde sacrale supérieure à 13 cm est de mauvais pronostic obstétrical.

- *L'inclinaison du sacrum*, angle formé par la verticale et la corde sacrale, varie en moyenne entre 40 et 50°.
- *La concavité sacrale*, importante en obstétrique, s'apprécie par la mesure de la flèche sacrale : distance entre la corde sacrale et le point le plus profond de la concavité sacrale. Sa longueur moyenne est de $2 \pm 0,6$ cm.

c) Les parois latérales

Elles sont formées par les branches ischio-pubiennes, les surfaces quadrilatères des iliums et le corps des ischiums.

L'os coxal et le sacrum limitent le grand foramen ischiatique et le petit foramen ischiatique que séparent l'épine ischiatique et le ligament sacro-épineux.

Le diamètre du grand foramen ischiatique, distance séparant le tubercule piriforme et l'épine ischiatique, varie de 45 à 50 mm.

2 | Le détroit moyen

a) Le plan du détroit moyen

Il est défini par le bord inférieur de la symphyse pubienne et les épines ischiatiques. Il passe habituellement par S5, ou S4-S5.

b) Les épines ischiatiques

Elles sont situées environ à :

- 6,5 cm du détroit supérieur;
- 5 cm de la tubérosité ischiatique;
- 9 cm du bord inférieur de la symphyse pubienne (diamètre spino-pubien);
- 5 cm du sacrum (diamètre spino-sacral).

c) Repères anatomo-cliniques

Le détroit moyen correspond au niveau zéro (0) de référence permettant de définir la position d'une présentation engagée (+ 1 cm, + 2 cm, + 3 cm...), ou non engagée (- 1 cm, - 2 cm, - 3 cm...) (fig. 7.8).

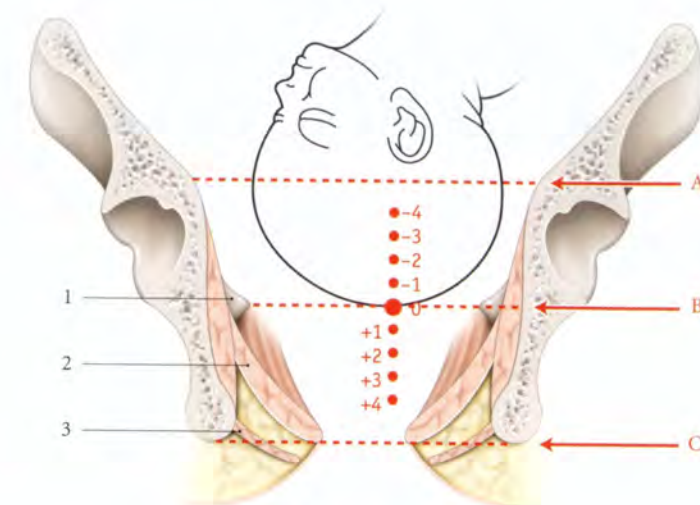
5. Ancien. : excavation.

FIG. 7.8. Situations de la tête fœtale dans le petit bassin

- A. détroit sup.
- B. détroit moyen
- C. détroit inf.

- 1. épine ischiatique
- 2. diaphragme pelvien
- 3. mm. périnéaux

tête engagée (+ 1, + 2...)
tête non engagée (- 1, - 2...)



L'engagement s'apprécie cliniquement par le *signe de Farabeuf*. L'engagement positif se traduit par l'absence de place dans la concavité sacrale des deux doigts examinateurs dirigés vers la deuxième vertèbre sacrale (fig. 7.9).

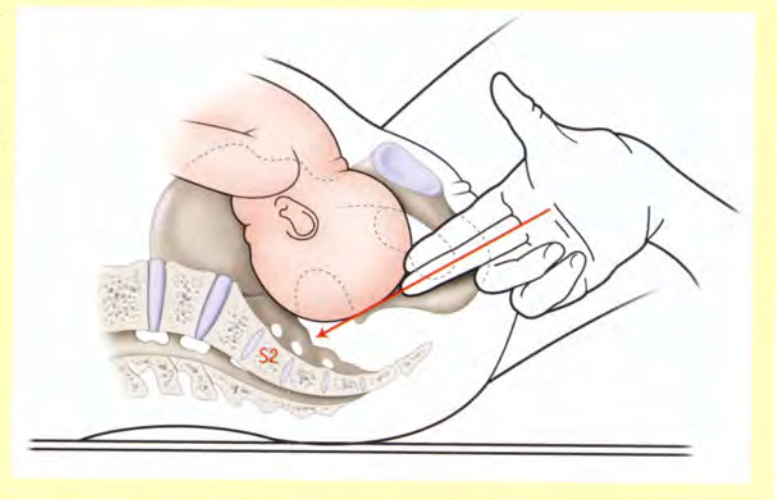

FIG. 7.9. Recherche du signe de Farabeuf

B | PRINCIPAUX DIAMÈTRES

1 | Le diamètre sacro-pubien inférieur

Il est tendu de l'apex du sacrum au pôle inférieur du pubis, et mesure environ 11 cm.

2 | Le diamètre bi-épineux ischiatique

Il unit les épines ischiatiques et mesure en moyenne 10,5 cm.

En pratique, lorsque la différence entre ce diamètre et le diamètre bipariétal de la tête fœtale est inférieure à 1 cm, un arrêt sérieux peut survenir en cours d'accouchement.

3 | Les indices du pelvis

L'indice mixte de Fernström est la somme des diamètres bi-épineux, bitubéral ischiatique et sacro-pubien inférieur.

Il est en moyenne égal à 31,5.

Les valeurs inférieures à 29,5 sont de mauvais pronostic.

7.3 OUVERTURE INFÉRIEURE DU PELVIS (OU DÉTROIT INFÉRIEUR)

Le détroit inférieur est défini par l'arcade pubienne, en avant, l'apex du coccyx et le bord inférieur des ligaments sacro-tubéraux, en arrière (fig. 7.10).

Il correspond au plan de *dégagement* de la présentation, lors de l'accouchement.

A | FORME – DIAMÈTRES

Le détroit inférieur forme un losange avec une grande diagonale médiane et une petite diagonale unissant les tubérosités ischiatiques. Ce losange forme un angle dièdre ouvert en haut.

1 | Le diamètre pubo-coccygien

Il mesure environ 9,5 cm. Il s'agrandit, lors de l'accouchement, par la rétroimpulsion du coccyx.

2 | Le diamètre bitubéral ischiatique

Il unit les faces internes des deux tubérosités ischiatiques. Il mesure 11 à 12 cm.

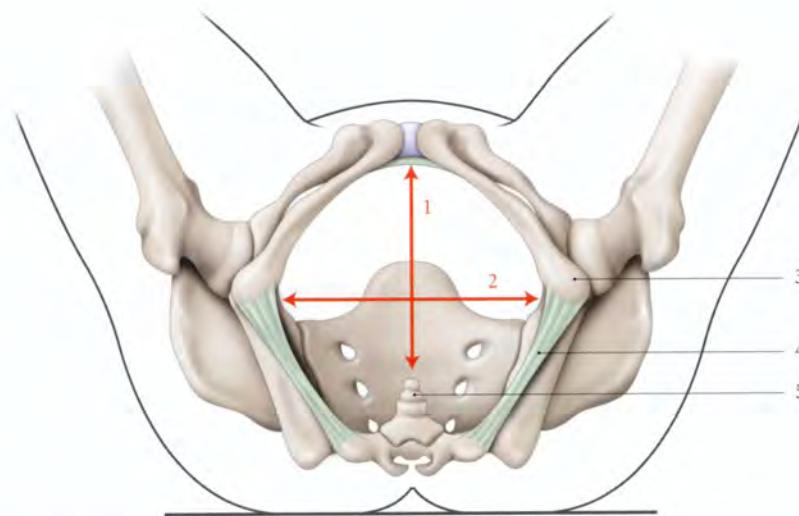


FIG. 7.10. Diamètres du détroit inférieur (vue inférieure) (d'après Farabeuf)

1. diamètre pubo-coccygien
2. diamètre bitubéral ischiatique

3. tubérosité ischiatique
4. lig. sacro-tubéral

5. coccyx

Un diamètre bitubéral ischiatique inférieur à 8,5 cm est d'un pronostic défavorable pour l'accouchement par voie basse.

La méthode de Greenhill permet l'appréciation rapide de la compatibilité du diamètre bitubéral et de l'accouchement, en mettant au contact du périnée un poing serré (fig. 7.11).

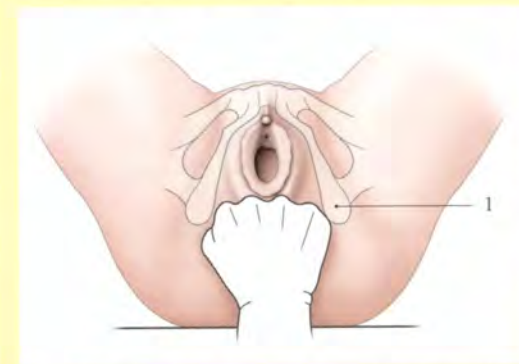

FIG. 7.11. Méthode de Greenhill d'appréciation rapide du détroit inférieur au cours de l'accouchement

1. tubérosité ischiatique

B | ARCADE PUBIENNE

Elle est définie par les branches ischio-pubiennes (fig. 7.12). Elles sont situées dans un plan qui fait avec l'horizontale, en station debout, un angle de 40°.

Elles s'écartent et limitent l'angle pubien qui varie de 80° à 95°. Le sinus de l'angle pubien est comblé par le ligament inférieur du pubis (ou arqué du pubis).

Sa forme varie avec celle du bassin. Dans le bassin platypelloïde elle est plus évasée, et dans le bassin androïde plus étroite.

L'arcade pubienne représente le point d'appui de la tête fœtale au cours de sa déflexion. Une arcade étroite est un élément de mauvais pronostic de l'accouchement.

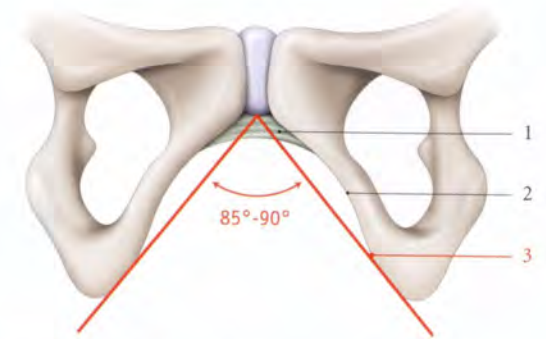


FIG. 7.12. Arcade pubienne (vue antérieure)

1. lig. inf. du pubis
2. branche ischio-pubienne
3. angle pubien

7.4 PELVIMÉTRIE CLINIQUE

La pelvimétrie clinique repose sur la palpation et le toucher vaginal qui identifient les structures osseuses du pelvis pour apprécier leur morphologie et mesurer les distances les séparant.

Ces mesures peuvent être un élément du faisceau d'investigations visant le pronostic obstétrical.

Les dimensions habituelles du losange sont pour la diagonale transversale de 10 cm et pour la verticale de 11 cm.

A | LA PELVIMÉTRIE EXTERNE

Elle garde un intérêt en anthropométrie, mais elle a perdu de son intérêt en obstétrique. Certaines mesures sont des signes d'appel d'anomalies du bassin.

1 | Le diamètre prépubien (Trillat)

Il correspond à la distance joignant le milieu des plis inguinaux (fig. 7.13). Il mesure en moyenne 12 à 13 cm. Ses dimensions sont réduites dans les bassins transversalement rétrécis et les bassins généralement rétrécis. Le triangle prépubien normalement isocèle est déformé dans les bassins asymétriques.

2 | Le diamètre bitubéral ischiatique

Il est mesuré à l'aide d'un ruban métrique maintenu par les deux pouces appliqués sur la face interne des ischium. C'est la distance séparant les deux pouces, augmentée des 2 cm représentant l'épaisseur des parties molles (fig. 7.14).

3 | Le losange de Michaelis

Il est défini par le sommet du sillon glutéal (ou interfessier), le processus épineux de L5 et les fossettes cutanées des épines iliaques postéro-supérieures (fig. 7.15).

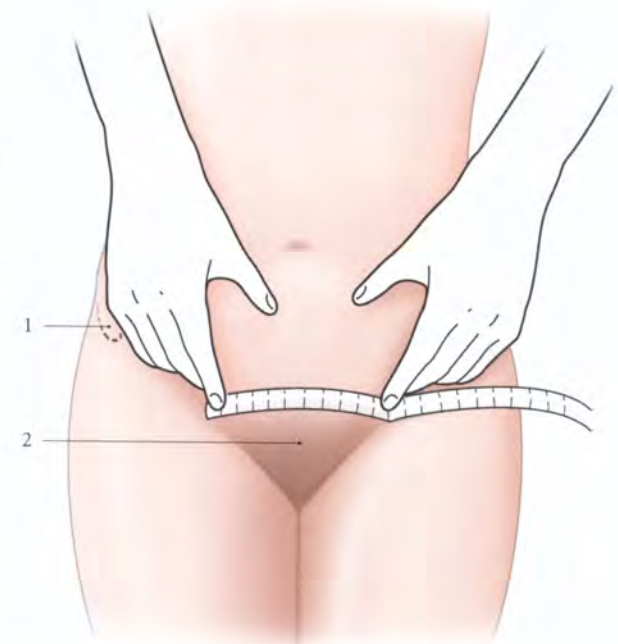

FIG. 7.13. Mesure du diamètre prépubien

1. épine iliaque antéro-sup.
2. triangle prépubien

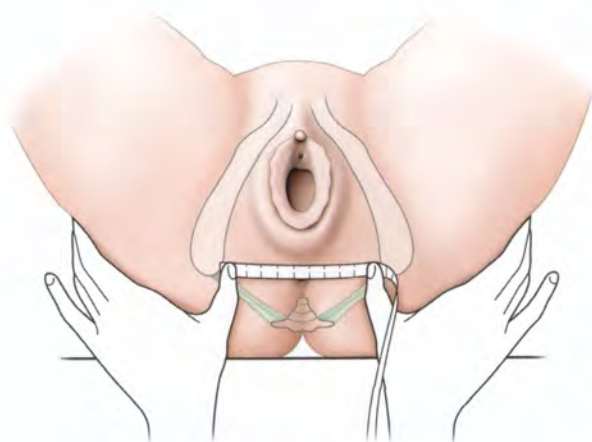


FIG. 7.14. Mesure du diamètre bitubéral ischiatique

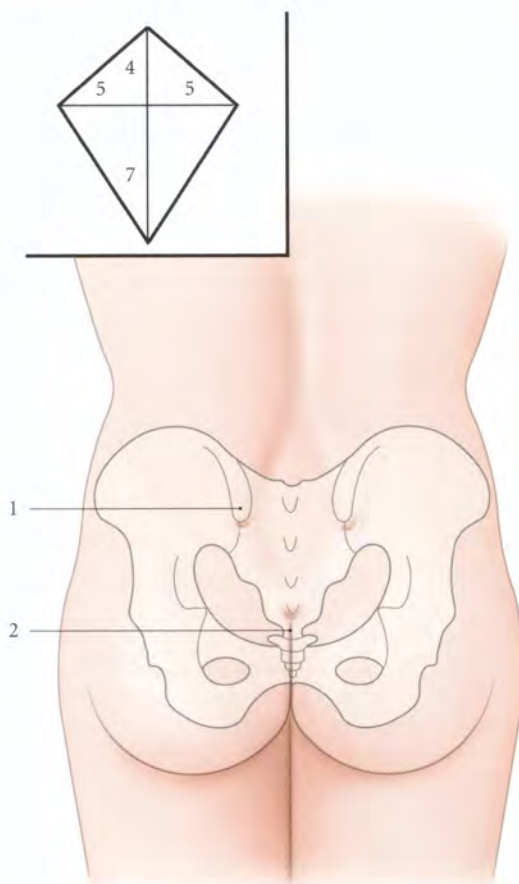


FIG. 7.15. Losange de Michaelis

Cartouche : dimensions en cm

1. épine iliaque postéro-sup.
2. sillon glutéal

B | LA PELVIMÉTRIE INTERNE

Elle procède du toucher vaginal et permet le dépistage des anomalies morphologiques.

La patiente est installée le siège surélevé. Le praticien, le coude reposant sur le plan du lit, explore de la pulpe des doigts intravaginaux toutes les parois du pelvis.

1 | La concavité sacrale

Elle est palpée de bas en haut. Le promontoire atteint, on peut évaluer le diamètre promonto-rétropubien par le toucher mensurateur. Le bord radial de l'index vient au contact de la symphyse pubienne; de l'autre main on marque le point de repère et, une fois la main retirée du vagin, on peut alors mesurer le diamètre promonto-infrapubien. De ce diamètre est retranché 1 cm pour avoir le diamètre promonto-rétropubien (fig. 7.16).

2 | Les faces latérales

Elles sont explorées méthodiquement avec la main droite pour la face droite du pelvis, et la gauche pour la face gauche du pelvis. Dans un bassin gynécoïde normal, le doigt garde le contact en parcourant les deux tiers antérieurs des lignes arquées.

3 | L'arc antérieur

Il est apprécié dans sa forme et son épaisseur.

4 | La mobilité du coccyx

Elle est évaluée avant la mesure du diamètre sacro-pubien inférieur.

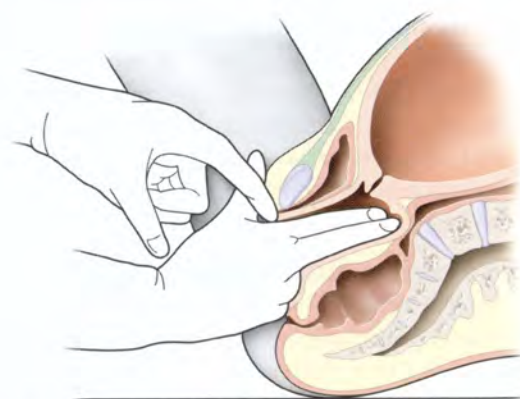


FIG. 7.16. Mesure clinique du diamètre promonto-rétropubien (coupe sagittale médiane du pelvis)

7.5 PELVIMÉTRIE RADIOLOGIQUE

La pelvimétrie radiologique, ou radiopelvimétrie, se propose de mesurer la valeur réelle des diamètres pelviens par les techniques radiologiques chaque fois qu'une dystocie d'origine fœtale ou pelvienne est suspectée (fig. 7.17, 7.18).

Malgré l'intérêt de la radiographie conventionnelle pour l'étude morphologique du pelvis osseux, la tomodensitométrie (TDM) représente aujourd'hui la technique de choix en clinique. Celle-ci représente un triple avantage :

- cet examen est plus commode pour la gestante ;

- ses mesures sont plus précises ;
- son irradiation sur le fœtus est réduite.

La technique doit être rigoureuse pour obtenir des résultats utilisables comme éléments de pronostic de l'accouchement. Elle doit être effectuée après la 36^e semaine d'aménorrhée et comporte généralement trois clichés :

- un cliché de profil pour étudier les diamètres sagittaux ;
- et deux coupes transversales pour mesurer les diamètres transversaux.

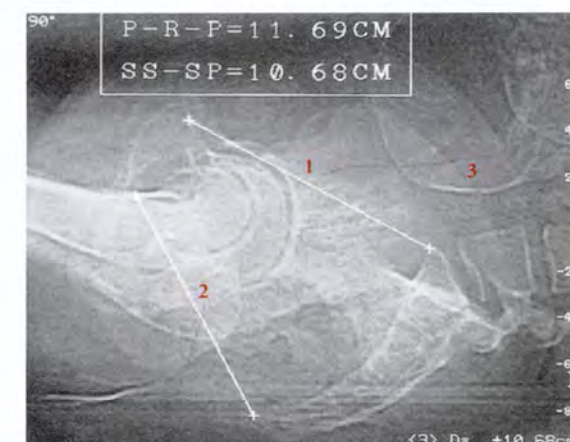
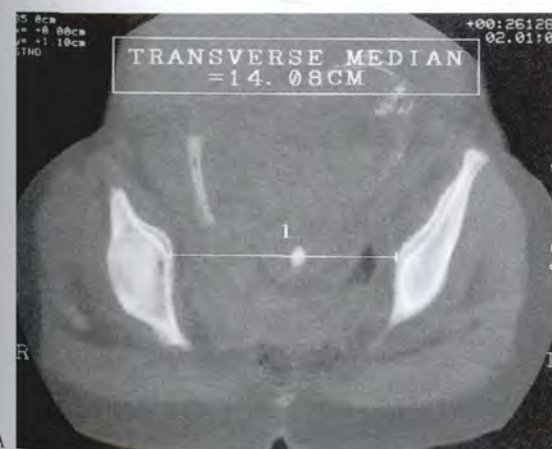
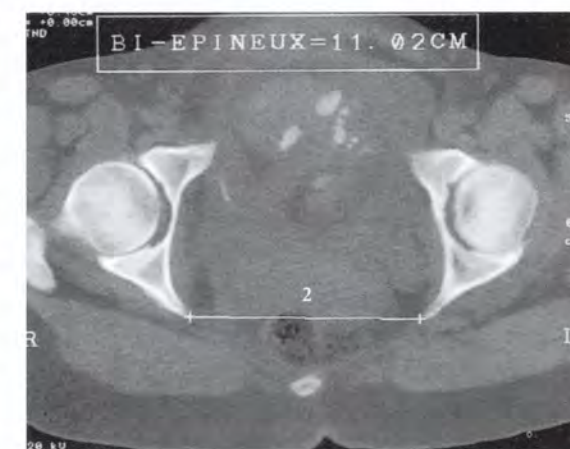

FIG. 7.17. Radiographie de profil du pelvis osseux

1. diamètre conjugué (PRP)
2. diamètre pubo-coccygien (SS-SP)
3. tête fœtale



A



B

FIG. 7.18. Coupes transversales TDM

- A. mesure du diamètre transverse médian (1)
- B. mesure du diamètre biépineux ischiatique (2)

7.6 ANATOMIE FONCTIONNELLE : L'ENGAGEMENT CÉPHALIQUE

Au cours de l'accouchement, le mobile fœtal dans sa descente doit franchir plusieurs obstacles. Le franchissement du premier obstacle, c'est-à-dire le détroit supérieur, constitue l'engagement de la présentation. L'anatomie fonctionnelle de cet engagement repose principalement sur la mécanique de la statique et la mécanique du mouvement.

A | ÉLÉMENTS EN PRÉSENCE

1 | Le mobile fœtal

Le fœtus est un « mobile mixte, élastique et rigide ». La colonne vertébrale, qui est son axe le plus rigide, représente le vecteur de la force de pulsion, le bras de levier (fig. 7.19).

Sous les contraintes, ce mobile élastique peut se déformer dans les régions de faible résistance.

Lorsque la déformation atteint une certaine limite, celle-ci devient irréversible. D'où le danger des fortes contraintes sur un prématuré, mobile très élastique.

2 | La force

La force de pulsion principale est la contraction utérine. Elle est importante pour une dépense énergétique minimum en raison de sa structure musculaire lisse et de l'architecture plexiforme du myomètre. En effet, chaque chaînon musculaire lisse est caractérisé par un raccourcissement important.

La résultante totale des forces du myomètre se traduit par une puissance contractile importante avec réduction de la cavité utérine.

D'où l'intérêt de faibles doses d'inducteur de la contraction de la fibre musculaire utérine.

3 | La résistance

Elle correspond au détroit supérieur qui est indéformable. Seule son orientation ou celle du mobile fœtal peut améliorer la congruence des deux structures en présence et la direction de la force de pulsion.

B | CONFRONTATION CÉPHALO-PELVIENNE

Dans cette étude, le bassin osseux est considéré chez une femme en situation obstétricale habituelle, c'est à dire cuisse et jambe en flexion importante, mais non extrême.

1 | Le modèle biomécanique

Pour comprendre la confrontation céphalo-pelvienne, nous comparerons la tête fœtale à un ballon de basket-ball, la cavité pelvienne à franchir, au panier, et le panneau du panier à la paroi de la symphyse pubienne. Le trajet du ballon dépend de l'existence ou non de la rotation de celui-ci.

a) Lorsque le trajet du ballon est à l'aplomb du panier, le passage est direct et facile.

b) Lorsque le trajet du ballon est oblique, un rebond est nécessaire sur le panneau pour faire coïncider la trajectoire du ballon et le centre du panier.

c) Lorsque ce ballon présente en outre une rotation, la force efficace sur le ballon est la résultante de la force de rebond et de la force de rotation contre le panneau de basket-ball (fig. 7.20, 7.21).

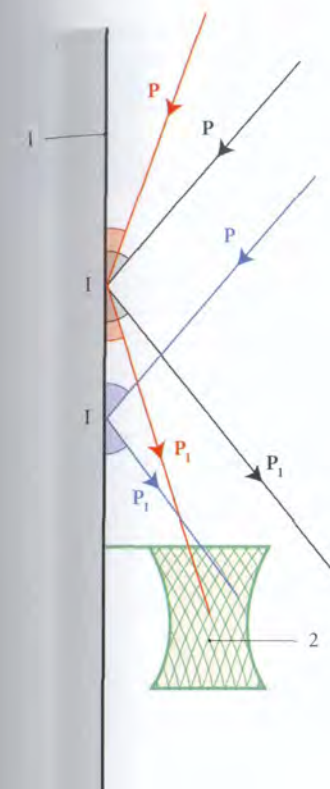


FIG. 7.20. Direction des forces de rebond d'un ballon de basket

I. point d'impact du ballon
P. force de pulsion
P₁. force de rebond
1. panneau
2. filet du panier

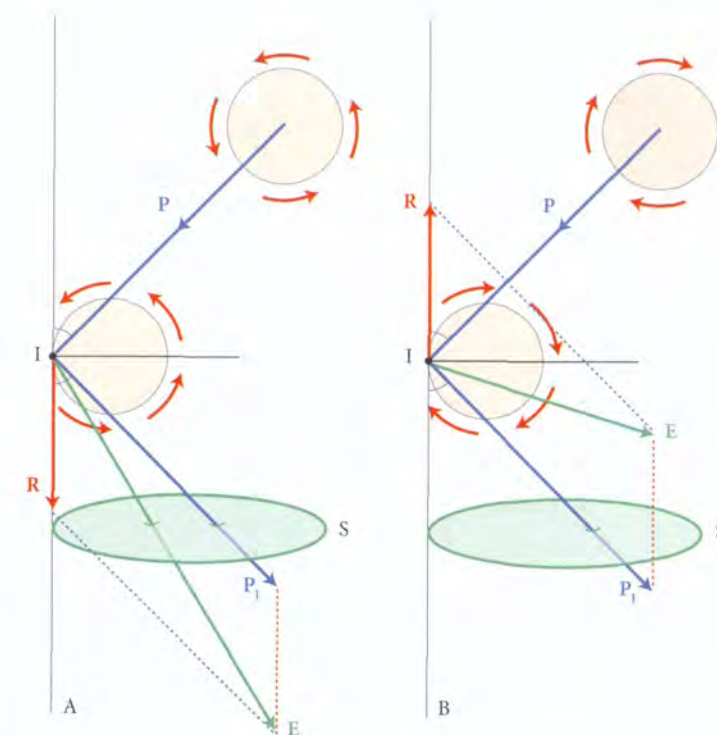


FIG. 7.21. Direction de la force effective d'un ballon en rotation (diagramme des forces)

A. rotation anti-horaire
B. rotation horaire
E. force efficace sur le ballon
I. point d'impact
P. force de pulsion
P₁. force de rebond
R. force de rotation
S. surface de l'orifice sup. du panier

2 | La biomécanique de l'engagement

a) En début d'engagement, la tête prend contact avec le pubis, en raison de la présence de la lordose lombaire.

Les contraintes sur la tête se traduisent par une force de rebond. À cette force de rebond s'associe une force de rotation différente selon les présentations antérieure ou postérieure.

La force efficace sur la tête est donc la résultante des forces de rebond et de rotation contre la résistance du pubis.

La direction de cette force efficace sur la tête dépend de l'axe du pubis, c'est-à-dire de l'orientation du détroit supérieur (voir Chapitre 3).

• En présentation antérieure, la force efficace sur la tête a une direction et une puissance de rotation très efficaces. La flexion extrême des membres inférieurs améliore l'orientation pubienne, donc la force efficace (fig. 7.22).

• En présentation postérieure, la force efficace sur la tête a une direction et un effet de rotation moins favorables (fig. 7.23).

b) Au cours de la descente, la rotation de la tête à travers le vagin et le périnée relève non seulement des forces de pulsion et des résistances, mais aussi des forces de friction dont l'étude repose sur la mécanique des frottements ou tribologie.

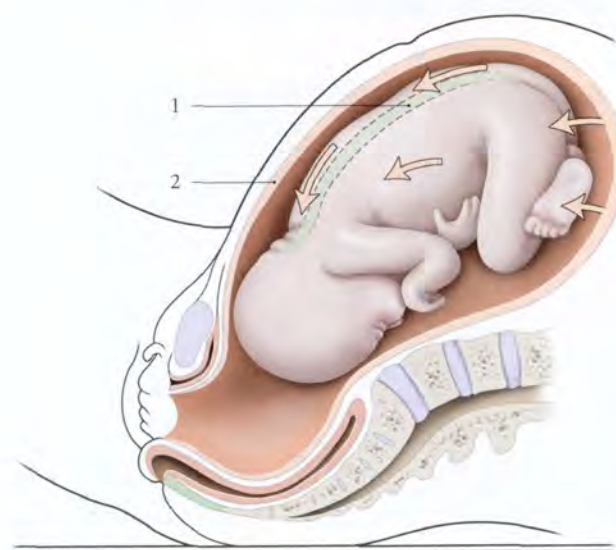


FIG. 7.19. Force de pulsion du mobile fœtal

Flèches : contraintes de la contraction utérine

1. colonne vertébrale
2. utérus gravide

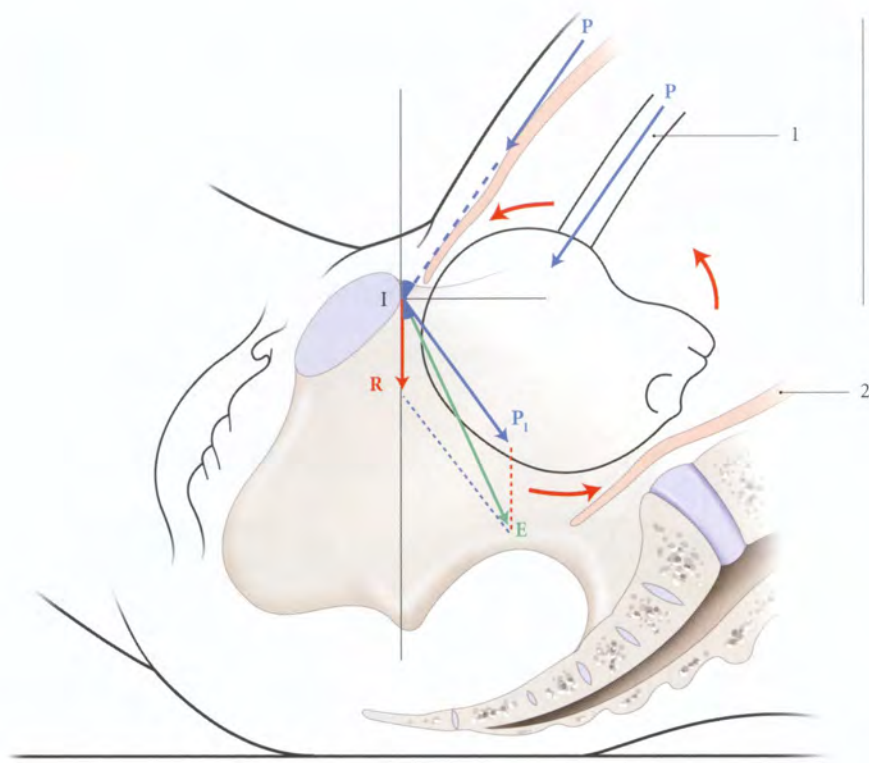


FIG. 7.22. Direction de la force effective sur la tête fœtale en présentation antérieure (rotation céphalique anti-horaire)

- E. force effective sur la tête
- I. impact symphysaire
- P. force de pulsion
- P₁. force de rebond
- R. résistance

1. colonne vertébrale
2. utérus gravide

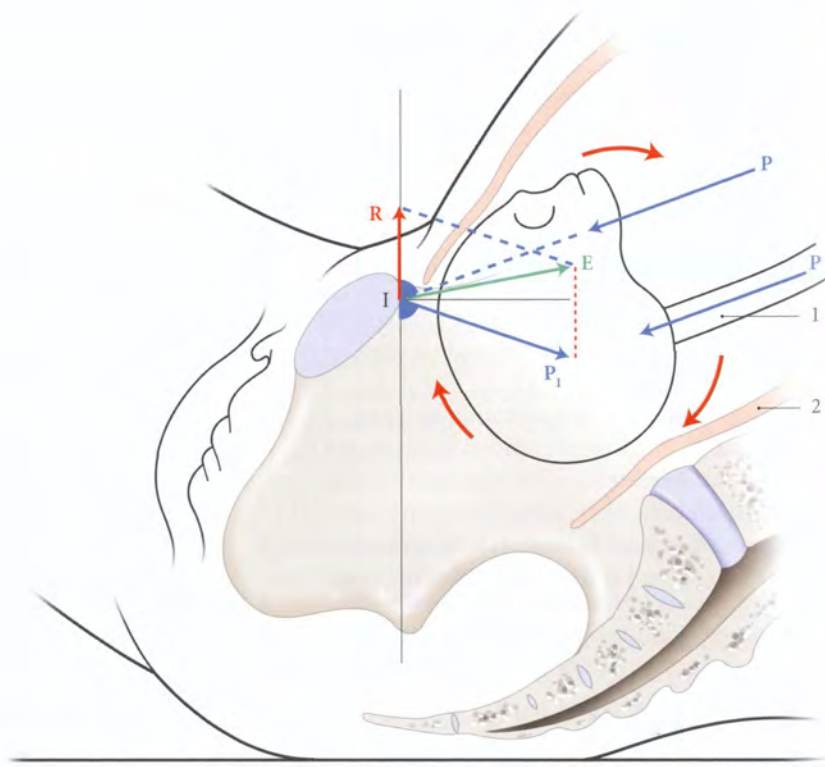


FIG. 7.23. Direction de la force effective sur la tête fœtale en présentation postérieure (rotation céphalique horaire)

- E. force effective sur la tête
- I. impact symphysaire
- P. force de pulsion
- P₁. force de rebond
- R. résistance

1. colonne vertébrale
2. utérus gravide

8

Muscles et fascias pelviens pariétaux

La paroi interne du pelvis est tapissée de muscles recouverts de leur fascia. Ces muscles pairs sont au nombre de quatre.

- Les muscles piriformes et obturateurs internes, qui sont d'origine intrapelvienne et de terminaison extrapelvienne. Ils appartiennent fonctionnellement aux membres inférieurs.
- Les muscles élévateurs de l'anus et coccygiens, qui constituent le diaphragme pelvien et obturent le détroit inférieur du pelvis (*fig. 8.1, 8.2, 8.3*).

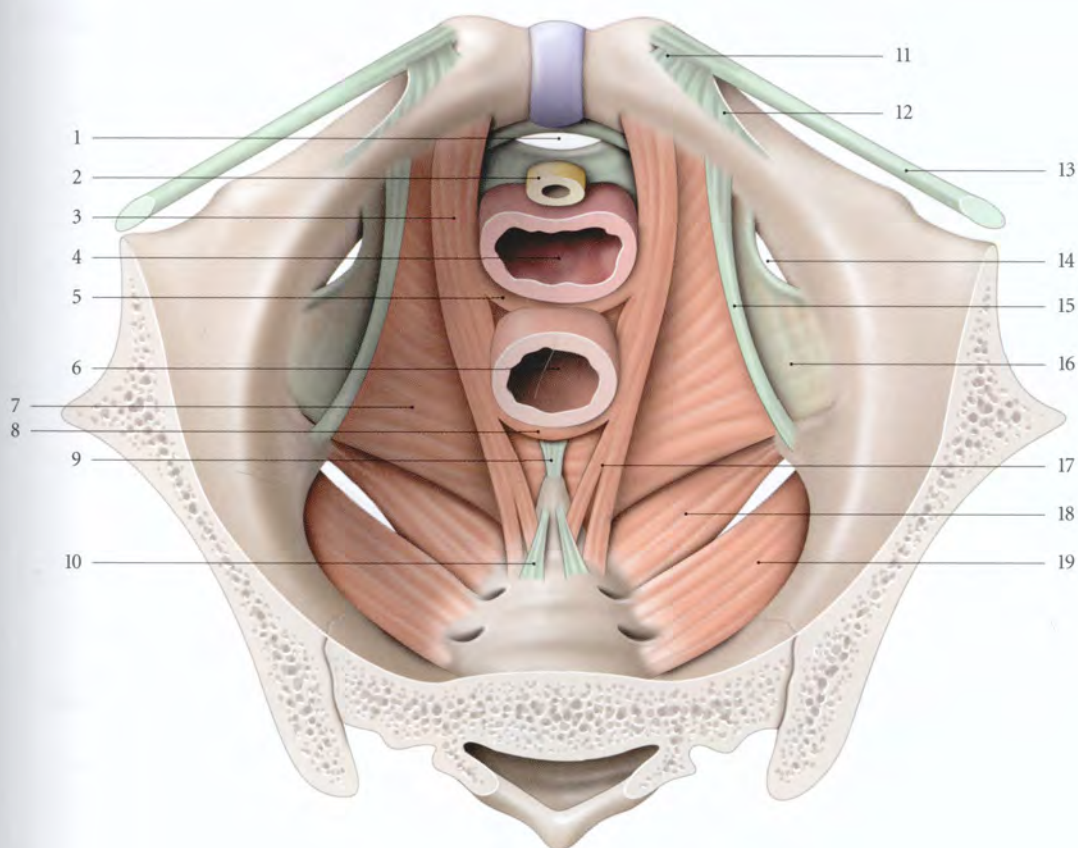


FIG. 8.1. Diaphragme pelvien chez la femme (vue supérieure)

1. hiatus infrapubien
2. urètre
3. m. pubo-coccygien
4. vagin
5. m. pubo-vaginal
6. rectum
7. m. ilio-coccygien

8. faisceau rétrorectal
9. corps ano-coccygien
10. lig. sacro-coccygien ventral
11. lig. lacunaire
12. lig. pectiné
13. lig. inguinal
14. canal obturateur

15. arcade tendineuse du m. élévateur de l'anus
16. fascia du m. obturateur interne
17. faisceau coccygien
18. m. ischio-coccygien
19. m. piriforme

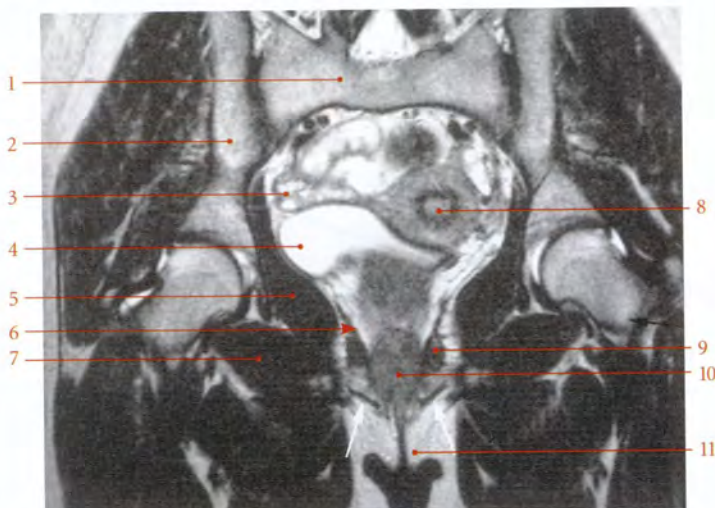
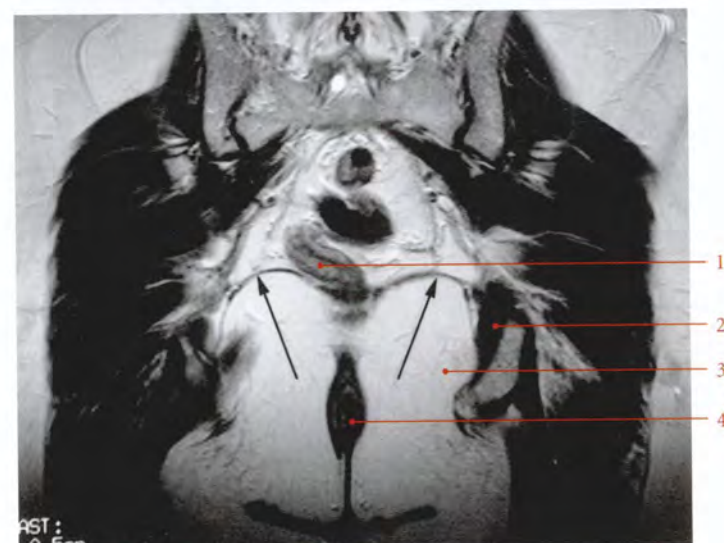


FIG. 8.2. Coupes frontales IRM en pondération T2 du pelvis féminin (cliché Pr. X. Demondion)

Coupe au niveau du vagin
Flèches : muscles bulbo-caverneux

1. sacrum
2. aile iliaque
3. ovaire
4. vessie
5. m. obturateur interne
6. fosse ischio-rectale
7. m. obturateur externe
8. utérus
9. m. élévateur de l'anus
10. vagin
11. petite lèvre



Coupe au niveau du rectum
Flèches : muscles élévateurs de l'anus

1. rectum
2. m. obturateur interne
3. fosse ischio-rectale
4. anus

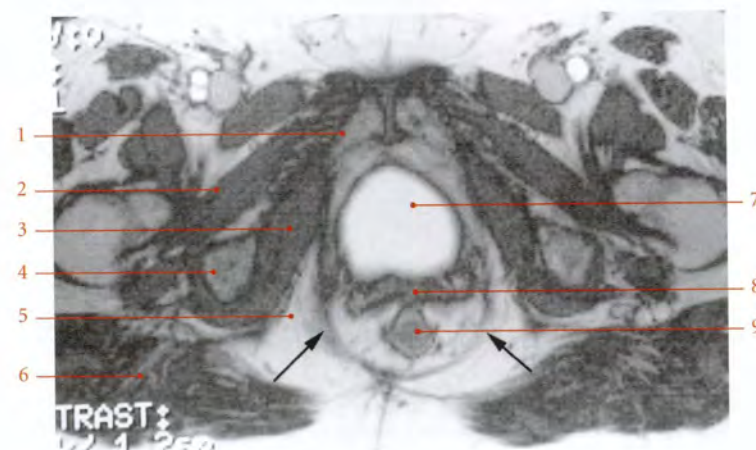


FIG. 8.3. Coupe transversale IRM en pondération T2 du pelvis féminin (cliché Pr. X. Demondion)

Flèches : muscles élévateurs de l'anus

1. symphyse pubienne
2. m. obturateur externe
3. m. obturateur interne
4. tubérosité ischiatique
5. fosse ischio-rectale
6. m. grand fessier
7. vessie
8. vagin
9. rectum

8.1 DIAPHRAGME PELVIEN

Le diaphragme pelvien est une cloison musculaire séparant la cavité pelvienne du périnée. Constitué des muscles élévateurs de l'anus et coccygiens, il présente sur son axe sagittal :

- en avant, le *hiatus uro-génital*, traversé par l'urètre et le vagin chez la femme et par l'urètre chez l'homme;
- et en arrière, le *hiatus anal* contenant la jonction ano-rectale.

diriger en bas et en arrière vers la région ano-coccygienne.

Du point de vue morphologique et fonctionnel, il présente deux parties : le muscle ilio-coccygien et le muscle pubo-coccygien.

1 | Le muscle ilio-coccygien (fig. 8.4)
Il est mince et essentiellement statique.

A | MUSCLE ÉLEVATEUR DE L'ANUS

Muscle essentiel du diaphragme pelvien, chaque muscle élévateur de l'anus part d'une ligne d'insertion située dans le plan du détroit moyen du pelvis, pour se

a) *L'origine.* Il naît :

- de la face postérieure du corps du pubis, près du canal obturateur;
- de l'*arcade tendineuse du muscle élévateur de l'anus*. Celle-ci est un épaississement du fascia du muscle

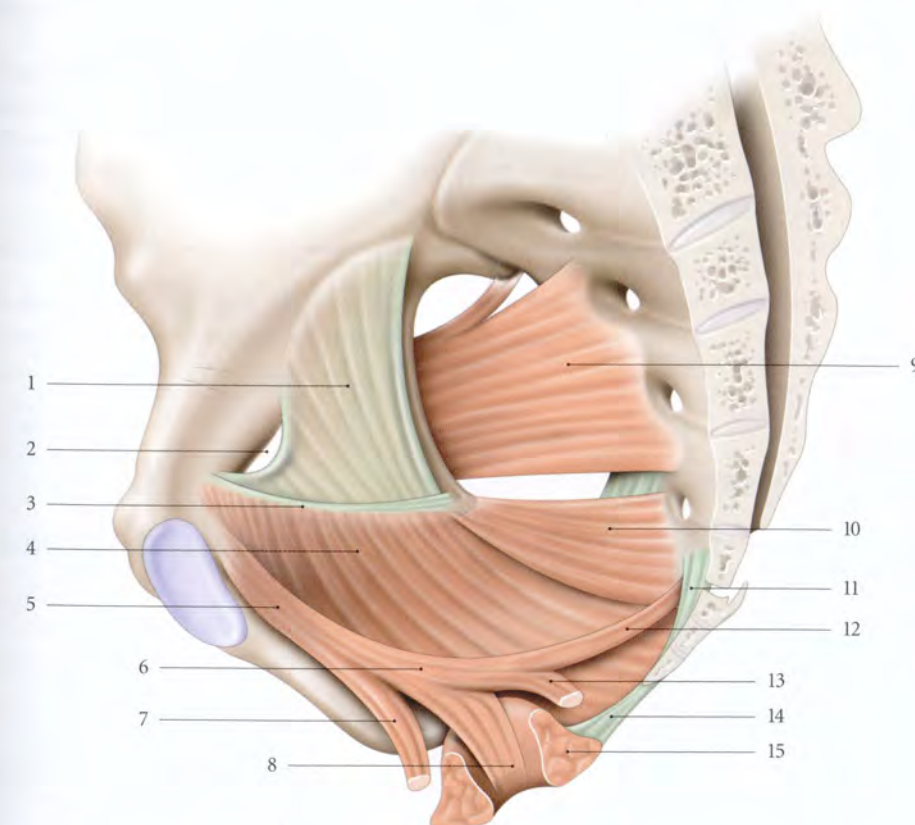


FIG. 8.4. Muscle élévateur de l'anus (vue supéro-médiale)

- | | | |
|--|--|---|
| 1. fascia du m. obturateur interne | 6. m. pubo-rectal | 11. lig. sacro-coccygien ventral |
| 2. canal obturateur | 7. m. pubo-vaginal ou élévateur de la prostate | 12. m. pubo-rectal (faisceau coccygien) |
| 3. arcade tendineuse du m. élévateur de l'anus | 8. m. pubo-rectal (faisceau latéro-rectal) | 13. m. pubo-rectal (faisceau rétrorectal) |
| 4. m. ilio-coccygien | 9. m. piriforme | 14. corps ano-coccygien |
| 5. m. pubo-coccygien | 10. m. coccygien | 15. sphincter externe de l'anus |

- obturateur interne, tendu du bord antérieur du canal obturateur à l'épine ischiatique;
- et de la face interne de l'épine ischiatique.

b) Le corps musculaire

Il est mince et parfois aponévrotique. Il est situé dans un plan légèrement incliné médialement et en arrière.

c) La terminaison

Il se fixe sur le corps ano-coccygien¹ et les bords latéraux du coccyx.

2 | Le muscle pubo-coccygien

Il est étroit, épais et essentiellement dynamique. Dans ce muscle prédominent des myofibres de type I à contraction lente et à tonus long (voir Chapitre 14).

a) L'origine

Il naît sur la face postérieure du corps du pubis, près de la symphyse pubienne, au contact du ligament pubo-vésical chez la femme, ou pubo-prostatique chez l'homme.

b) Le corps musculaire

Épais et puissant il se dirige sagittalement, en bas et en arrière. Son bord médial échange avec le fascia des vis-cères croisés, des tractus conjonctifs² :

- chez la femme, il croise l'urètre, au-dessus de son sphincter, puis le tiers inférieur des faces latérales du vagin (fig. 8.5);

- chez l'homme, il croise les faces latérales de la prostate.

c) La terminaison

Elle est située au-dessus de celle du muscle ilio-coccygien. Elle se fait selon deux parties, le muscle pubo-rectal et le muscle élévateur de la prostate chez l'homme, ou le muscle pubo-vaginal chez la femme.

- Le muscle pubo-rectal se dirige vers l'angle ano-rectal pour se diviser en trois faisceaux, latérorectal, rétro-rectal et coccygien (fig. 8.6).

– Le faisceau latéro-rectal gagne les parois latérales du rectum. Les fibres descendent à travers les fibres longitudinales du canal anal. Elles s'insinuent entre les sphincters interne et externe de l'anus et aboutissent à la peau de l'anus; ces fibres constituent le *muscle corrugateur de la marge de l'anus*.

En traversant les sphincters, quelques fibres se fixent sur le canal anal.

– Le faisceau rétrorectal réalise avec son homologue une sangle rétrorectale, autour de l'angle ano-rectal.

– Le faisceau coccygien se fixe sur la face pelvienne du coccyx et le ligament sacro-coccygien ventral.

- Le muscle pubo-vaginal, ou *muscle élévateur de la prostate*, se fixe sur le corps périnéal³ (ou centre périnéal).

1. Ancien. : raphé ou ligament ano-coccygien.

2. Ancien. : « fibres de Luschka ».

3. Ancien. : centre tendineux du périnée.

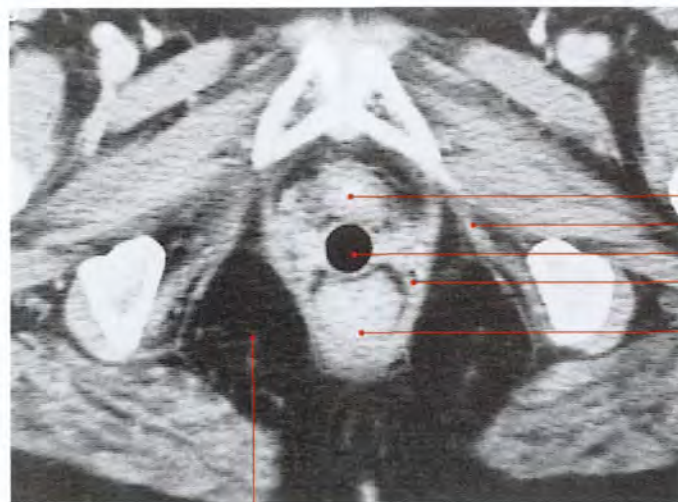


FIG. 8.5. Coupe transversale tomographique (TDM) passant par la symphyse pubienne

1. urètre
2. m. obturateur interne
3. vagin (identifié par un tampon)
4. m. élévateur de l'anus
5. rectum
6. fosse ischio-rectale

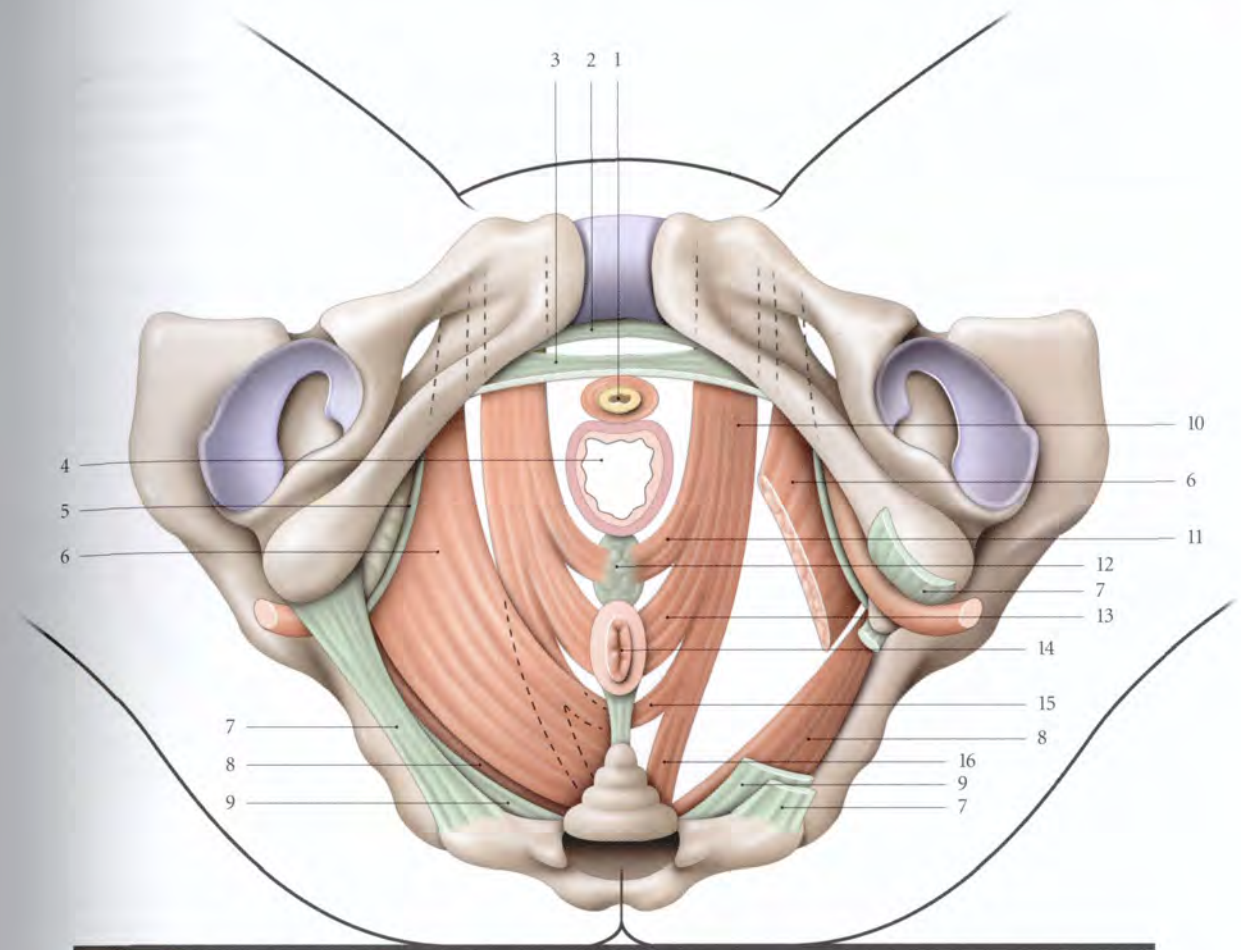


FIG. 8.6. Muscle élévateur de l'anus chez la femme. Insertions et constitution schématiques (vue périnéale)

À droite : muscles et ligaments sectionnés

1. urètre
2. lig. inf. du pubis
3. lig. transverse du périnée
4. vagin

5. arcade tendineuse du m. élévateur de l'anus
6. m. ilio-coccygien
7. lig. sacro-tubéral
8. m. coccygien
9. lig. sacro-épineux
10. m. pubo-coccygien

11. m. pubo-vaginal
12. corps périnéal
13. faisceau latéro-rectal (m. pubo-rectal)
14. anus
15. faisceau rétroanal (m. pubo-rectal)
16. faisceau coccygien (m. pubo-rectal)

B | LE MUSCLE COCCYGIEN⁴

Muscle accessoire, il est triangulaire et adhérent au ligament sacro-épineux. Il naît de la face interne de l'épine ischiatique et se termine sur les bords latéraux du coccyx et des vertèbres sacrales S4 et S5.

Chez l'enfant, cette formation est surtout musculaire. La transformation fibreuse commence par le bord supérieur, puis gagne la face dorsale (Cruveilhier).

C | RAPPORTS

1 | La face supérieure ou pelvienne

Elle est recouverte du fascia supérieur du diaphragme pelvien et répond à l'espace extrapéritonéal pelvien.

2 | La face inférieure ou périnéale

Elle est recouverte du fascia inférieur du diaphragme pelvien et répond :

- en avant, au diaphragme uro-génital, dont la sépare le récessus de la fosse ischio-rectale;
- en arrière, à la fosse ischio-rectale.

4. Le muscle coccygien assure les mouvements de latéralité de la queue chez certains animaux (carnivores, cercopithèques). Chez les animaux à queue courte, le muscle coccygien présente une transformation aponévrotique pour devenir ligament sacro-épineux ou disparaître.

D | VASCULARISATION

Les artères proviennent essentiellement des artères pudendale interne, vésicale inférieure et obturatrice ; accessoirement, de l'artère sacrale latérale.

E | INNERVATION

1 | Le muscle élévateur de l'anus

Il est innervé par deux nerfs.

a) Le nerf du muscle élévateur de l'anus

Il naît de la racine ventrale du nerf sacral S3 (57 %), parfois de S2 et S4. Il passe au-dessus de l'épine ischiatique et se termine sur la face supérieure de la partie ilio-coccygienne du muscle élévateur de l'anus.

b) Le nerf anal (ou rectal) inférieur

Rameau du nerf pudendal, il participe à l'innervation du faisceau du muscle pubo-vaginal.

2 | Le muscle coccygien

Il est innervé par le nerf du muscle coccygien qui naît de la racine ventrale du nerf sacral S4, et pénètre sa face supérieure.

F | ANATOMIE FONCTIONNELLE

1 | Le diaphragme pelvien et la statique pelvienne (fig. 8.7, 8.8)

a) Au repos

La statique est assurée par la tonicité, l'orientation et les terminaisons des muscles élévateurs de l'anus qui,

superposées et croisées, forment un hamac canné efficace. Par ailleurs, la direction physiologique des viscères renforce l'équilibre statique des viscères pelviens.

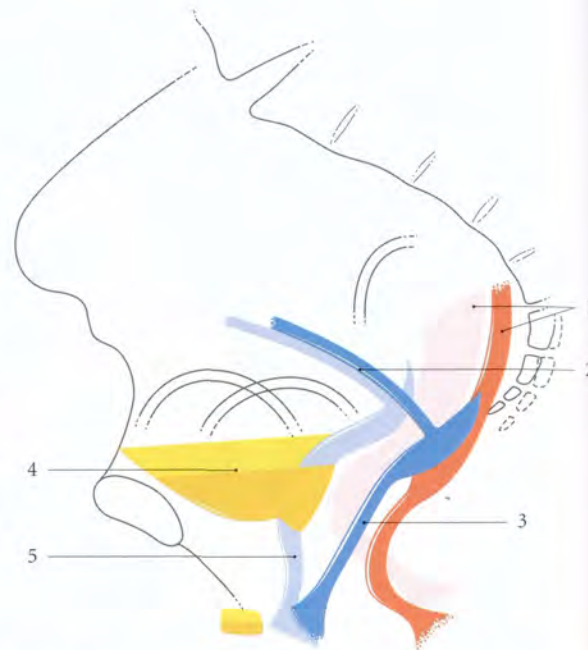


FIG. 8.8. Calque du colpocystogramme. Situation des viscères pelviens au cours de la contraction des muscles élévateurs de l'anus (en couleur claire) ; au cours de la poussée abdominale (en couleur plus foncée)

- | | |
|-----------|-----------|
| 1. rectum | 4. vessie |
| 2. utérus | 5. urètre |
| 3. vagin | |

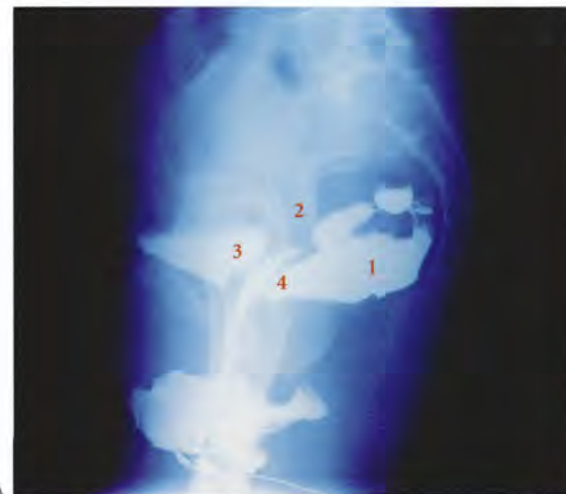
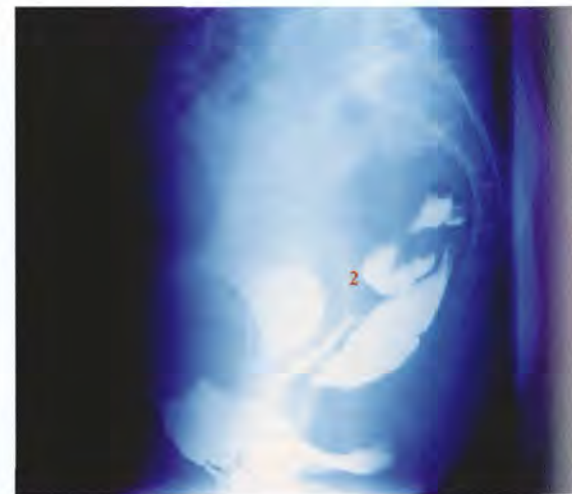


FIG. 8.7. Colpocystogramme (opacification des viscères pelviens)

- A. au cours de l'effort de retenir
B. au cours de l'effort de pousser

1. rectum
2. sonde dans la cavité utérine



3. vessie
4. vagin

La richesse particulière des muscles élévateurs de l'anus en neurorécepteurs proprioceptifs permet une contraction s'adaptant spontanément et rapidement, par arcs réflexes courts, aux contraintes générales (pressions abdominales) et locales de voisinage (dilatations vaginale, rectale ou vésicale).

b) Pendant la contraction du muscle élévateur de l'anus

Le centre tendineux s'élève et soutient la face postérieure du vagin et la partie distale du rectum. Sous l'effet des muscles pubo-coccygiens, les viscères effectuent une translation en haut et en avant, qui accentue les angles viscéraux : angle ano-rectal, angle vaginal et angle uréthro-vésical.

Par ailleurs, on observe une réduction du hiatus urogénital d'environ 5 mm (Berglas, Rubin).

Pour tester la valeur des muscles élévateurs de l'anus, l'index et le médium, introduits dans le vagin à plus de 4 cm de la vulve, prennent appui sur les muscles : on demande à la patiente de faire l'effort de retenir ses urines ou ses selles (fig. 8.9).

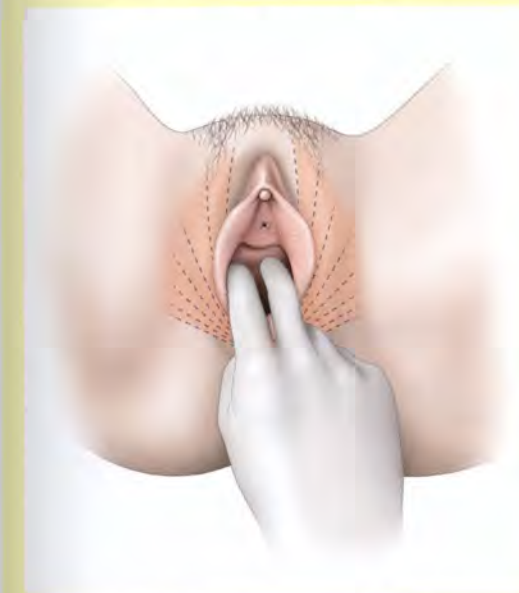


FIG. 8.9. Bilan des muscles élévateurs de l'anus chez la femme

c) Pendant la poussée d'effort

On observe un relâchement du muscle élévateur de l'anus, l'effacement des angles viscéraux et le déplacement des viscères en arrière et en bas. Le vagin tend à s'horizontaliser et le col utérin vient prendre appui sur le plan résistant ano-coccygien.

Si les muscles élévateurs de l'anus présentent une déficience congénitale ou acquise (élongation ou rupture obstétricales, neuropathie), la partie inférieure du vagin n'est plus sanglée, ni soutenue ; le vagin reste béant, vertical, favorisant l'amorce d'un prolapsus génital.

2 | Le diaphragme pelvien et le rectum (fig. 8.10)

a) Le faisceau rétrorectal du muscle pubo-rectal rapproche les parois postérieure et antérieure du rectum. Cette action constrictive majeure celle du sphincter externe de l'anus. Il n'agit pas dans l'intervalle des besoins car la tonicité du sphincter interne suffit. Mais si le rectum se remplit, faisant apparaître le besoin urgent de déféquer, ce faisceau se contracte et refoule le bol fécal dans le rectum, qui adapte sa compliance. Il concourt à la phase terminale de la défécation, en expulsant le bol fécal situé dans le canal anal.

b) Le faisceau latéro-rectal du muscle pubo-rectal porte en haut et latéralement l'anus qu'il dilate, assurant ainsi le premier temps de la défécation.

3 | La paroi périnéo-pelvienne obstétricale

a) Au début du travail

Le diaphragme pelvien est un guide de la présentation et un modérateur de la descente. La tête fœtale ne tourne que si les muscles élévateurs de l'anus ont une certaine tonicité. La morphologie en carène du diaphragme pelvien, avec dans son fond le hiatus urogénital sagittal, donne le sens du dégagement de la tête fœtale.

Au niveau du hiatus urogénital, à la force dilatatrice de la présentation s'oppose la résistance élastique du diaphragme pelvien qui, exceptionnellement, arrête la présentation (dystocie musculaire) et souvent ralentit l'expulsion. La continuité du fascia vaginal et du fascia des muscles élévateurs de l'anus peut se rompre sous l'effet d'un phénomène de piston au cours de la descente de la tête fœtale (fig. 8.11).

b) Au début de l'expulsion

La présentation, à chaque contraction, repousse le septum recto-vaginal et aplatit le rectum contre le coccyx et le corps ano-coccygien. Si le rectum n'est pas vide, les matières sont éliminées. La rétroimpulsion du coccyx par la présentation entraîne l'étirement de la commissure postérieure de l'anus.

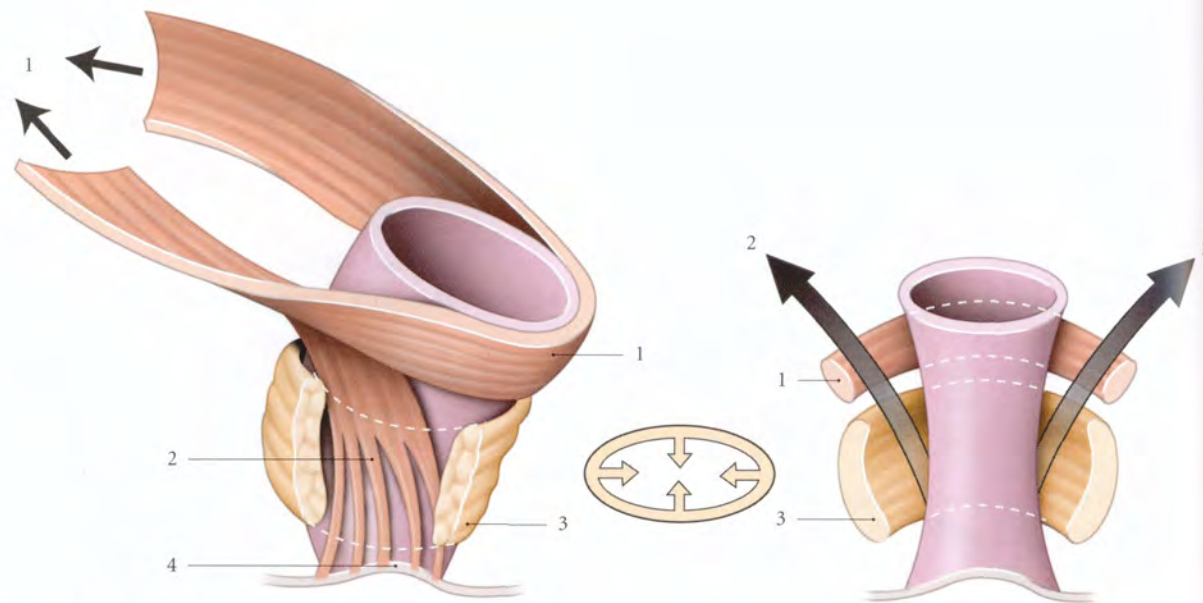


FIG. 8.10. Fonctions des muscles pubo-rectal et sphincter externe de l'anus (schématique)

1. faisceau rétrorectal
2. faisceau latérorectal
3. m. sphincter externe de l'anus
4. m. corrugateur de la marge de l'anus

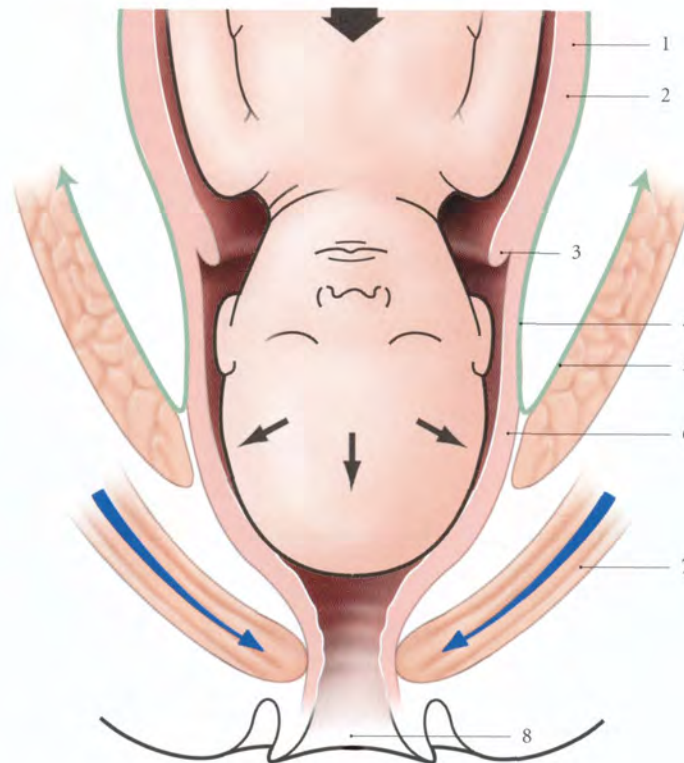


FIG. 8.11. Mécanisme du « piston » au cours de l'accouchement

1. utérus gravide
2. segment inf.
3. col restant dilaté
4. fascia vaginal
5. fascia du m. élévateur de l'anus
6. vagin
7. mm. périnéaux
8. vulve

Puis la tête comprime et étale le centre tendineux du périnée. La distance ano-vulvaire s'étire démesurément : l'anus s'ouvre largement en laissant voir la muqueuse de la paroi antérieure du canal anal.

c) En fin d'expulsion

Le périnée amplifié forme un canal musculo-cutané périnéal⁵. L'ampliation de la paroi antérieure est limitée en raison de ses attaches fibreuses solides avec l'appareil urinaire bas et le pubis. Par contre sa paroi postérieure présente une ampliation plus importante, car plus souple.

Au cours de cette poussée d'effort, le périnée se situe au-dessous du plan bitubéral ischiatique et s'accompagne d'une elongation des nerfs pudendaux et rectaux supérieurs. Toute elongation nerveuse supérieure à 10 % peut entraîner une dénervation des muscles périnéaux et en particulier du muscle sphincter externe de l'anus (fig. 8.12).

5. Ou infundibulum périnéo-vulvaire de Farabeuf, ou bassin mou de Pinard, ou canal de parturition de Hodge.

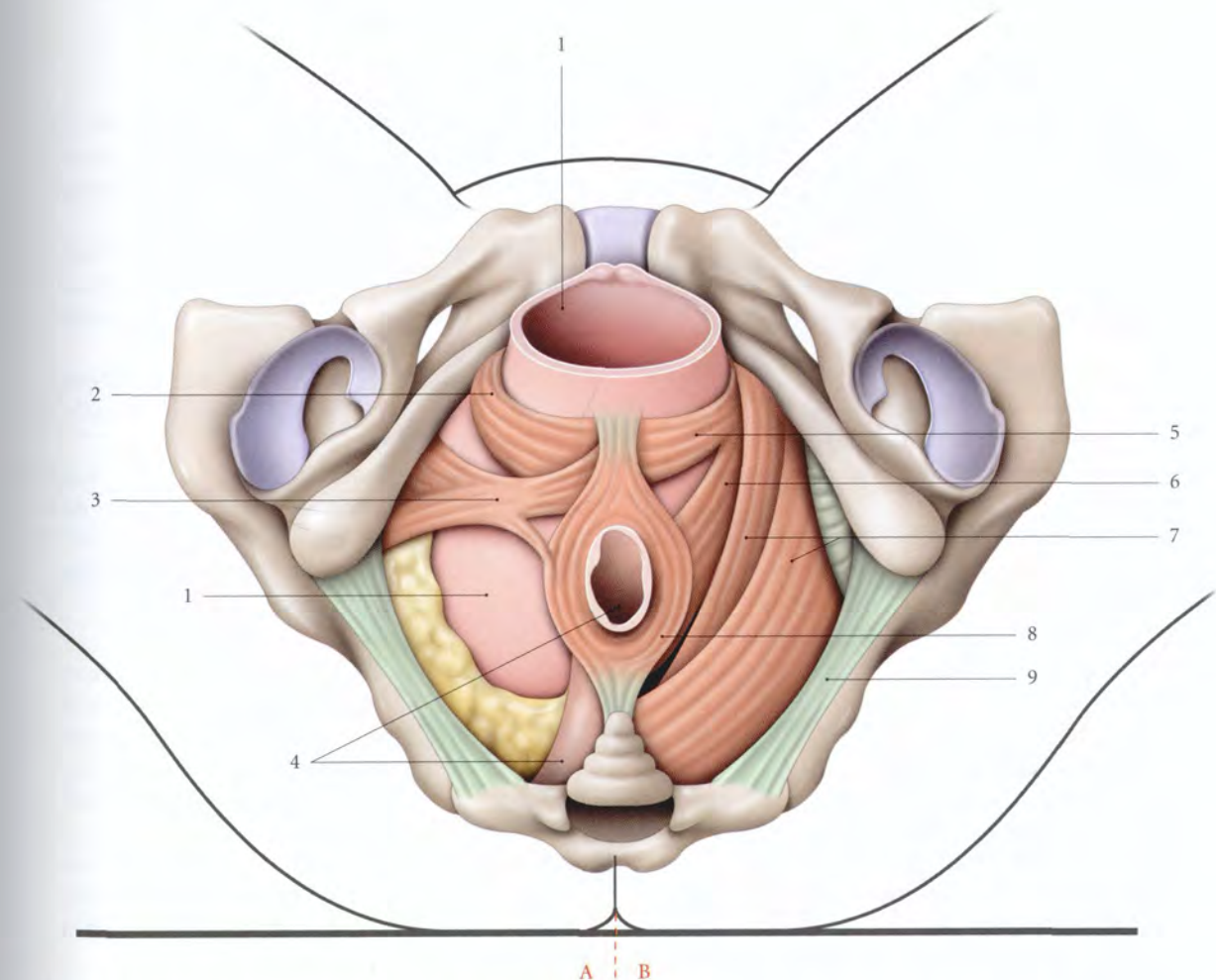


FIG. 8.12. Ampliation obstétricale de la vulve, du périnée, des muscles pubo-vaginal et pubo-rectal (vue périnéale) (d'après R.L. Dickinson modifié)

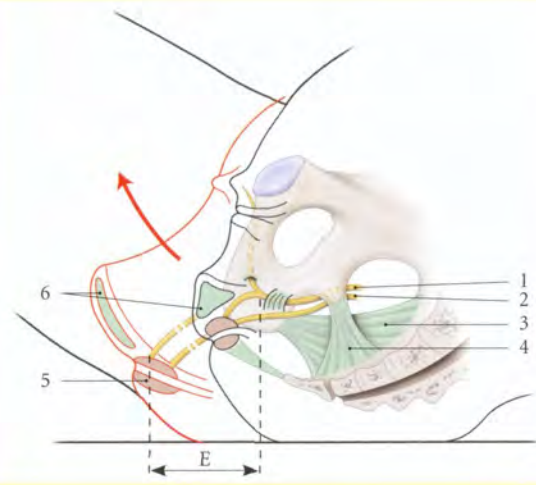
- Côté A : muscles du périnée
Côté B : muscles du diaphragme pelvien
1. vagin dilaté par la présentation
 2. m. bulbo-caverneux
 3. m. transverse superficiel
 4. canal anal
 5. m. pubo-vaginal

6. m. pubo-rectal
7. m. ilio-coccygien
8. m. sphincter externe de l'anus
9. lig. sacro-tubéral

Les neuropathies pudendale et rectale se traduisent par le syndrome du périnée descendant, qui s'accompagne d'une incontinence fécale, spontanément régressive dans la grande majorité des cas (fig. 8.13).

FIG. 8.13. Élongation du nerf pudental (E) au cours de l'accouchement (en rouge)

1. n. pudental
2. n. rectal sup.
3. lig. sacro-tubéral
4. lig. sacro-épineux
5. m. sphincter externe de l'anus
6. corps périnéal



d) Dans le post-partum

Les muscles périnéaux et les formations vulvo-vaginales retrouvent leur intégrité anatomique et fonctionnelle au bout d'un mois environ ; mais après des lésions périnéales, le délai est de trois à six mois.

G | ASPECT PHYSIOPATHOLOGIQUE

De nombreux travaux de périnéométrie, d'électrophysiologie, d'histo-enzymologie et d'échographie endocavitaire ont apporté des précisions significatives permettant de comprendre certains aspects biomécaniques de la paroi pelvi-périnéale et la genèse du « syndrome du périnée descendant » (Parks). Ce syndrome est caractérisé par la situation du périnée au-dessous du plan bitubéral ischiatique à l'effort. Il s'accompagne d'une incontinence anale associée parfois à un prolapsus rectal, à une incontinence urinaire, et à un prolapsus génital.

1 | Situation du périnée

Les mesures périnéométriques montrent que le périnée est, chez la nullipare, indemne de pathologie recto-anale⁶, situé au-dessus du plan bitubéral ischiatique : soit, au repos, à 1,9 (± 0,9) cm, et sous contrainte de pression, à 0,8 (± 1,1) cm.

Au repos, la situation du périnée chez la multipare est identique à celle de la primipare. Par contre, elle est plus basse sous pression chez la multipare.

2 | Rôle de l'accouchement vaginal

Chez la primipare, on constate dans les 48 heures post-natales des lésions par élongation du nerf pudental et

du nerf rectal supérieur, plus marquées à gauche. Ces neuropathies engendrées par l'étirement du périnée disparaissent après le 6^e mois postnatal, dans la majorité des cas.

On note par ailleurs chez la primipare 35 % de brèches traumatiques du muscle sphincter externe de l'anus, dont un tiers cliniquement symptomatique persiste six mois après l'accouchement.

Ces lésions traumatiques et les neuropathies pudendales résiduelles sont à l'origine d'incontinence anale et de prolapsus rectal.

Il existe une corrélation entre ces lésions et le poids fœtal supérieur à 4 000 g, ainsi que la longueur de la deuxième partie de l'accouchement. Par contre, il n'existe pas de corrélation entre la neuropathie pudendale et la circonférence céphalique fœtale.

L'épisiotomie et la déchirure périnéale sans atteinte du muscle sphincter de l'anus n'affectent pas le nerf pudental. Par contre, l'utilisation du forceps entraîne une augmentation des lésions traumatiques sphinctériennes et de neuropathie pudendale pendant les 48 heures postnatales.

Le développement du syndrome de l'incontinence anale est aussi favorisé par les traumatismes occultes et chroniques des sphincters de l'anus, telle la constipation.

6. Chez l'homme, le périnée est situé à 2,5 cm (± 0,6) au-dessus du plan bitubéral ischiatique (Parks).

3 | Rôle de la césarienne

La césarienne avant tout début de travail ne modifie pas le potentiel moteur pudental. Par contre, la césarienne en cours de travail, surtout avec une tête engagée, peut être responsable de neuropathie pudendale réversible.

4 | Modifications ménopausiques

Voir Chapitre 13 « Statique des viscères pelviens ».

8.2 FASCIA PELVIEN PARIÉTAL

Le fascia pelvien pariétal recouvre les muscles de la paroi pelvienne.

Son bord périphérique adhère au périoste adjacent aux insertions musculaires.

Son bord médial se continue avec le fascia pelvien viscéral et se fixe sur les ligaments pubo-vésicaux, le centre tendineux du périnée et le ligament ano-coccygien (fig. 8.14).

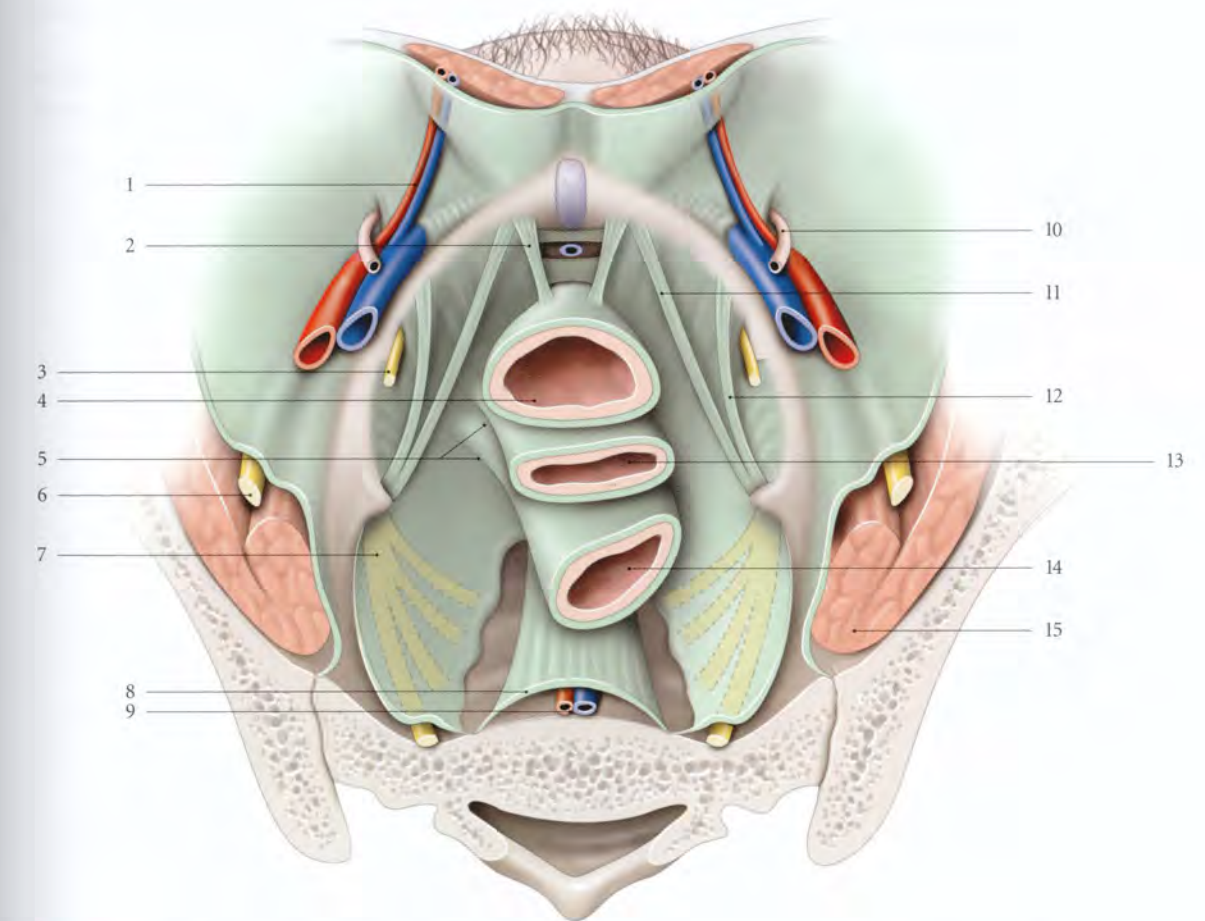


FIG. 8.14. Fascia pelvien (vue supérieure du petit bassin féminin)

- | | | |
|---|---|---|
| 1. a. et v. épigastriques inf. | 6. n. fémoral | 12. arcade tendineuse du m. élévateur de l'anus |
| 2. lig. pubo-vaginal | 7. plexus sacral | 13. vagin et fascia vaginal |
| 3. n. obturateur | 8. fascia présacral | 14. rectum et fascia rectal |
| 4. fascia vésical et vessie | 9. a. et v. sacrales médianes | 15. m. psoas |
| 5. continuité entre les fascias pelviens viscéral et pariétal | 10. lig. rond de l'utérus | |
| | 11. arcade tendineuse du fascia pelvien | |

A | CONSTITUTION

Il est formé essentiellement du fascia des muscles obturateurs internes, du fascia des muscles piriformes et du fascia supérieur du diaphragme pelvien. Il présente des épaissements qui renforcent sa résistance, et des orifices vasculo-nerveux.

1 | Les épaissements fasciaux

Ils divergent d'un centre situé en regard de l'épine ischiatique (fig. 8.15).

- L'arcade tendineuse du muscle élévateur de l'anus se fixe en avant du canal obturateur.
- L'arcade tendineuse du fascia pelvien rejoint le ligament pubo-vésical.
- La bandelette ischiatique longe le bord de la grande incisure ischiatique.

2 | Les orifices vasculo-nerveux principaux

Le fascia pelvien pariétal est traversé par des orifices qui constituent des points faibles de hernies pelviennes et des voies de diffusion des collections sous-péritonéales.

- Le canal obturateur est la voie de communication avec la région fémorale médiale.
- L'orifice de l'artère glutéale supérieure conduit vers la région glutéale.
- Et les orifices des artères pudendale interne et glutéale inférieure mènent aux régions glutéale et fémorale postérieure.

B | ANATOMIE FONCTIONNELLE

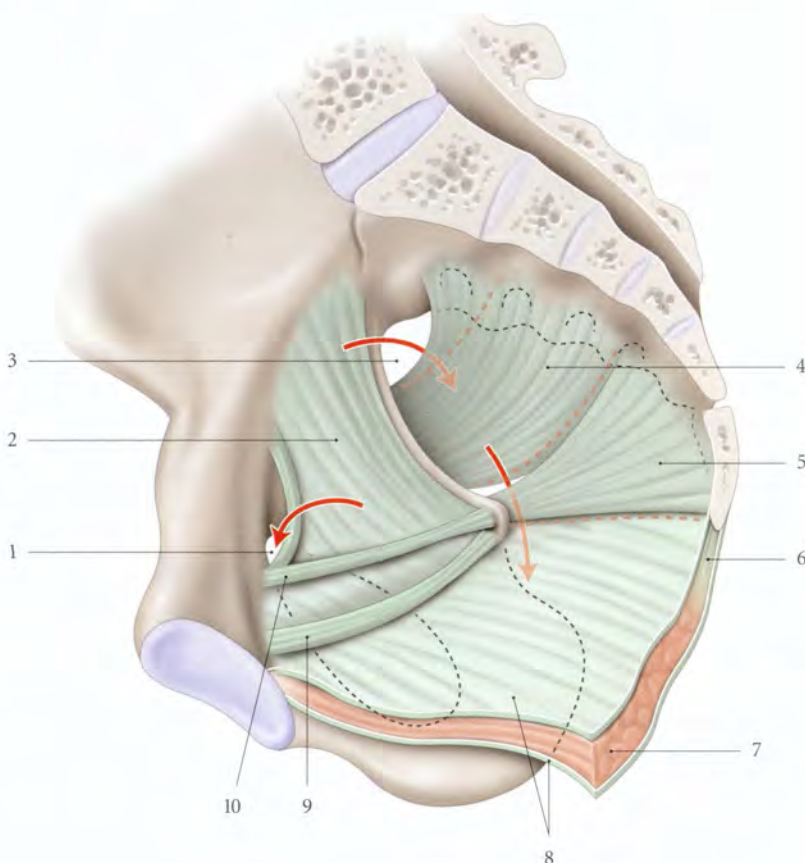
Le fascia pelvien pariétal est avant tout un moyen efficace de soutien des viscères pelviens en raison de la continuité des fascias pelviens pariétal et viscéral, mais aussi en raison des adhérences entre le fascia pelvien pariétal et les ligaments viscéraux.

La continuité du fascia vaginal et du fascia pelvien pariétal peut se réduire sous l'effet du phénomène de piston au cours de la descente de la tête.

Par ailleurs, la continuité du fascia pelvien pariétal et du périoste renforce les insertions du diaphragme pelvien et améliore son efficacité contractile.

FIG. 8.15. Fascia pelvien pariétal
(vue supéro-médiale)

1. canal obturateur
2. fascia du m. obturateur interne
3. foramen suprapiriforme
4. fascia du m. piriforme
5. fascia du m. coccygien
6. lig. ano-coccygien
7. m. élévateur de l'anus
8. fascias sup. et inf. du m. élévateur de l'anus
9. arcade tendineuse du fascia pelvien
10. arcade tendineuse du m. élévateur de l'anus



9

Vaisseaux pelviens

Les vaisseaux pelviens sont situés dans l'espace sous-péritonéal pelvien. Les troncs vasculaires reposent sur la paroi pelvienne et les vaisseaux viscéraux cheminent dans les ligaments viscéraux.

9.1 ARTÈRES PELVIENNES

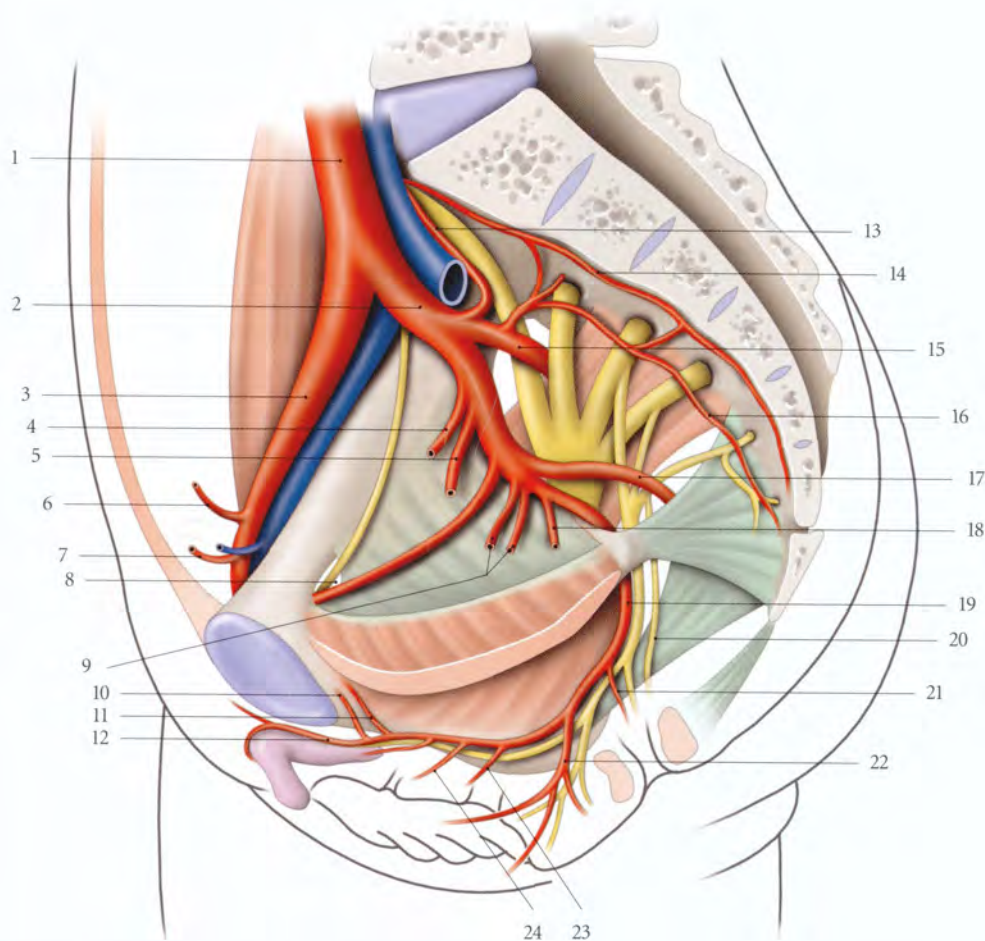


FIG. 9.1. Branches de l'artère iliaque interne chez la femme

- | | | | |
|------------------------------------|----------------------------|-------------------------|---|
| 1. a. iliaque commune | 7. a. épigastrique inf. | 13. a. ilio-lombaire | 19. a. pudendale interne |
| 2. a. iliaque interne | 8. a. et n. obturateurs | 14. a. sacrale médiane | 20. n. anal (ou rectal) sup. |
| 3. a. iliaque externe | 9. a. vaginale | 15. a. glutéale sup. | 21. a. rectale inf. et n. anal (ou rectal) inf. |
| 4. a. ombilicale | 10. a. rétrosymphysaire | 16. a. sacrale latérale | 22. a. périnéale |
| 5. a. utérine | 11. a. vésicale ant. | 17. a. glutéale inf. | 23. a. bulbaire |
| 6. a. circonflexe iliaque profonde | 12. a. dorsale du clitoris | 18. a. rectale moyenne | 24. a. urétrale |

Les artères pelviennes dérivent essentiellement des artères iliaques internes, accessoirement de l'artère sacrale médiane et exceptionnellement des artères iliaques externes.

A | ARTÈRE ILIAQUE INTERNE

Branche médiale de bifurcation de l'artère iliaque commune², l'artère iliaque interne est une artère de grande

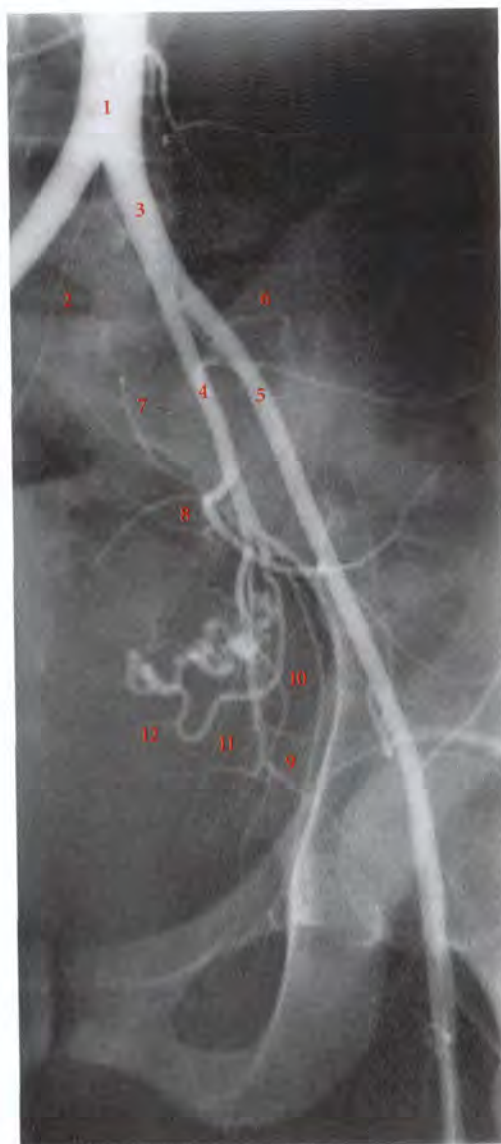

FIG. 9.2. Artériographie des artères iliaques gauches chez la femme

- | | | |
|-----------------------|------------------------|--------------------------|
| 1. aorte | 4. a. iliaque interne | 9. a. obturatrice |
| 2. a. sacrale médiane | 5. a. iliaque externe | 10. a. pudendale interne |
| 3. a. iliaque commune | 6. a. ilio-lombaire | 11. a. glutéale inf. |
| | 7. a. sacrale latérale | 12. a. utérine |
| | 8. a. glutéale sup. | |

importance fonctionnelle. Elle irrigue les régions pelvienne, périnéale, glutéale et obturatrice. Elle constitue une voie de suppléance importante pour le membre inférieur.

Elle mesure environ 4 cm de longueur et 8 mm de calibre (fig. 9.1, 9.2).

1 | Origine

Elle naît souvent au niveau du disque lombo-sacral (65 %), plus haut à droite qu'à gauche. Elle se sépare de l'artère iliaque externe selon un angle de 30°, ou après un accollement intime sur 1 cm environ avec celle-ci.

Variations

- L'artère iliaque commune peut manquer (moins de 1 % des cas); l'artère iliaque interne étant alors une terminaison de l'aorte.
- L'origine de l'artère iliaque interne peut être haute au niveau de la vertèbre lombaire L5 (10 %), basse, au niveau du promontoire (25 %), ou plus basse encore.

2 | Trajet – Rapports

L'artère iliaque interne descend presque verticalement contre la paroi pelvienne, accompagnée des lymphonœuds interiliaques et iliaques internes.

a) En avant, elle répond à l'uretère.

- Chez l'homme, l'uretère droit est antéro-latéral et l'uretère gauche, antéro-médial.
- Chez la femme, les uretères droit et gauche sont antéro-médiaux (fig. 9.3).

L'artère iliaque interne et l'uretère, recouverts du péritoine pariétal, répondent chez la femme à l'ovaire et à l'ampoule tubaire.

b) En arrière, elle croise d'abord l'aile sacrale, puis le détroit supérieur et l'articulation sacro-iliaque. Elle répond au tronc lombo-sacral.

c) Latéralement, elle longe le bord médial du muscle grand psoas, puis répond à la veine iliaque interne et au nerf obturateur.

d) Médialement, elle répond, par l'intermédiaire du péritoine, à droite, à la partie terminale de l'iléum, et à gauche, au côlon sigmoïde.

1. Ancien. : artère hypogastrique.
2. Voir Tome 3.

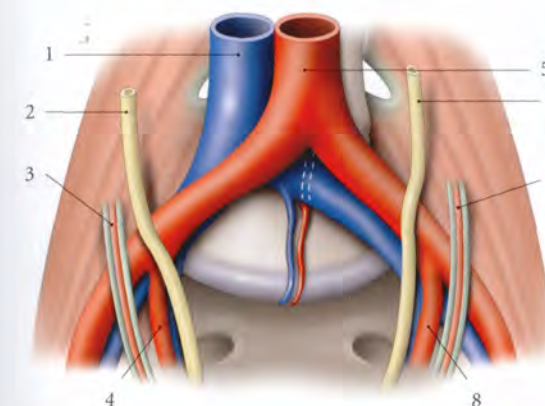


FIG. 9.3. Origine des artères iliaques chez la femme

- | | |
|--------------------------------------|---------------------------------------|
| 1. v. cave inf. | 5. aorte |
| 2. uretère droit | 6. uretère gauche |
| 3. lig. suspenseur de l'ovaire droit | 7. lig. suspenseur de l'ovaire gauche |
| 4. a. iliaque interne droite | 8. a. iliaque interne gauche |

3 | Les branches terminales

L'artère iliaque interne se divise à la hauteur de la grande incisive ischiatique habituellement en deux troncs (65 %), antérieur et postérieur (fig. 9.4, 9.5).

- **Le tronc antérieur**, essentiellement viscéral, donne :
 - dans les deux sexes, les artères ombilicale, obturatrice, rectale moyenne, pudendale interne et glutéale inférieure;
 - chez l'homme, les artères vésicale inférieure et du conduit déférent;
 - chez la femme, les artères utérine et vaginales.

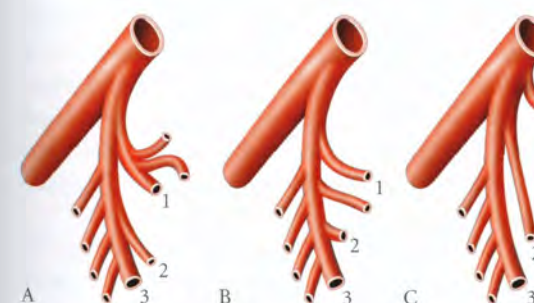


FIG. 9.4. Terminaisons de l'artère iliaque interne

- A. Type I habituel (65 % des cas)
B. Type II selon Farabeuf (32 % des cas)
C. Type III classique (13 % des cas)

1. a. glutéale sup.
2. a. glutéale inf.
3. a. pudendale interne

- **Le tronc postérieur**, pariétal, donne les artères ilio-lombaire, sacrales latérales et glutéale supérieure. Son calibre de 8 mm augmente avec l'âge.
- **Les variations** : la terminaison peut être triple (13 %) ou unique (22 %).

a) L'artère ombilicale (fig. 9.6)

Première branche viscérale à naître de l'artère iliaque interne.

- **Chez le fœtus**, elle est volumineuse et représente l'axe artériel principal qui apporte au placenta le sang hypo-oxygéné du fœtus. À la naissance, sa partie distale devient un cordon fibreux, le **ligament ombilical médial**.

- **Chez l'adulte**, l'artère ombilicale se dirige en bas et en avant pour longer la partie supérieure de la face inféro-latérale de la vessie.

Elle donne deux à cinq artères vésicales supérieures et souvent l'artère du conduit déférent, chez l'homme.

Chez la femme, elle naît souvent d'un tronc commun avec l'artère utérine (40 % des cas).

L'artère ombilicale constitue le repère chirurgical et le « fil d'Ariane » qui conduit à l'origine de l'artère utérine.

b) L'artère obturatrice (fig. 9.7)

Elle descend en avant vers le canal obturateur pour se terminer en deux branches, antérieure et postérieure. Dans le bassin, elle est appliquée sur le fascia du muscle obturateur interne. Elle est longée au-dessus par le nerf obturateur et au-dessous par la veine obturatrice. Sa partie distale répond aux nœuds lymphatiques obturateurs. Dans le canal obturateur, le nerf est latéral.

- **Les branches collatérales**. Elles comprennent :
 - des branches musculaires pour les muscles ilio-psoas et obturateur interne;
 - une branche vésicale;
 - une branche rétropubienne;
 - une branche anastomotique avec l'artère épigastrique inférieure.

- **Les branches terminales** sont au nombre de deux : antérieure et postérieure (fig. 9.8).

- La branche antérieure longe le bord antérieur du foramen obturé vers la partie supéro-médiale de la cuisse. Elle irrigue la vulve et le scrotum.

- La branche postérieure suit le bord postérieur du foramen obturé; elle donne des branches musculaires et un rameau acétabulaire qui chemine dans le ligament de la tête fémorale.

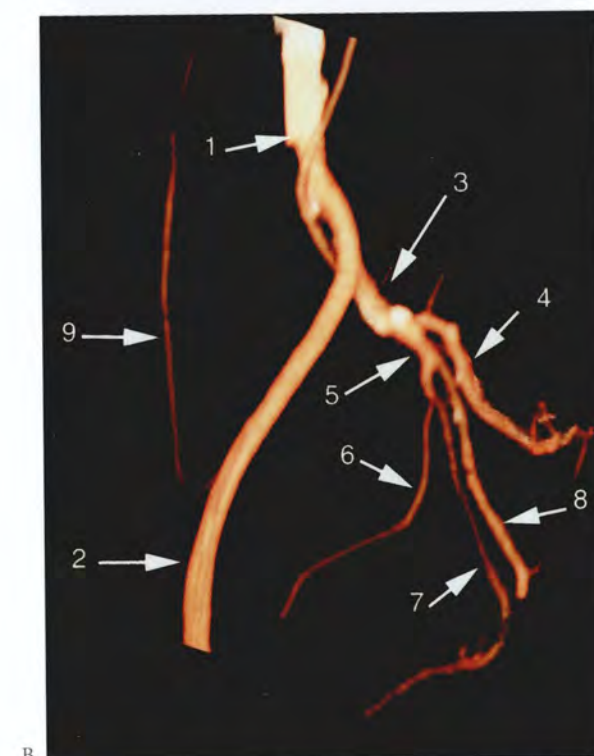
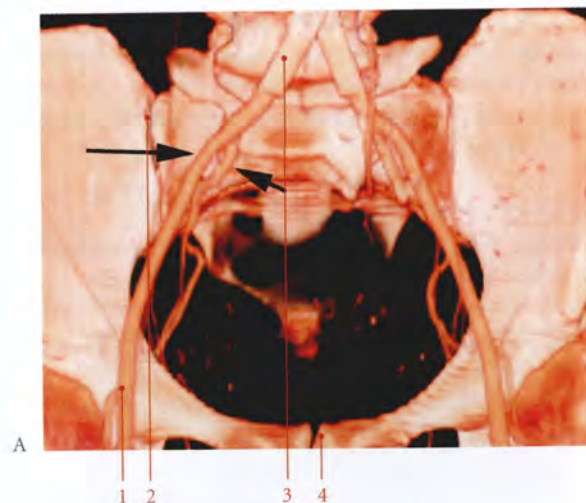


FIG. 9.5. Artères iliaques Reconstruction tridimensionnelle (3D) d'un angio-scanner (cliché Pr. X. Demondion)

- A. vaisseaux iliaques *in situ* (vue antérieure)
- B. branches de l'a. iliaque interne gauche (vue latérale)
- flèche longue : a. iliaque externe
flèche courte : a. iliaque interne
1. a. fémorale
 2. art. sacro-iliaque
 3. a. iliaque commune
 4. symphyse pubienne
 5. a. iliaque commune
 6. a. iliaque externe
 7. a. iliaque interne
 8. a. glutéale sup.
 9. a. glutéale inf.
 10. a. pudendale interne
 11. a. épigastrique inf.
 12. a. obturatrice
 13. a. vésicale sup.
 14. a. utérine
 15. a. ombilicale

- **Les variations**
L'artère obturatrice peut naître :
– du tronc postérieur (3 % des cas);
– de l'artère glutéale supérieure (11 %);
– de l'artère glutéale inférieure (9 %);
– de l'artère iliaque externe ou de l'artère pudendale interne (2 à 3 %);
– de l'artère épigastrique inférieure (27 %). Dans ce cas l'artère obturatrice longe le bord libre du ligament lacunaire.

- c) L'artère rectale moyenne³**
Elle se dirige en bas et médialement vers la face latérale du rectum, dans le ligament latéral du rectum.
- **Variations** : elle peut être double (29 % des cas), naître de l'artère pudendale interne ou de l'artère obturatrice.

- d) L'artère pudendale interne⁴ (fig. 9.9, 9.10)**
Destinée au périnée, elle est volumineuse, surtout chez l'homme, avec un calibre de 2 à 3 mm à l'origine.

- **Trajet, rapports**
– Dans le pelvis : elle descend verticalement, séparée des racines du plexus sacral par le fascia pelvien pariétal. Elle est accompagnée par ses deux volumineuses veines et traverse le foramen infrapiriforme.
– Elle sort du pelvis entre les nerfs sciatique et pudendal pour se trouver derrière l'épine ischiatique, dans la région glutéale (voir Tome 1). Elle est accompagnée médialement du nerf pudendal, du nerf rectal inférieur et des vaisseaux glutéaux inférieurs, latéralement du nerf sciatique, du nerf glutéal inférieur, du nerf du muscle obturateur interne, et du nerf du muscle carré fémoral.
– Après avoir contourné l'épine ischiatique, elle traverse la petite incisure ischiatique et pénètre dans la fosse ischio-rectale. Elle est plaquée contre le fascia du muscle obturateur interne, dans le *canal pudendal*⁵. Puis elle longe la face interne de la branche ischio-pubienne dans l'espace profond du périnée.
– Elle traverse la membrane périnéale en arrière du ligament transverse du périnée et se divise en deux branches : l'artère dorsale du pénis ou du clitoris et l'artère profonde du pénis ou du clitoris.

3. Ancien. : artère hémorroïdale moyenne.
4. Syn. : artère honteuse interne.
5. Ancien. : canal d'Alcock.

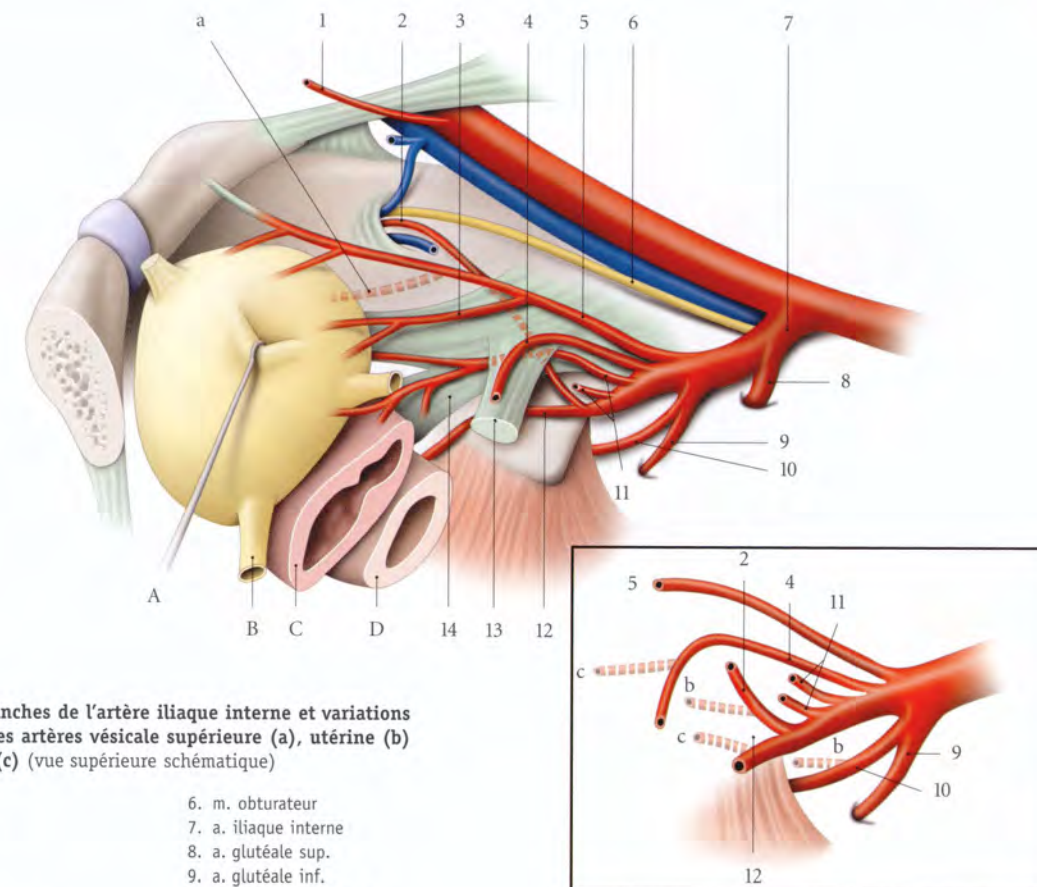


FIG. 9.6. Branches de l'artère iliaque interne et variations d'origines des artères vésicale supérieure (a), utérine (b) et vaginale (c) (vue supérieure schématisée)

- | | |
|-----------|--------------------------|
| A. vessie | 6. m. obturateur |
| B. urètre | 7. a. iliaque interne |
| C. vagin | 8. a. glutéale sup. |
| D. rectum | 9. a. glutéale inf. |
| | 10. a. pudendale interne |
| | 11. aa. vaginales |
| | 12. a. rectale inf. |
| | 13. paramètre |
| | 14. paracervix |
1. a. épigastrique inf.
 2. a. obturatrice
 3. a. vésicale sup.
 4. a. utérine
 5. a. ombilicale

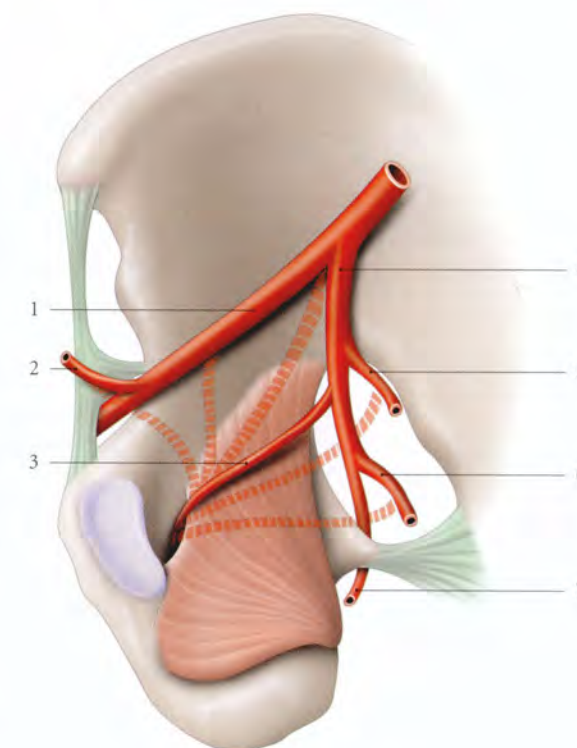


FIG. 9.7. Artère obturatrice (variations d'origine)

- | | |
|--|-------------------------|
| 1. a. iliaque externe | 4. a. iliaque interne |
| 2. a. épigastrique inf. | 5. a. glutéale sup. |
| 3. a. obturatrice (origine habituelle) | 6. a. glutéale inf. |
| | 7. a. pudendale interne |

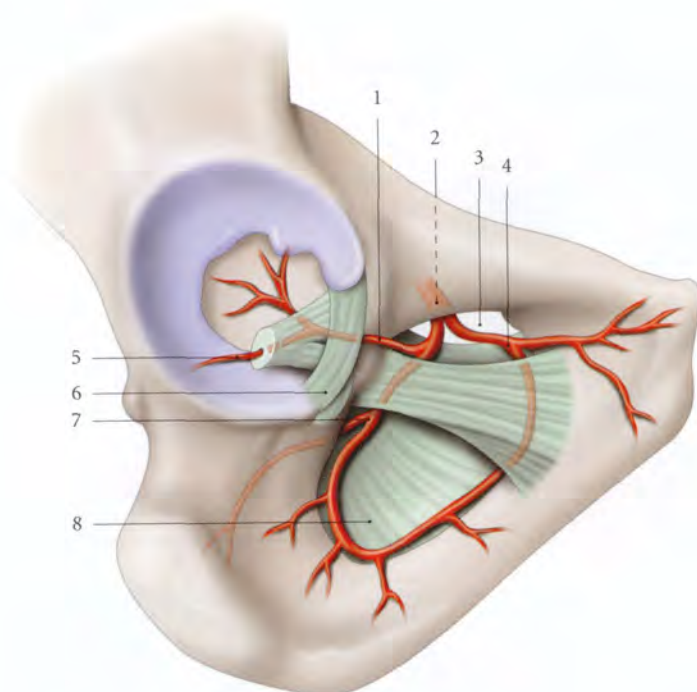


FIG. 9.8. Branches terminales de l'artère obturatrice

1. r. acétabulaire
2. a. obturatrice
3. canal du foramen obturé
4. branche ant.
5. a. du lig. de la tête fémorale
6. lig. de la tête fémorale
7. branche post.
8. membrane obturatrice

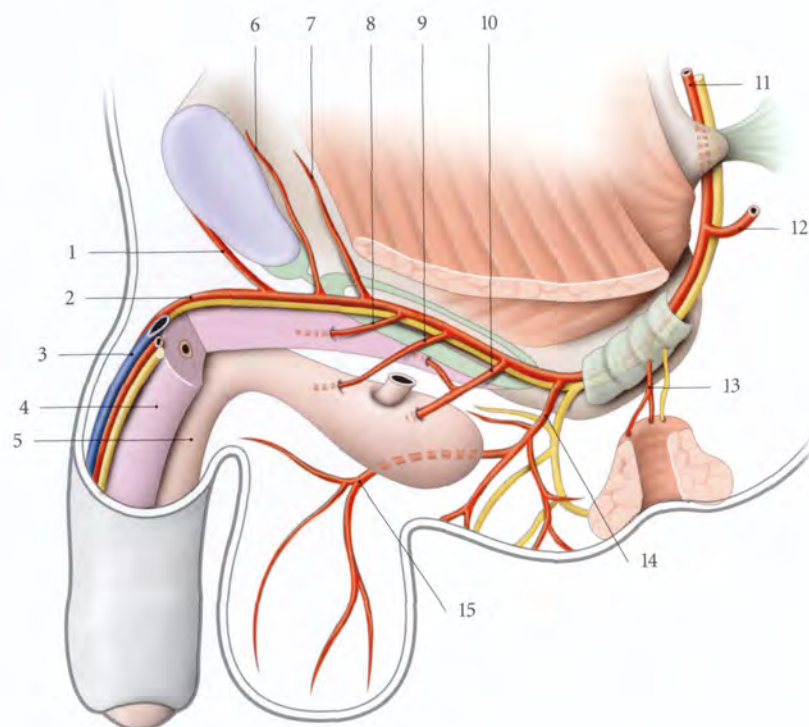


FIG. 9.9. Artère pudendale interne chez l'homme

- | | | |
|---------------------------------|--------------------------|---|
| 1. a. présymphysaire | 6. a. rétro-symphysaire | 11. a. et n. pudendaux internes |
| 2. a. et n. dorsaux du pénis | 7. a. vésicale ant. | 12. branche glutéale |
| 3. v. dorsale profonde du pénis | 8. a. profonde du pénis | 13. a. rectale inf. et n. anal (ou rectal) inf. |
| 4. corps caverneux | 9. a. urétrale | 14. a. périnéale |
| 5. corps spongieux | 10. a. du bulbe du pénis | 15. a. périnéale superficielle |

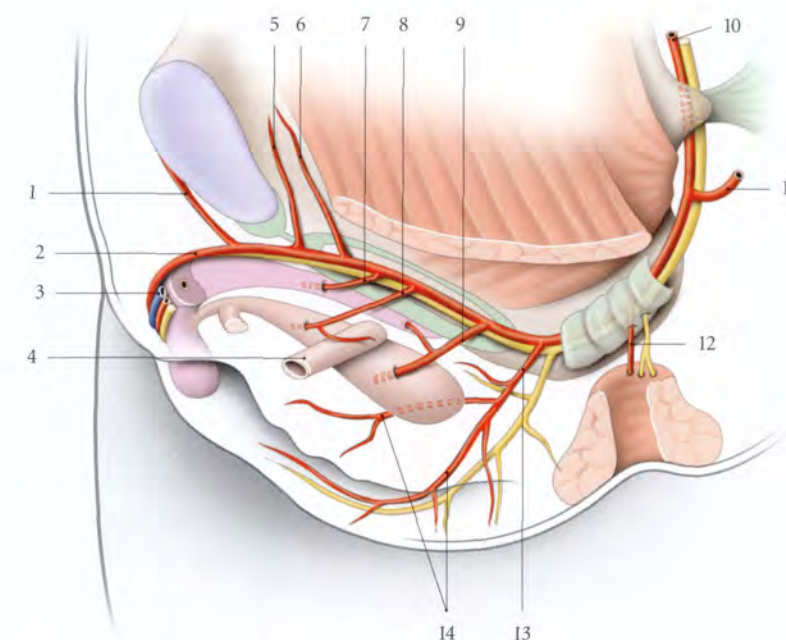


FIG. 9.10. Artère pudendale interne chez la femme

- | | | |
|------------------------------------|---------------------------------|---|
| 1. a. présymphysaire | 6. a. vésicale ant. | 11. branche glutéale |
| 2. a. et n. dorsaux du clitoris | 7. a. profonde du clitoris | 12. a. rectale inf. et n. anal (ou rectal) inf. |
| 3. v. dorsale profonde du clitoris | 8. a. urétrale | 13. a. et n. périnéaux |
| 4. urètre | 9. a. du bulbe vestibulaire | 14. aa. labiales |
| 5. a. rétro-symphysaire | 10. a. et n. pudendaux internes | |

• **Les branches collatérales.** Elles donnent :

- des branches musculaires pour les muscles éleveurs de l'anus, obturateur interne, coccygien et grand fessier. Cette branche glutéale perfore le ligament sacro-tubéral ;
- l'artère rectale inférieure : elle naît dans le canal pudendal et est destinée au canal anal ;
- l'artère périnéale : elle naît en avant de la tubérosité ischiatique, puis contourne le bord postérieur du diaphragme uro-génital. Elle se dirige en avant dans l'espace superficiel du périnée le long du bord médial du corps caverneux. Elle donne des rameaux scrotaux ou labiaux postérieurs ;
- l'artère du bulbe du pénis ou du bulbe vestibulaire. Artère de gros calibre, elle pénètre la face supérieure du bulbe. Elle irrigue le bulbe vestibulaire, la partie postérieure des corps caverneux et chez l'homme, la glande bulbo-urétrale ;
- l'artère urétrale. Elle naît en avant de la précédente et se dirige médialement pour pénétrer le bulbe en avant de l'urètre. Chez l'homme, elle longe l'urètre jusqu'au gland et irrigue l'urètre spongieux et le tissu spongieux environnant.

• **Les branches terminales**

- L'artère profonde du pénis ou du clitoris pénètre obliquement le corps caverneux au niveau de sa racine et parcourt le corps caverneux dans son centre (voir « Pénis »).
- L'artère dorsale du pénis ou du clitoris passe sous le ligament transverse du périnée, puis elle traverse le ligament suspenseur du pénis ou du clitoris pour parcourir le dos du pénis (ou du clitoris). Elle donne les branches vésicale antérieure, rétro-symphysaire, présymphysaire et cutanées.

• **Variations**

- Elle peut naître de l'artère obturatrice, chez l'homme dans 10 % des cas et chez la femme dans 3 % des cas (fig. 9.11).
- Elle peut traverser le hiatus pubien avec le nerf pudendal.

e) L'artère glutéale inférieure

Elle est destinée aux régions glutéale et fémorale postérieure.

f) L'artère du conduit déférent

Elle naît plus souvent de l'artère ombilicale (94,3 %). Elle est grêle, accompagne le conduit déférent le long

de son trajet, et donne des rameaux à la vésicule séminale et à la prostate (voir Chapitre 13).

g) L'artère vésicale inférieure

Elle descend médialement et en avant pour atteindre la base vésicale. Elle irrigue la vessie, la prostate et l'ampoule du conduit déférent. Elle peut naître d'un tronc commun avec l'artère rectale moyenne.

h) L'artère utérine

Elle est destinée à l'utérus, au fornix vaginal, à la vessie et aux annexes (voir Chapitre 14).

i) Les artères vaginales

Destinées au vagin, elles sont souvent doubles et longent en arrière l'artère utérine (voir Chapitre 14).

Variations : elles peuvent naître de l'artère utérine ou de l'artère rectale moyenne.

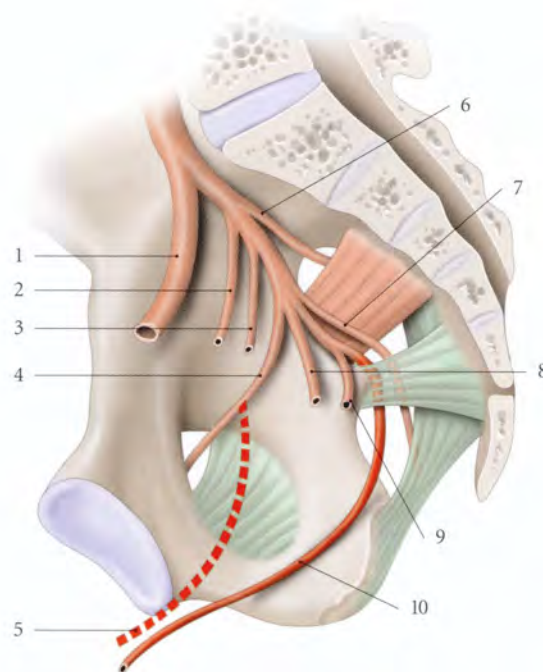


FIG. 9.11. Artère pudendale interne

- | | |
|--|-----------------------------------|
| 1. a. iliaque externe | 6. a. glutéale sup. |
| 2. a. ombilicale | 7. a. glutéale inf. |
| 3. a. utérine (ou du conduit déférent) | 8. a. vaginale (ou vésicale inf.) |
| 4. a. obturatrice | 9. a. rectale inf. |
| 5. variation d'origine de l'a. pudendale interne | 10. a. pudendale interne |

j) L'artère ilio-lombaire⁶

Elle se dirige en arrière, puis en haut latéralement. Elle passe entre la veine iliaque interne, en avant, et le tronc lombo-sacral, en arrière.

- Elle atteint la *fosse ilio-lombaire* qui est limitée :
 - en haut et latéralement, par le muscle grand psoas;
 - médialement, par le corps de la vertèbre lombaire L5;
 - et en bas, par l'aile du sacrum.
- Elle se divise en deux branches :
 - une branche lombaire ascendante qui s'anastomose avec la 5^e artère lombaire; elle donne une branche spinale et des branches musculaires;
 - et une branche iliaque transversale qui suit la crête iliaque pour s'anastomoser avec l'artère circonflexe iliaque profonde. Elle irrigue le muscle ilio-psoas et l'os iliaque.

k) Les artères sacrales latérales

Au nombre de deux, elles se dirigent médialement.

- L'artère sacrale latérale supérieure se dirige vers le premier foramen sacral pelvien et donne un rameau spinal pour ce foramen.
- L'artère sacrale latérale inférieure, plus volumineuse, descend verticalement le long des foramens sacraux pelviens. Elle donne des branches spinales pour les 2^e, 3^e et 4^e foramens sacraux pelviens.

Les artères sacrales latérales vascularisent le muscle piriforme et les méninges spinales.

- *Variations* : dans 40 % des cas, il n'existe qu'une seule artère sacrale latérale qui descend le long des foramens sacraux.

l) L'artère glutéale supérieure⁷

Elle est destinée à la région glutéale.

B | L'ARTÈRE ILIAQUE EXTERNE

Branche latérale de bifurcation de l'artère iliaque commune, l'artère iliaque externe est une artère de passage pelvienne destinée au membre inférieur et à la paroi abdominale. Elle mesure environ 10 cm de longueur et 9 mm de calibre.

1 | Trajet – Rapports

Elle naît au niveau du disque lombo-sacral et suit le bord médial du muscle grand psoas pour se terminer

6. Syn. : artère ilio-lombale.
7. Voir Tome 1.

en artère fémorale, sous le milieu du ligament inguinal (fig. 9.12, 9.13).

a) Sa face antérieure est croisée près de son origine par l'uretère et les vaisseaux ovariens chez la femme. Près

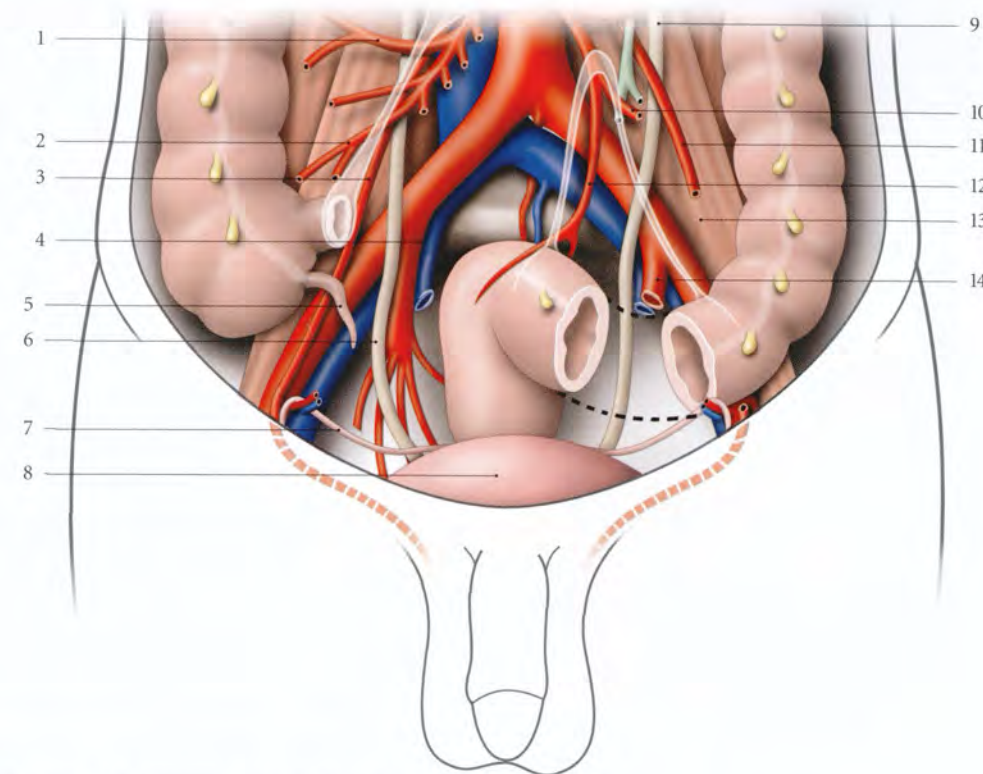


FIG. 9.12. Rapports des vaisseaux iliaques chez l'homme

En transparence : racines du mésentère et du mésosigmoïde

- | | | |
|---------------------------------------|-------------------------|--|
| 1. a. colique droite | 5. appendice vermiforme | 10. a. sigmoïdienne |
| 2. a. iléo-cæcale | 6. uretère droit | 11. a. testiculaire gauche |
| 3. a. testiculaire droite | 7. conduit déférent | 12. a. rectale sup. |
| 4. a. et v. iliaques internes droites | 8. vessie | 13. m. psoas |
| | 9. uretère gauche | 14. a. et v. iliaques internes gauches |

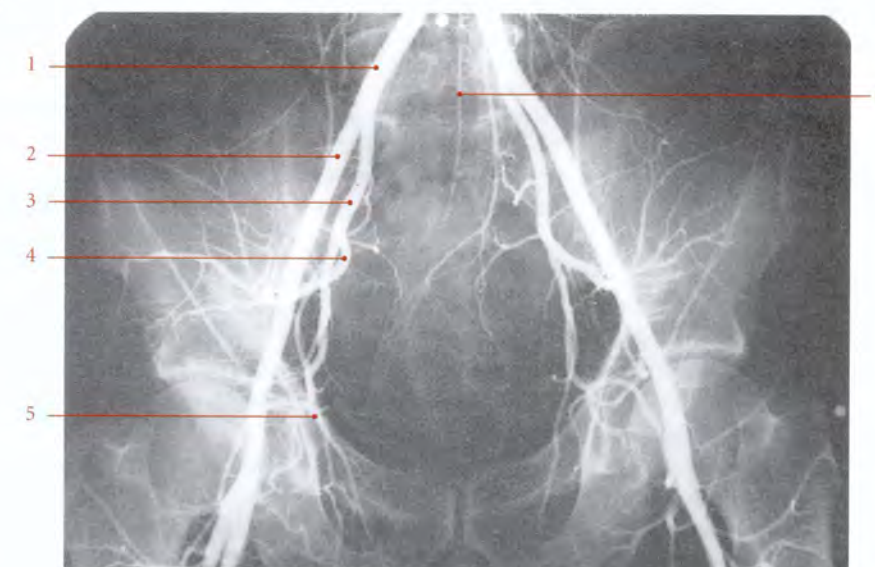

FIG. 9.13. Artères iliaques chez l'homme (angiographie de face)

- | |
|------------------------|
| 1. a. iliaque commune |
| 2. a. iliaque externe |
| 3. a. iliaque interne |
| 4. a. glutéale sup. |
| 5. a. obturatrice |
| 6. a. sacrale latérale |

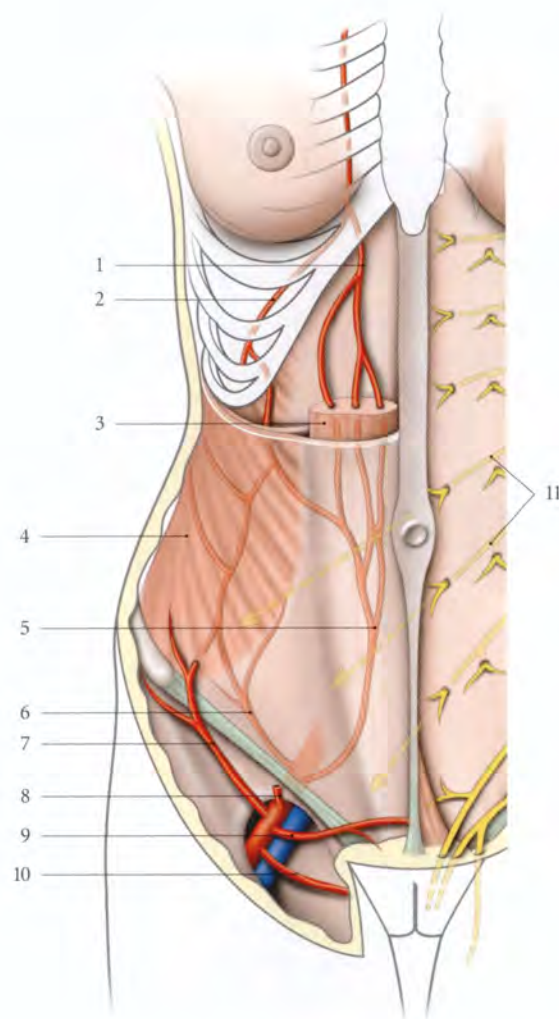


FIG. 9.14. Artères épigastriques droites

- | | |
|---|---|
| 1. a. épigastrique sup. | 8. a. épigastrique superficielle |
| 2. a. musculo-phrénique | 9. a. pudendale externe sup. |
| 3. m. droit de l'abdomen | 10. a. pudendale externe inf. |
| 4. m. oblique externe | 11. nn. de la paroi abdominale ant. (branches et direction) |
| 5. a. épigastrique inf. | |
| 6. a. circonflexe iliaque profonde | |
| 7. a. circonflexe iliaque superficielle | |

de sa terminaison, elle est croisée par le conduit déférent chez l'homme ou le ligament rond chez la femme. Elle est recouverte par le péritoine qui la sépare à droite du cæcum et de l'appendice vermiforme, et à gauche du côlon sigmoïde.

b) Sa face postérieure répond au muscle grand psoas.

c) Sa face latérale répond aux lymphonœuds iliaques externes latéraux. Sa partie terminale est longée par le nerf génito-fémoral et chez l'homme, par les vaisseaux testiculaires.

d) Sa face médiale est appliquée sur la veine iliaque externe. Ces deux vaisseaux sont contenus dans une même gaine vasculaire. Ce bord est jalonné par les lymphonœuds iliaques externes intermédiaires.

2 | Les branches collatérales

a) L'artère épigastrique inférieure (fig. 9.14)

Elle est volumineuse avec un calibre de 3 mm environ à son origine.

• Trajet, rapports

- Elle naît de la face médiale de l'artère iliaque externe, à 1 cm en arrière du ligament inguinal. Elle décrit une crosse en se dirigeant médialement puis en haut, en direction de l'ombilic, en longeant le bord médial de l'anneau inguinal profond.
- Accompagnée de ses deux veines, elle parcourt la face postérieure du muscle droit de l'abdomen en passant en avant de la ligne arquée de la gaine rectusienne. La concavité de sa crosse est croisée par le conduit déférent, chez l'homme, ou le ligament rond de l'utérus, chez la femme.
- Au niveau de l'anneau inguinal, elle entraîne une lame conjonctive, dépendance du fascia transversalis, le *ligament interfovéolaire*. Il détermine sur le péritoine pariétal qu'il soulève, le *pli ombilical latéral*, qui sépare les fosses inguinales médiale et latérale (fig. 9.15).

• Les branches terminales

Elle pénètre le muscle droit de l'abdomen et se ramifie dans la région ombilicale pour vasculariser le muscle et s'anastomoser avec l'artère épigastrique supérieure.

• Les branches collatérales. Elle donne :

- des branches musculaires et cutanés pour la paroi abdominale antérieure ;
- l'artère *crémastérique* chez l'homme ou artère du *ligament rond de l'utérus* chez la femme. Elle naît au niveau de la crosse de l'épigastrique inférieure et suit le cordon spermatique ou le ligament rond ;
- une branche suprapubienne qui s'anastomose avec son homologue et l'artère obturatrice.

b) L'artère circonflexe iliaque profonde

Elle naît immédiatement en arrière du ligament inguinal et se dirige latéralement et en haut, parallèlement au ligament inguinal. Près de l'épine iliaque antéro-

supérieure, elle traverse le muscle transverse et chemine le long de la crête iliaque entre ce dernier et le muscle oblique interne. Elle irrigue la paroi abdominale latérale et s'anastomose avec les artères lombaire et ilio-lombaire.

Elle donne, en avant de l'épine iliaque antéro-supérieure, une branche ascendante pour la paroi abdominale antérieure.

C | ARTÈRE SACRALE MÉDIANE

Elle est grêle et elle naît de la face postérieure de l'aorte, légèrement au-dessus de sa bifurcation.

1 | Trajet

Elle descend contre la face antérieure des vertèbres lombaires L4 et L5, puis celle du sacrum et du coccyx, dans l'espace présacral. Elle se termine par le *glomus coccygien*⁸.

À son origine, elle est derrière la veine iliaque commune gauche.

2 | Branches collatérales

a) L'artère lombaire ima

Elle représente la plus caudale des artères lombaires. Elle irrigue le sacrum et le muscle iliaque. Elle s'anastomose avec l'artère circonflexe iliaque profonde.

b) Les branches sacrales transversales

Au nombre de quatre, elles s'anastomosent avec les artères sacrales latérales.

c) Les branches musculaires

Elles irriguent les muscles coccygiens.

d) Les branches rectales

Elles sont destinées à la face postérieure du rectum.

D | ANATOMIE FONCTIONNELLE

La multiplicité des anastomoses artérielles et des origines artérielles explique la richesse des voies de suppléance du système artériel pelvien. Les nombreuses études anatomiques, angiographiques et cliniques ont montré le rôle primordial du système artériel pelvien comme « échangeur circulatoire » en cas d'oblitération artérielle.

1 | Les anastomoses (fig. 9.16)

Elles sont très nombreuses et peuvent être regroupées en quatre systèmes.

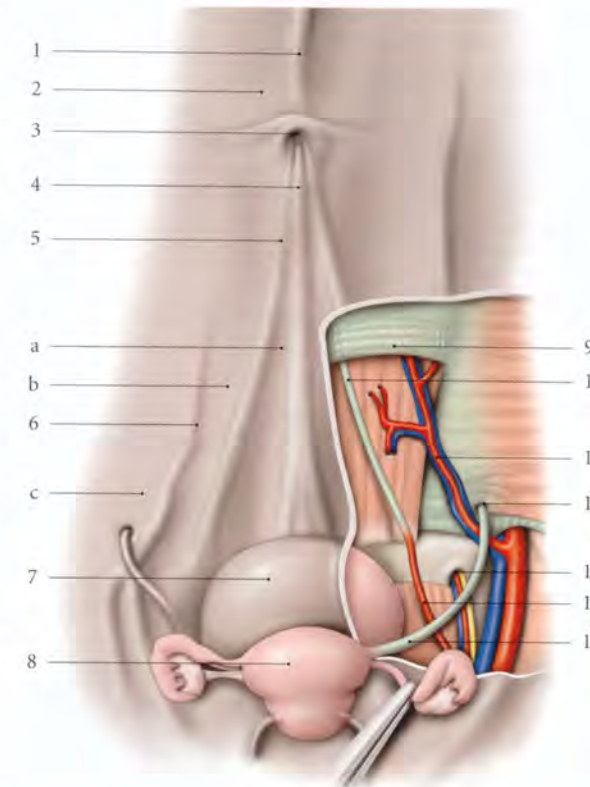


FIG. 9.15. Paroi abdominale antérieure chez la femme (vue postérieure, péritoine partiellement réséqué à droite)

- | | |
|-----------------------------|----------------------------------|
| a. fosse supravésicale | 7. vessie |
| b. fosse inguinale médiale | 8. utérus |
| c. fosse inguinale latérale | 9. ligne arquée |
| 1. pli du lig. rond du foie | 10. lig. ombilical latéral |
| 2. péritoine pariétal ant. | 11. vaisseaux épigastriques inf. |
| 3. ombilic | 12. anneau inguinal interne |
| 4. pli ombilical médian | 13. canal obturateur |
| 5. pli ombilical médial | 14. a. ombilicale |
| 6. pli ombilical latéral | 15. lig. rond de l'utérus |

a) Le système anastomotique intraviscéral

Il unit les artères vicérales droites et gauches. Il est constant et efficace, surtout au niveau de l'utérus et du vagin.

b) Le système anastomotique ilio-aortique

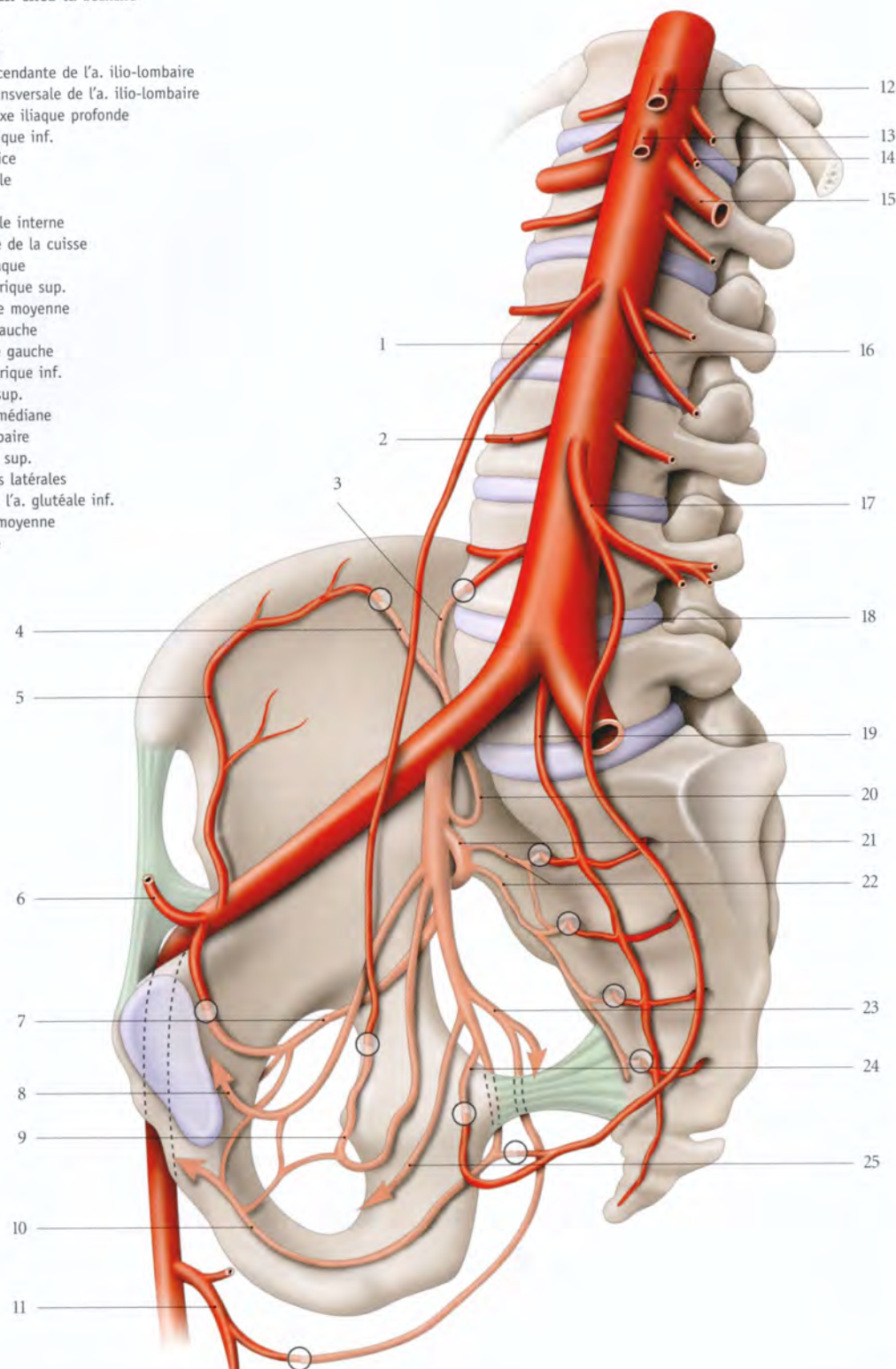
Il est constitué par les anastomoses unissant :

- les artères utérine et ovarique, chez la femme ; les artères testiculaire, crémastérique et du conduit déférent, chez l'homme ;
- les artères ilio-lombaires et les artères lombaires ;
- les artères sacrales latérales et médiane ;
- les artères rectales moyenne et supérieure.

8. Ancien. : glande de Luschka.

FIG. 9.16. Voies artérielles du suppléance du petit bassin chez la femme

1. a. ovarique
2. a. lombaire
3. branche ascendante de l'a. ilio-lombaire
4. branche transversale de l'a. ilio-lombaire
5. a. circonflexe iliaque profonde
6. a. épigastrique inf.
7. a. obturatrice
8. a. ombilicale
9. a. utérine
10. a. pudendale interne
11. a. profonde de la cuisse
12. tronc cœliaque
13. a. mésentérique sup.
14. a. surrénale moyenne
15. a. rénale gauche
16. a. ovarique gauche
17. a. mésentérique inf.
18. a. rectale sup.
19. a. sacrale médiane
20. a. ilio-lombaire
21. a. glutéale sup.
22. aa. sacrales latérales
23. branche de l'a. glutéale inf.
24. a. rectale moyenne
25. a. vaginale



Soulignons que l'artère mésentérique inférieure, qui donne l'artère rectale supérieure, est la voie capitale de suppléance pour l'artère fémorale lorsque les réseaux iliaque et lombaire sont inefficaces.

Dans cette situation d'obstruction des artères iliaques communes et lombaires, le malade « marche avec son artère mésentérique inférieure ».

c) Le système anastomotique interiliaque

Il est formé par les anastomoses unissant :

- les artères ilio-lombaire et circonflexe iliaque ;
- les artères obturatrice et iliaque externe, souvent par l'intermédiaire de l'artère épigastrique inférieure.

d) Le système anastomotique ilio-fémoral

Il est constitué par les anastomoses unissant l'artère fémorale profonde aux artères glutéale et obturatrice.

2 | Les voies de suppléance (fig. 9.17)

La valeur des voies de suppléance se révèle lorsque l'artère iliaque interne est exclue. Nous distinguerons quatre types.

a) Le type 1, avec obstruction en amont de l'artère iliaque interne

L'artère iliaque interne joue le relais d'apport grâce à ses anastomoses avec les branches aortiques. Les artères mésentérique inférieure, lombaires et ovariques constituent, en particulier, les voies de suppléance.

b) Le type 2, avec obstruction en aval de l'artère iliaque interne

L'artère iliaque interne est un relais de distribution habituel par ses branches efférentes.

c) Le type 3, avec obstruction en amont et en aval de l'artère iliaque interne

L'artère iliaque interne joue le double rôle de relais d'apport et de distribution.

d) Le type 4, avec obstruction totale de l'artère iliaque interne

Seules les anastomoses des branches collatérales de l'artère iliaque interne jouent un rôle de relais d'apport et de distribution.

- La ligature d'une artère iliaque interne réduit de 48 % le flux artériel du même côté.
- La ligature des deux artères iliaques internes en cas de difficulté hémorragique chirurgicale est possible en raison des voies de suppléance. Cependant, la ligature de l'artère iliaque interne doit siéger de préférence sur sa branche terminale antérieure pour préserver, en particulier, les anastomoses entre l'artère glutéale supérieure et l'artère profonde de la cuisse.

e) **En conclusion**, l'expérience montre que les trois artères principales du pelvis sont les artères iliaques internes et mésentérique inférieure. La présence d'une seule des trois artères suffit à une vascularisation satisfaisante des viscères pelviens.

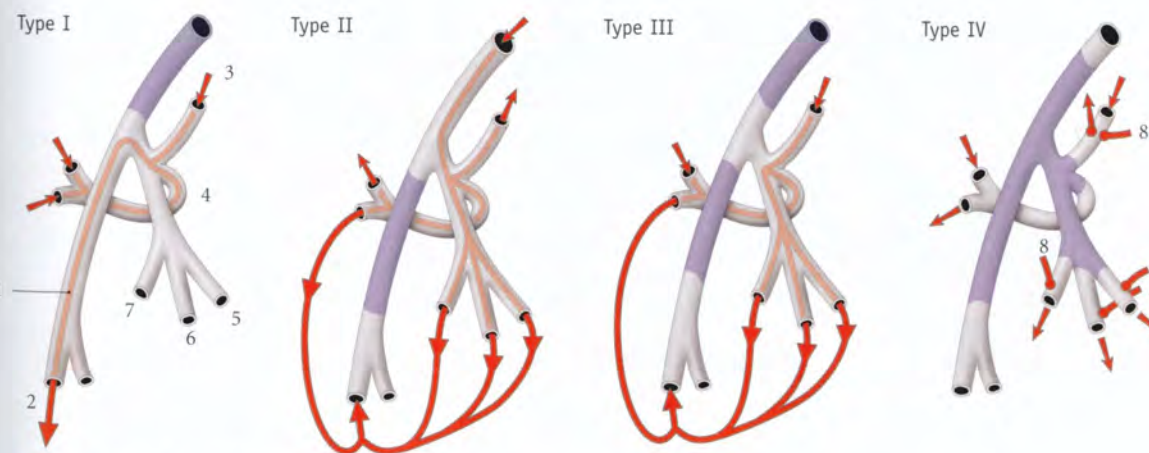


FIG. 9.17. Voies de suppléance artérielles

En violet : obstructions artérielles

1. a. iliaque externe
2. a. fémorale

3. a. ilio-lombaire
4. a. glutéale sup.
5. a. glutéale inf.

6. a. pudendale interne
7. a. obturatrice
8. anastomoses

9.2 VEINES PELVIENNES

Le réseau veineux pelvien, situé en dérivation sur le système fémoro-cave, est impliqué dans la pathologie des membres inférieurs et réciproquement. Les veines pelviennes sont drainées principalement par les veines iliaques internes et secondairement par les veines iliaques externes, iliaques communes, rectales supérieures et ovariques. Chez la femme, ce système est complexe en raison de l'existence d'un important réseau veineux génital et des modifications gravidiques (fig. 9.18).

A | PLEXUS VEINEUX PELVIENS

Les parois et les organes pelviens sont drainés, à l'origine, par des plexus veineux qui sont eux-mêmes collectés par les branches affluentes des veines iliaques internes, iliaques externes, ovariques et rectales supérieures.

Les plexus veineux pelviens sont constitués par des veines avalvulaires à parois minces.

1 | Les plexus veineux pariétaux

a) Le **plexus rétropubien** est constitué d'anastomoses unissant les veines obturatrices, iliaques externes, épigastriques superficielles et profondes du clitoris ou du pénis (fig. 9.19).

b) Le **plexus veineux sacral** est formé d'anastomoses en échelle unissant les veines sacrales médianes et latérales; la plus volumineuse étant la deuxième anastomose transversale.

2 | Les plexus veineux viscéraux

a) Les **plexus veineux vésicaux** sont situés sur les faces inféro-latérales et dans les ligaments latéraux de la vessie (fig. 9.20).

b) Les **plexus veineux prostatiques** sont situés dans les parties latérales du fascia prostatique. Ils sont en continuité avec les plexus veineux vésicaux et rectal externe.

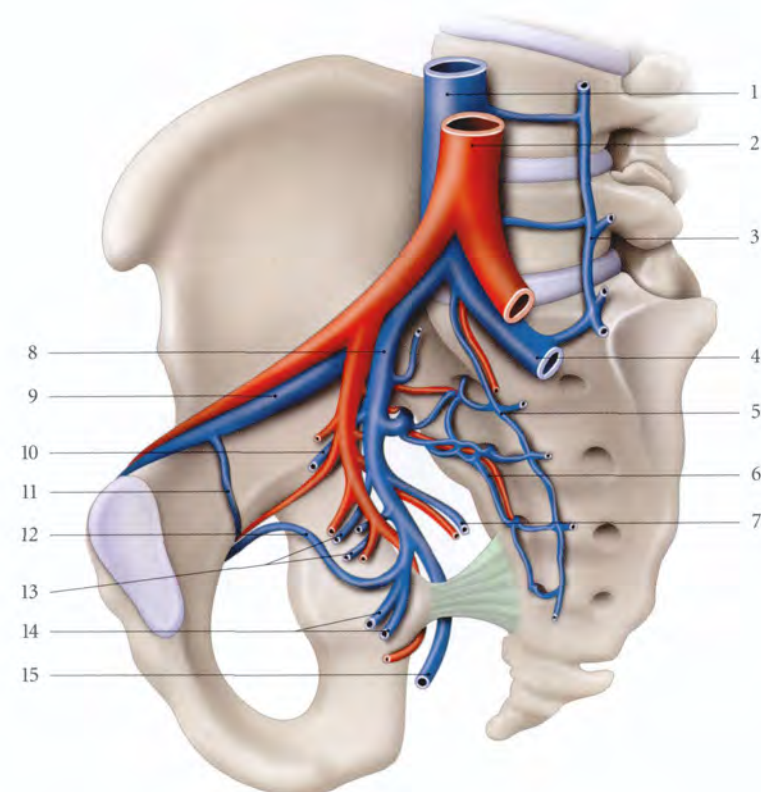


FIG. 9.18. Veine iliaque interne

1. v. cave inf.
2. aorte
3. v. lombaire ascendante gauche
4. v. iliaque commune gauche
5. v. sacrale médiane
6. v. et a. sacrales latérales
7. v. glutéale inf.
8. v. iliaque interne droite
9. v. iliaque externe droite
10. v. vésicale
11. v. obturatrice accessoire
12. v. obturatrice
13. vv. destinées aux viscères pelviens
14. vv. rectales moyennes
15. v. pudendale interne

FIG. 9.19. Plexus veineux pelviens pariétaux (vue médiale)

1. v. iliaque externe
2. v. vésicale
3. v. épigastrique inf.
4. plexus rétropubien
5. v. dorsale profonde du clitoris (ou du pénis)
6. plexus sacral
7. v. glutéale inf.
8. v. pudendale interne

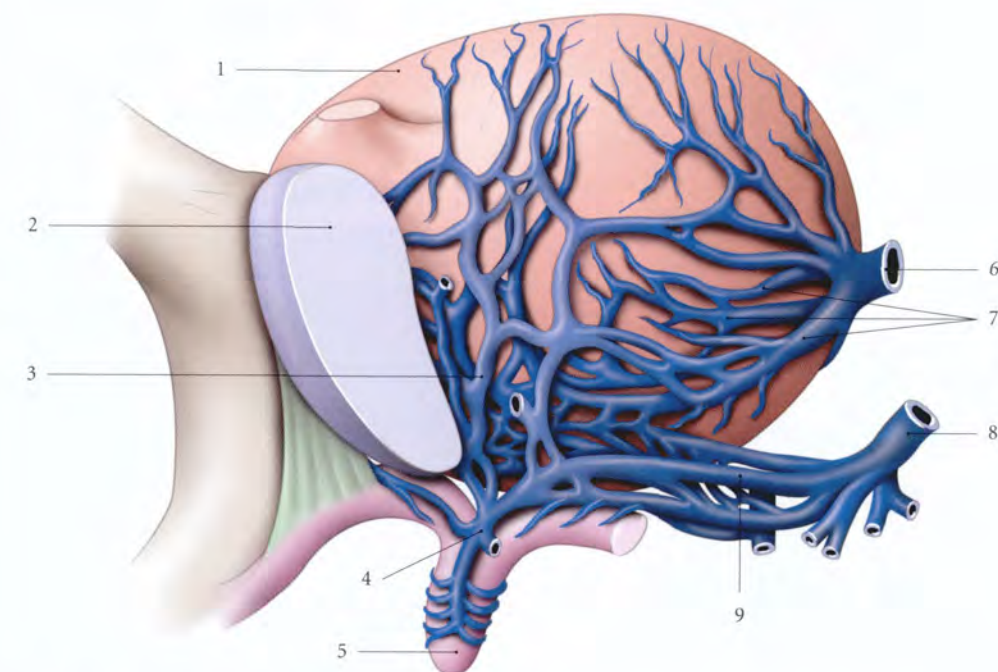
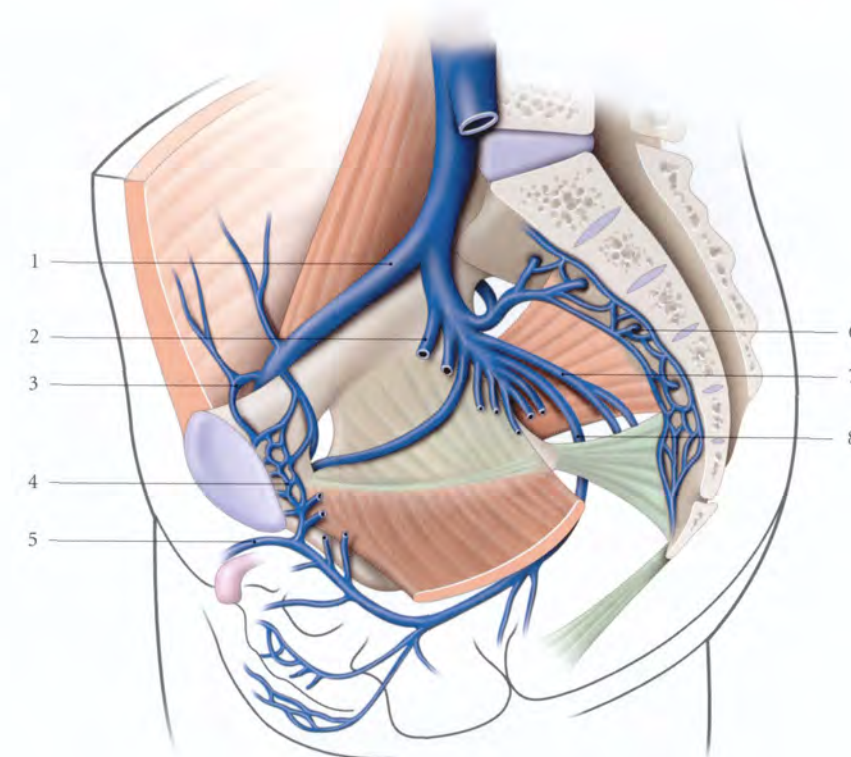


FIG. 9.20. Plexus veineux vésical (vue antéro-latérale) (d'après Farabeuf)

1. vessie
2. symphyse pubienne
3. plexus veineux rétropubien
4. v. dorsale profonde du clitoris (ou du pénis)
5. clitoris
6. v. vésicale
7. branches d'une v. vésicale
8. v. pudendale interne
9. branches d'une v. pudendale interne

c) **Les plexus veineux utérins** sont situés dans les mésomètres et les paramètres. Ils communiquent largement avec les plexus veineux vaginaux, pampiniformes, infratubaires, vésicaux et rectal externe.

d) **Les plexus veineux vaginaux** sont situés contre les parois latérales du vagin et dans les paracervix.

e) **Le plexus rectal externe**, situé entre la musculuse et le fascia rectal, collecte le plexus rectal interne situé sous l'épithélium du rectum et du canal anal. Il est drainé par les veines rectales supérieures, moyennes et supérieures (voir « Rectum »).

B | VEINE ILIAQUE INTERNE

La veine iliaque interne est une veine avalvulée qui mesure environ 4 à 5 cm de longueur et 12 à 15 mm de calibre.

1 | Trajet, rapports

Elle naît au niveau du bord supérieur de la grande incisure ischiatique. Elle s'unit à la veine iliaque externe, au niveau du promontoire, pour former la veine iliaque commune.

a) **En arrière**, chaque veine iliaque interne répond au plexus sacral, au muscle piriforme, et à l'articulation sacro-iliaque.

b) **En avant**, la veine iliaque interne droite répond à l'artère homonyme, qui la sépare de l'uretère, tandis que la veine iliaque interne gauche répond à l'uretère, et latéralement, à l'artère homonyme.

2 | Les veines affluentes

Elles sont satellites des artères et drainent les plexus veineux pelviens.

a) Les branches viscérales

Elles drainent les plexus viscéraux et comprennent : les veines vésicales, rectales moyennes, utérines et vaginales (voir chaque viscère).

b) Les branches pariétales

Elles drainent les parois pelviennes et le périnée. Elles comprennent :

- les **veines glutéales** supérieures et inférieures ;
- les **veines sacrales latérales** ;
- la **veine obturatrice** qui longe le bord inférieur de l'artère obturatrice ;

- et les **veines pudendales internes** qui accompagnent l'artère pudendale interne et drainent les veines dorsales profondes du pénis ou du clitoris, les veines périnéales et rectales inférieures.

3 | Les variations (fig. 9.21, A, B, C)

a) **La veine iliaque interne** présente trois types de variation :

- **Le type unique (50 %)** avec deux variétés, *longue et courte*.
En cas de veine iliaque interne courte, les affluents forment habituellement deux troncs primaires : un tronc antérieur, viscéral et un tronc postérieur, glutéo-sacral.
- **Le type double (36 %)** peut être unilatéral, bilatéral ou double uniquement à sa terminaison.
- **Le type plexiforme (14 %)** se draine par trois à six collecteurs terminaux.

b) **La veine obturatrice**, unique dans 50 % des cas, peut être double (40 % des cas) ou triple. Elle peut se drainer dans la veine externe ou dans les branches de la veine iliaque interne.

c) **La veine rectale moyenne** est inconstante.

d) **Les veines utérines** peuvent aboutir dans la veine iliaque externe ou dans la veine iliaque commune.

C | VEINE ILIAQUE EXTERNE

Elle fait suite à la veine fémorale après le ligament inguinal et se termine en s'unissant avec la veine iliaque interne pour former la veine iliaque commune (fig. 9.22).

1 | Trajet, rapports

Elle longe le bord latéral du détroit supérieur.

L'artère iliaque externe est latérale à l'origine de la veine, puis elle tend à devenir légèrement supérieure à sa terminaison. L'artère et la veine iliaques externes sont contenues dans une gaine vasculaire qui est adhérente latéralement au fascia iliaque.

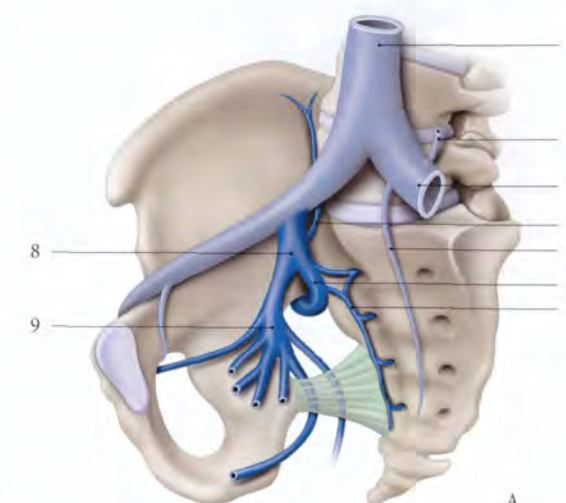
Le conduit déférent chez l'homme ou ligament rond de l'utérus surcroise la veine à son origine.

Les lymphonœuds iliaques externes médiaux et intermédiaires sont situés le long de ses bords inférieur et médial.

FIG. 9.21. Variations de la veine iliaque interne

- A. v. iliaque interne unique (50 %)
B. v. iliaque interne double (36 %)
C. v. iliaque interne plexiforme (14 %)

1. v. cave inf.
2. v. lombaire ascendante
3. v. iliaque commune
4. v. ilio-lombaire
5. v. sacrale médiane
6. tronc veineux post.
7. v. sacrale latérale
8. v. iliaque interne
9. tronc veineux ant.



2 | Les veines affluentes

a) Les veines épigastriques inférieures

Au nombre de deux, elles sont satellites de l'artère épigastrique inférieure. Elles forment un tronc unique à leur terminaison qui reçoit chez l'homme, les veines crémastériques, et chez la femme, les veines du ligament rond. Elles s'anastomosent avec les veines épigastriques supérieures, obturatrices et épigastriques superficielles.

b) Les veines circonflexes iliaques profondes

Au nombre de deux, elles sont satellites de l'artère homonyme.

c) **La veine obturatrice et la veine rétropubienne** sont des veines affluentes inconstantes.

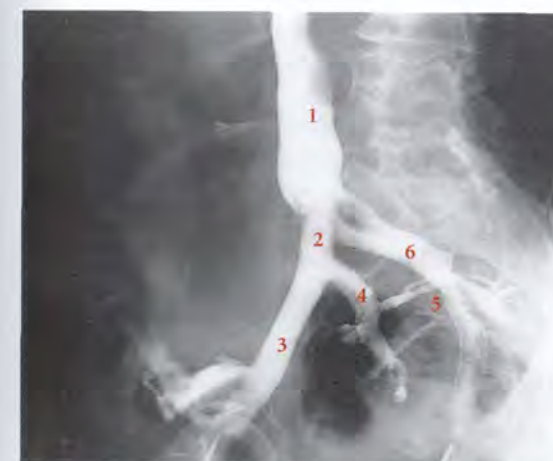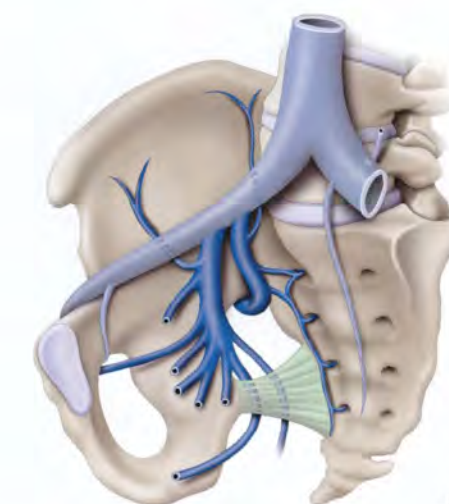
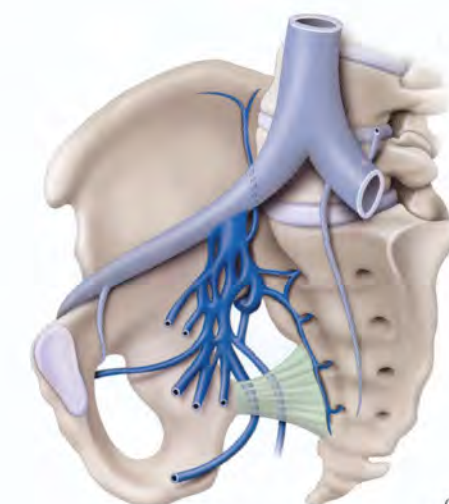


FIG. 9.22. Veines iliaques (phlébographie de profil) (cliché Dr Ph. Chartier)

1. v. cave inf.
2. v. iliaque commune droite
3. v. iliaque externe droite
4. v. iliaque interne droite
5. vv. sacrales
6. v. iliaque commune gauche



D | VEINE ILIAQUE COMMUNE

Les veines iliaques communes droite et gauche naissent de l'union des veines iliaques externe et interne, au niveau de l'articulation sacro-iliaque.

Elles se terminent en fusionnant entre elles, sur la face droite de la vertèbre lombaire L5 pour former la veine cave inférieure.

a) La veine iliaque commune droite

Plus courte et verticale, elle est située derrière l'artère homonyme à l'origine; elle devient latérale à sa terminaison. Elle répond en arrière au nerf obturateur et au

tronc lombo-sacral. Elle donne la veine lombaire ascendante droite.

b) La veine iliaque commune gauche

Située à l'origine derrière l'artère homonyme, elle se dirige obliquement à gauche, en-dessous de l'artère.

• Elle répond :

- en avant, au mésocolon sigmoïde et aux vaisseaux rectaux supérieurs;
- en arrière, à l'artère sacrale médiane, au nerf obturateur, au tronc lombo-sacral et aux lymphonœuds subaortiques.

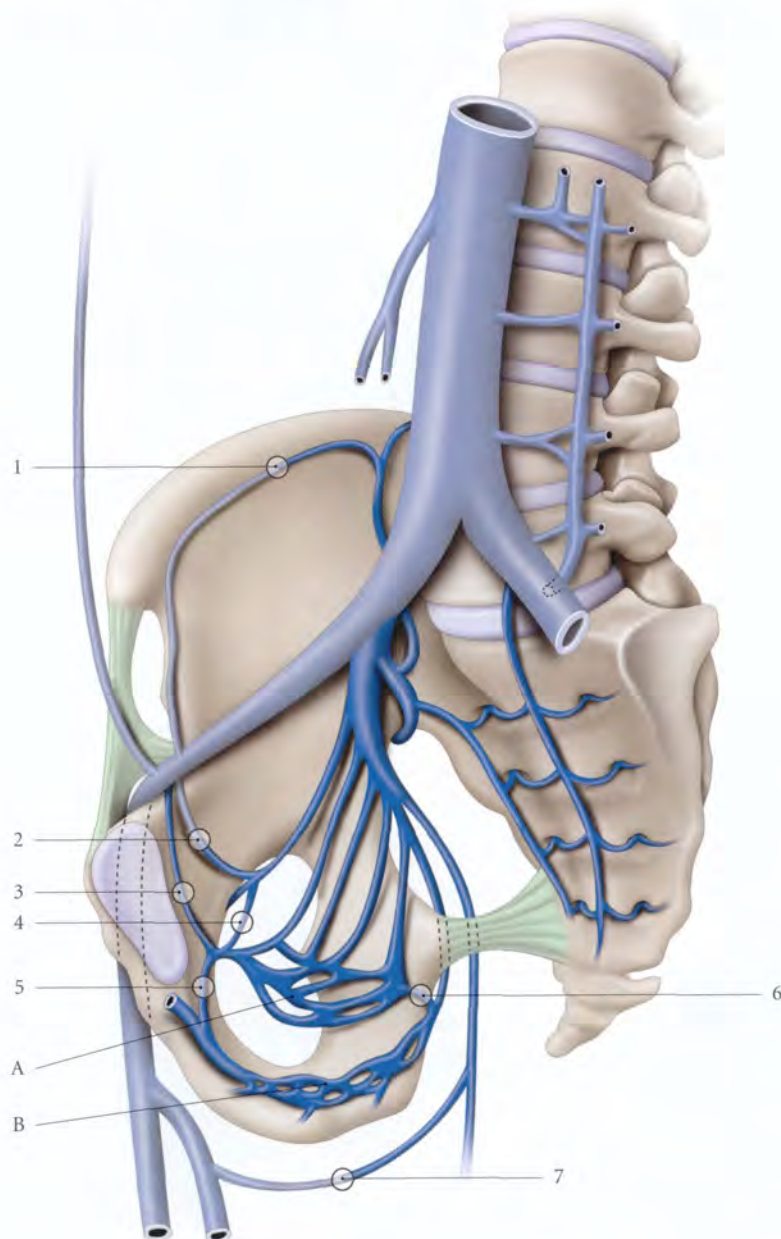


FIG. 9.23. Principales anastomoses entre les veines pelviennes (vue médiale)

- A. plexus veineux viscéral pelvien
B. plexus veineux périnéal
1. anastomose v. circonflexe iliaque profonde et v. lombaire ascendante
 2. anastomose v. iliaque externe et v. obturatrice
 3. anastomose v. iliaque externe et v. rétropubienne
 4. anastomose v. obturatrice et v. rétropubienne
 - 5 et 6. anastomose vv. pelviennes et vv. honteuses internes
 7. anastomose v. glutéale inf. et v. fémorale profonde

• Elle donne :

- la veine sacrale médiane qui s'anastomose avec les veines sacrales latérales pour former le plexus sacral;
- et la veine lombaire ascendante gauche.

E | ANATOMIE FONCTIONNELLE

La connaissance des voies de suppléance des veines pelviennes est indispensable à la compréhension de certains syndromes de la pathologie quotidienne, surtout chez la femme.

1 | Le drainage veineux habituel

a) Le rôle des anastomoses (fig. 9.23, 9.24)

La richesse des anastomoses et l'absence de valvules favorisent la circulation dans les deux sens.

- Le **plexus rétropubien** assure le trait d'union entre les réseaux pariétal, périnéal et viscéral.
- Les **anastomoses horizontales sagittales** unissent les plexus viscéraux.

Ceci explique la polakiurie et le ténésme des phlébites pelviennes.

- Les **anastomoses horizontales frontales** sont transviscérales. Les plus importantes se font à travers l'utérus.
- Les **anastomoses verticales**, importantes, unissent le système veineux pelvien :
 - aux veines des membres inférieurs, par les veines glutéales et obturatrices;
 - aux plexus vertébraux externes et internes par les veines lombaires ascendantes et les veines sacrales;
 - aux veines de la paroi abdominale, par les veines épigastriques inférieures;
 - et aux veines périnéales.

La sollicitation de cette voie peut se traduire, chez la femme, par la turgescence unilatérale d'une grande lèvre et l'œdème du clitoris qui peuvent être le signe révélateur d'une phlébite pelvienne.

b) Le rôle de la pression abdominale (fig. 9.25)

- En **décubitus dorsal**, les contraintes de la pression abdominale sont faibles. Le passage de la position couchée à la position debout montre un ralentissement circulatoire, car la pression dans le pelvis est multipliée par trois en station debout.

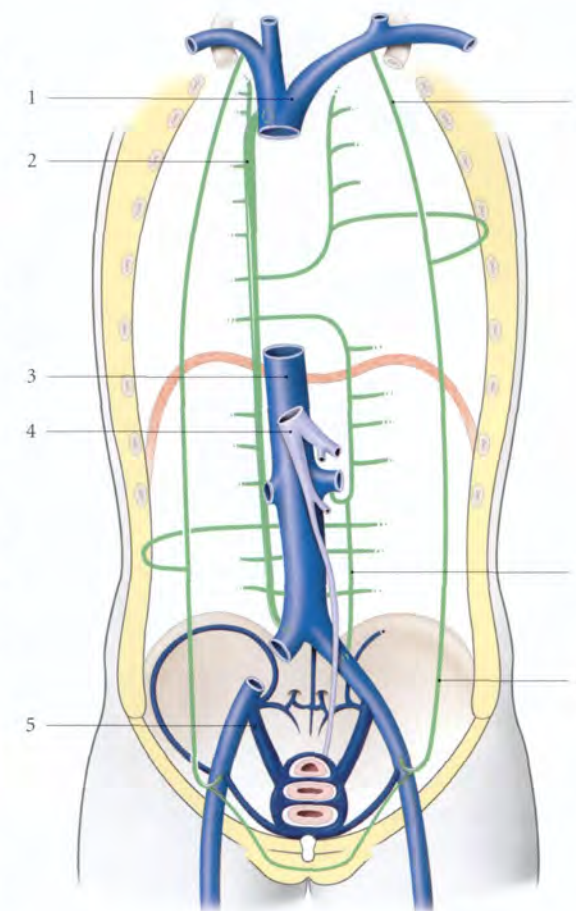


FIG. 9.24. Principales anastomoses entre les veines pelviennes et les veines des parois abdominale et thoracique

- | | |
|-----------------------|---|
| 1. v. cave sup. | 6. v. thoracique interne |
| 2. v. azygos | (devenant épigastrique sup. dans l'abdomen) |
| 3. v. cave inf. | 7. v. lombaire ascendante |
| 4. v. porte | 8. v. épigastrique inf. |
| 5. v. iliaque interne | |

- En **station debout et au cours des efforts**, la résultante des contraintes de pression abdomino-pelvienne se porte essentiellement vers la région ano-coccygienne; ces contraintes étant multipliées par 10 ou 20 selon les efforts.
- À la **marche**, à chaque pas, la pression abdomino-pelvienne augmente juste avant le contact du pied au sol (Grillner). Cette augmentation intermittente de pression abdominale et surtout pelvienne postérieure favorise l'expression de la veine cave inférieure vers l'atrium droit et le drainage des veines pelviennes crânialement et ventralement.

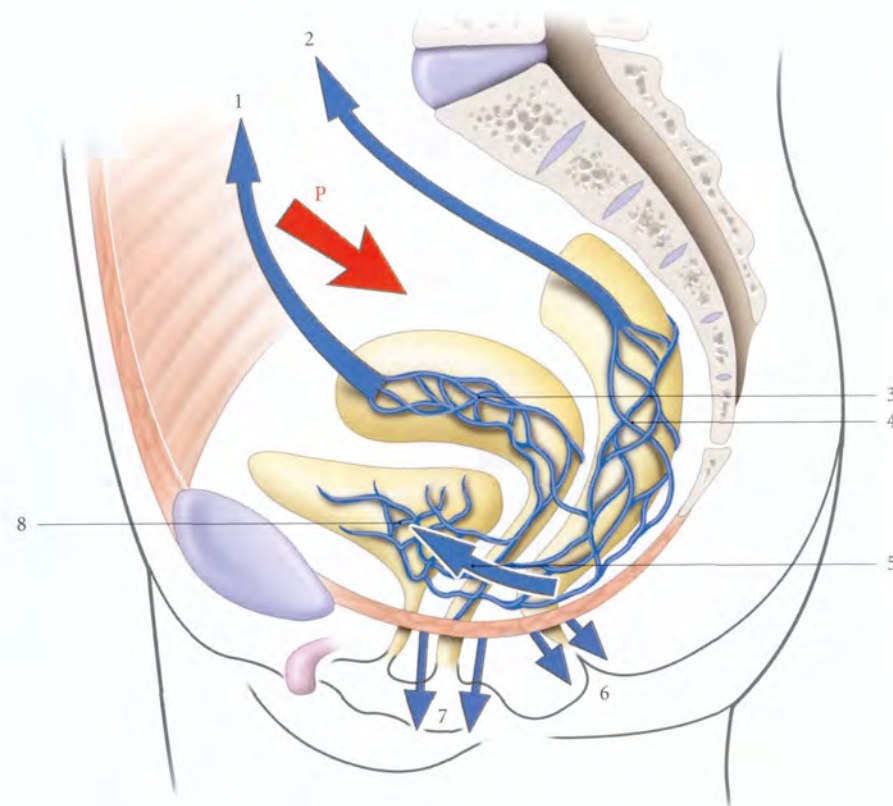


FIG. 9.25. Rôle de la pression abdominale sur les veines pelviennes

P. pression intra-abdominale d'effort

- 1. v. ovarique
- 2. v. rectale sup.
- 3. plexus utérin

- 4. plexus rectal
- 5. vers le plexus vésical
- 6. vers l'anus
- 7. vers la vulve
- 8. plexus vésical

c) Le drainage du réseau veineux viscéral (fig. 9.26)
Il se fait selon deux directions, abdominale et pelvienne.

- **Le drainage abdominal** intéresse le rectum, l'utérus et les annexes. Il emprunte les veines ovariques et rectales supérieures. La veine ovarique droite constitue la voie de drainage préférentielle dans 55 % de cas.

Elle est la plus dilatée pendant la grossesse et dans 80 % des cas, elle est le siège des thromboses (syndrome de la veine ovarique droite).

Lorsque les veines ovariques sont comprimées, le drainage devient alors caudal, par les veines utérines.

- **Le drainage pelvien** (fig. 9.27, 9.28)

Il intéresse surtout la vessie, la prostate, les glandes séminales, les conduits déférents, le vagin, l'utérus et accessoirement le rectum.

Avant d'atteindre la veine iliaque interne, les veines vésicales et génitales s'organisent selon deux courants qui accompagnent l'uretère pelvien :

- le courant veineux supra-urétérique, moins important, est formé par les veines vésicales supérieures et génitales supérieures ;
- le courant veineux infra-urétérique, plus dense, est plaqué contre le fascia pelvien pariétal. Il regroupe les veines vésicales inférieures, génitales inférieures, et les veines rectales moyennes.

Ces veines, entourées du tissu conjonctif pelvien, sont maintenues béantes par ces connexions conjonctives.

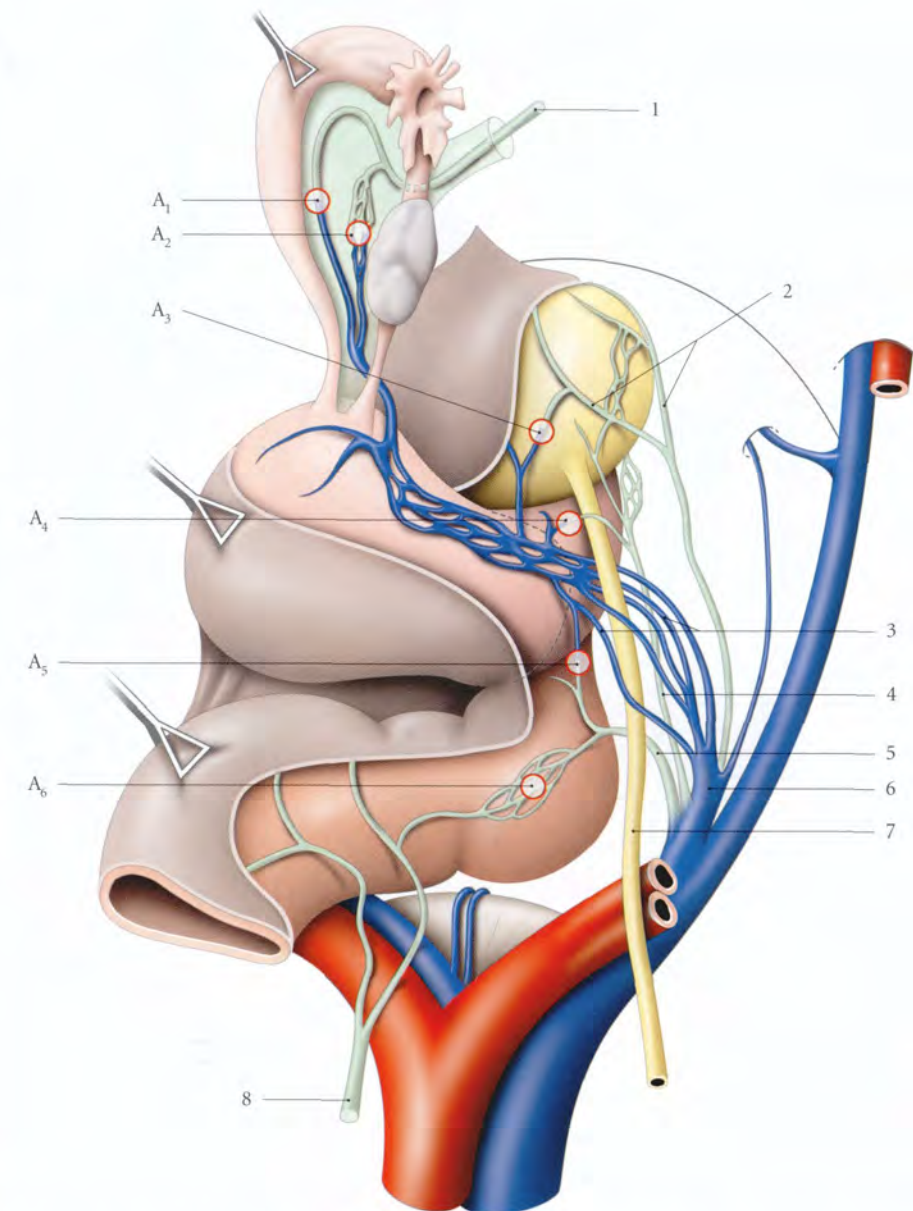


FIG. 9.26. Diagramme des principales anastomoses des veines intrapelviennes chez la femme (vue supérieure, opératoire)

- 1. v. ovarique
- 2. v. vésicale
- 3. vv. utérines
- 4. v. vaginale
- 5. v. rectale moyenne
- 6. v. iliaque interne
- 7. uretère
- 8. v. rectale sup.

- A1, A2. anastomose utéro-ovarique
- A3. anastomose vésico-utérine
- A4. anastomose utéro-vaginale
- A5. anastomose recto-vaginale
- A6. anastomose interrectale

FIG. 9.27. Drainage des veines pelviennes et principales anastomoses chez la femme

- A1. anastomose interutérine
A2. anastomose utéro-vaginale
A3. anastomose vagino-pudendale
1. courant veineux supra-urétéral
2. courant veineux infra-urétéral
3. courant pudental interne (périnéal)
4. plexus utéro-vaginal
5. plexus vulvaire

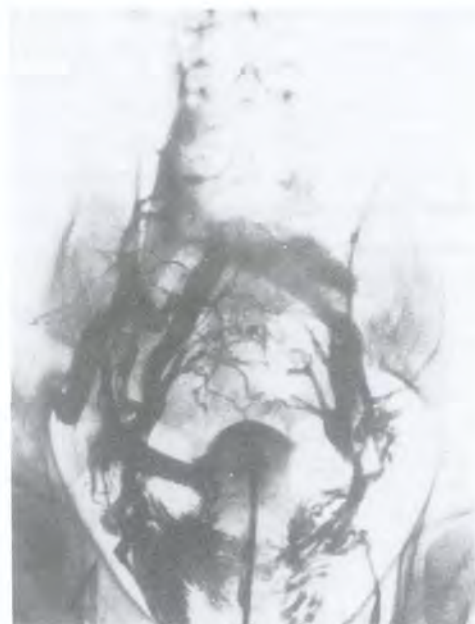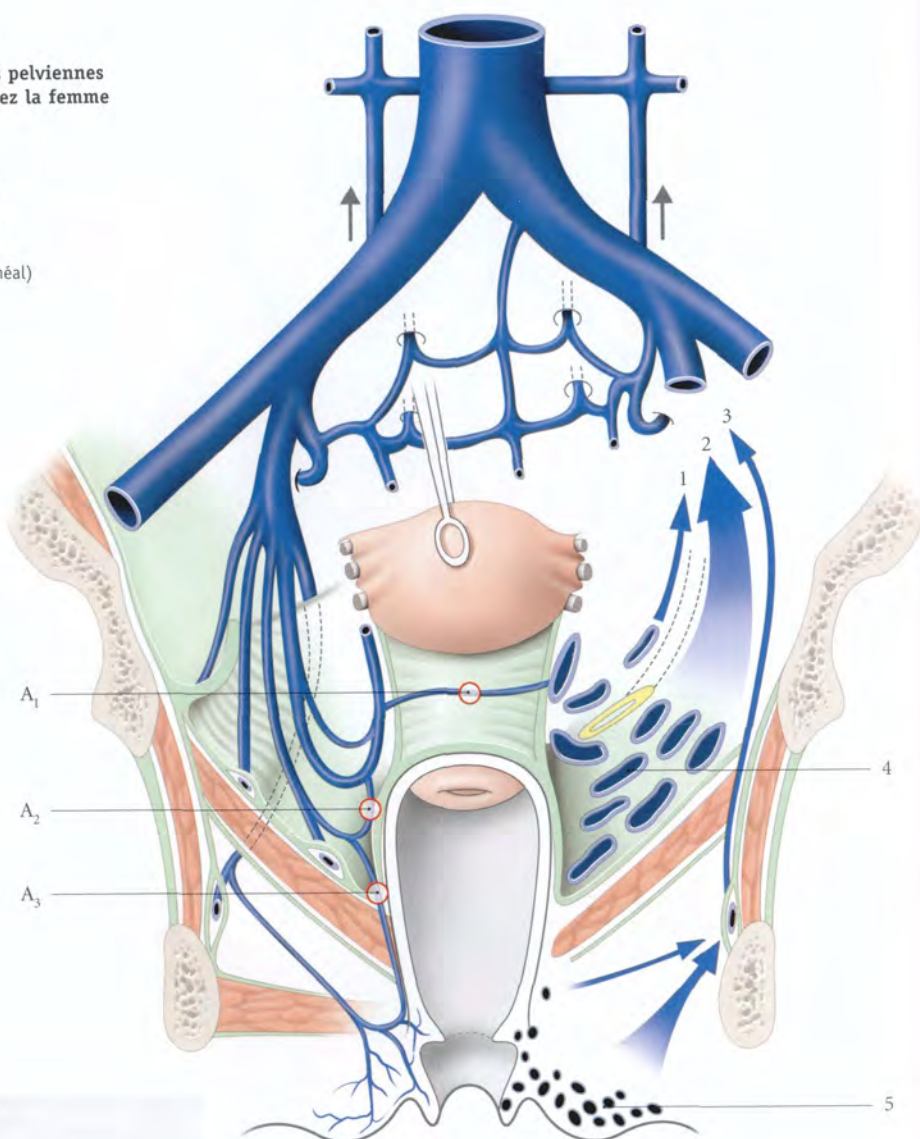


FIG. 9.28. Hystéro-phlébographie séquentielle, phase d'injection à la 6^e seconde. La circulation collatérale pelvienne est particulièrement nette à ce stade (cliché Dr A. Vermeersch)

Cette béance favorise la circulation continue dans les deux sens et les hémorragies continues lorsqu'elles sont blessées. Ces adhérences ne favorisent pas leur pédiculisation, d'où l'utilisation de clips vasculaires. Les cellulites pelviennes inflammatoires, radiques, voire néoplasiques, peuvent compromettre la physiologie des veines et favoriser les thrombophlébites.

d) Le drainage du réseau pariétal

- Le réseau droit se draine par les veines obturatrices dans la veine iliaque interne droite.

- Le réseau gauche aboutit aussi dans la veine iliaque interne droite après avoir emprunté les veines obturatrices gauches, la veine iliaque interne gauche et le plexus sacral (Guilhem). On note toujours en effet une stase du produit de contraste au niveau de la veine iliaque commune gauche (fig. 9.29).

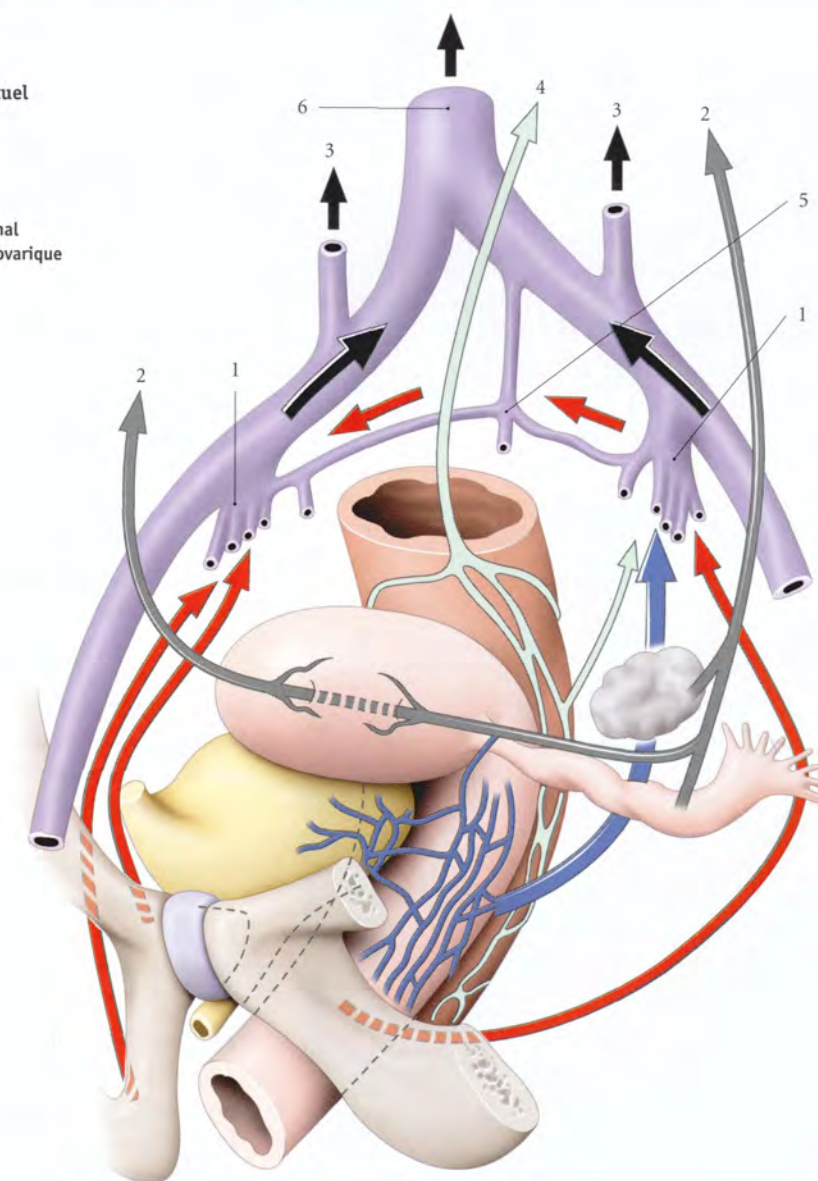
2 | Le drainage veineux occasionnel

a) Les obstacles anatomiques au drainage

En dehors des thromboses et des tumeurs, trois causes anatomiques prédominent pour engendrer la stase veineuse pelvienne.

FIG. 9.29. Drainage pelvien habituel chez la femme (schématique)

- Flèches rouges : voies principales de drainage pariétal
Flèches vertes : drainage rectal
Flèches bleues : drainage utéro-vaginal
Flèches grises : drainage utéro-tubo-ovarique
1. v. iliaque interne
2. v. ovarique
3. v. lombaire ascendante
4. v. rectale sup.
5. plexus sacral
6. v. cave inf.



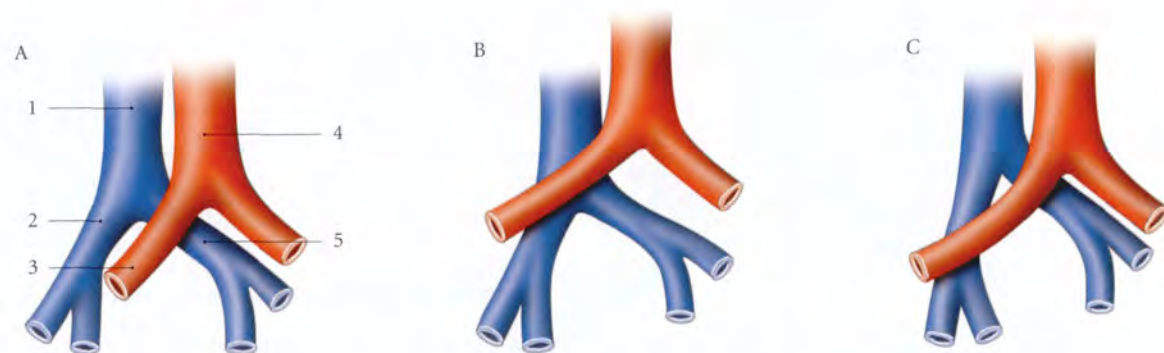


FIG. 9.30. Rapport des veines iliaques communes et de l'artère iliaque commune droite

- | | | |
|------------------|------------------------------|------------------------------|
| A. type habituel | 1. v. cave inf. | 4. aorte |
| B. type haut | 2. v. iliaque commune droite | 5. v. iliaque commune gauche |
| C. type bas | 3. a. iliaque commune droite | |

- La compression de la veine iliaque commune gauche par l'artère iliaque commune droite (syndrome de Cockett) (fig. 9.30, 9.31). Chez la femme enceinte, cette compression est souvent accentuée par la lordose lombaire gravidique, elle-même amplifiée par la station debout. Ainsi s'explique la prédominance des phlébites iliaques gauches pendant la grossesse (65 % des cas).
- La compression directe des veines pelviennes, mais surtout de la veine cave inférieure par l'utérus gravidique qui l'écrase contre le rachis (fig. 9.32). Cette contrainte est accentuée au cours du dernier trimestre de la grossesse en raison de deux phénomènes physiologiques surajoutés, l'augmentation de la lordose lombaire gravidique et la dextrotorsion de

l'utérus qui place celui-ci bien en regard de la veine cave inférieure. En station debout, la stase pelvienne aggravée entraîne une diminution du flux sanguin de retour.

Ceci serait la cause des tachycardies observées en station debout chez 2/3 des gestantes en fin de grossesse (Schneider). En décubitus dorsal, cette compression cave, accentuée par le relâchement utérin, est responsable d'un véritable état syncopal, dénommé *choc postural gravidique*.

- L'augmentation de la pression abdominale au-delà de 20 mmHg entraîne aussi une compression de la veine cave inférieure, et une dérivation du sang pelvien vers les plexus vertébraux.

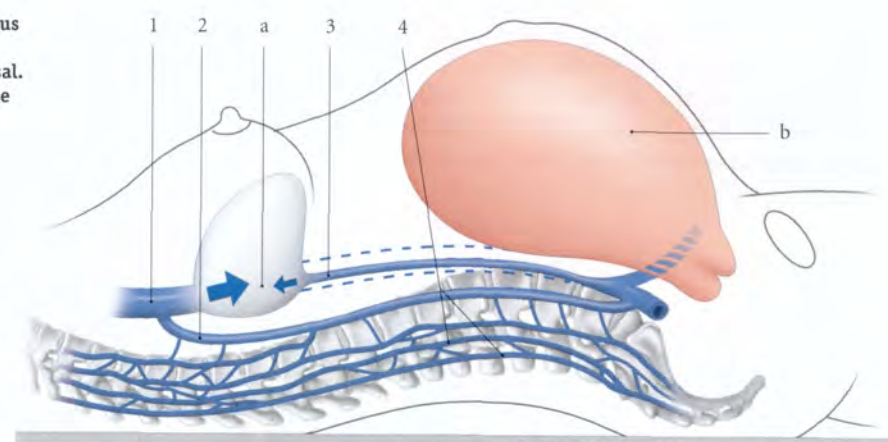
En effet, l'injection chez l'homme d'un produit de contraste dans la veine dorsale profonde du pénis opacifie la veine cave inférieure. Mais, lorsque la pression abdominale augmente, le produit injecté passe par les plexus vertébraux. De même, durant les laminectomies vertébrales en décubitus ventral, l'hémorragie des plexus vertébraux décroît considérablement avec la décompression de l'abdomen, en plaçant des coussins sous la moitié supérieure du thorax et sous les épaules (Barclay).

- La diminution de la tonicité de la paroi veineuse relève de contraintes mécaniques d'ordre hydrostatique et de causes hormonales liées aux récepteurs hormonaux situés dans leur paroi. L'augmentation du calibre veineux atteint 20 à 30 % en période prémenstruelle et plus de 50 % durant la grossesse.

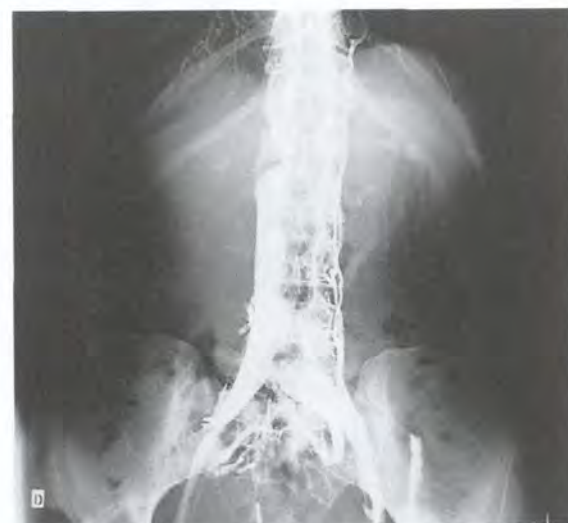

FIG. 9.31. Phlébographie iliaque (syndrome de Cockett)

FIG. 9.32. Rapports de l'utérus gravidique et de la veine cave inférieure en décubitus dorsal. Voies de suppléance veineuse



b) Les voies de suppléance

Nous distinguerons, selon le siège des obstructions veineuses, trois types.

- Le type 1, avec obstruction d'une veine iliaque externe. La veine iliaque interne contre-latérale est la plus sollicitée. Du côté de l'obstruction se développent comme voies de suppléance, les veines rétropubiennes, pudendales externes, obturatrices, circonflexes iliaques profondes et superficielles.
- Le type 2, avec obstruction d'une veine iliaque commune. Les voies de suppléance, nombreuses, sont essentiellement transversales. Elles se drainent dans la veine

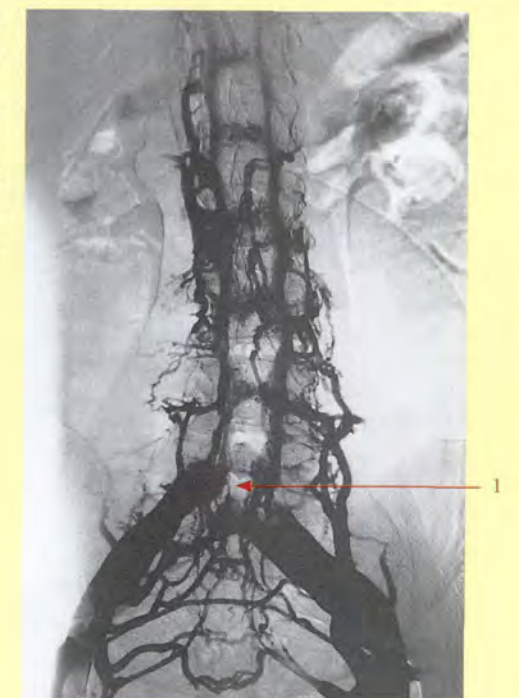
iliaque interne controlatérale, puis dans les plexus vertébraux. Les voies anastomotiques de dérivation sont principalement les veines utérines et sacrales, et accessoirement les veines vésicales, rétropubiennes et rectales.

- Le type 3, avec obstruction des deux veines iliaques communes ou de l'origine de la veine cave inférieure (fig. 9.33). Les voies de suppléance sont essentiellement longitudinales et comprennent les plexus vertébraux, les veines pariétales abdominales, les veines ovariennes, les veines urétériques et les veines rectales supérieures.

Le plexus vertébral doit être considéré comme la voie rapide des métastases vertébrales et pelviennes des cancers du sein (Baston) mais aussi des viscères pelviens. Les rapports de ce plexus avec les racines spinales du nerf sciatique expliquent certaines névralgies, sciatalgies, fémoralgies de compression veineuse de la femme enceinte (fig. 9.34). L'aggravation de la stase des veines pelviennes induit celles des veines périnéales, d'où l'apparition ou l'aggravation des varices vulvaires et des hémorroïdes.

FIG. 9.34. Phlébographie des plexus vertébraux (cliché Dr Ph. Chartier)

- 1. obturation de la v. cave inf. à son origine



Les plexus vertébraux qui appartiennent au système azygos constituent la voie de drainage la plus importante : ce réseau avalvulaire étendu et de faible pression peut fonctionner facilement dans les deux sens, crânial ou caudal, selon les modifications de la pres-

sion des veines caves supérieure et inférieure. Les plexus vertébraux reçoivent par ailleurs les veines pariétales du tronc et en particulier des glandes mammaires.

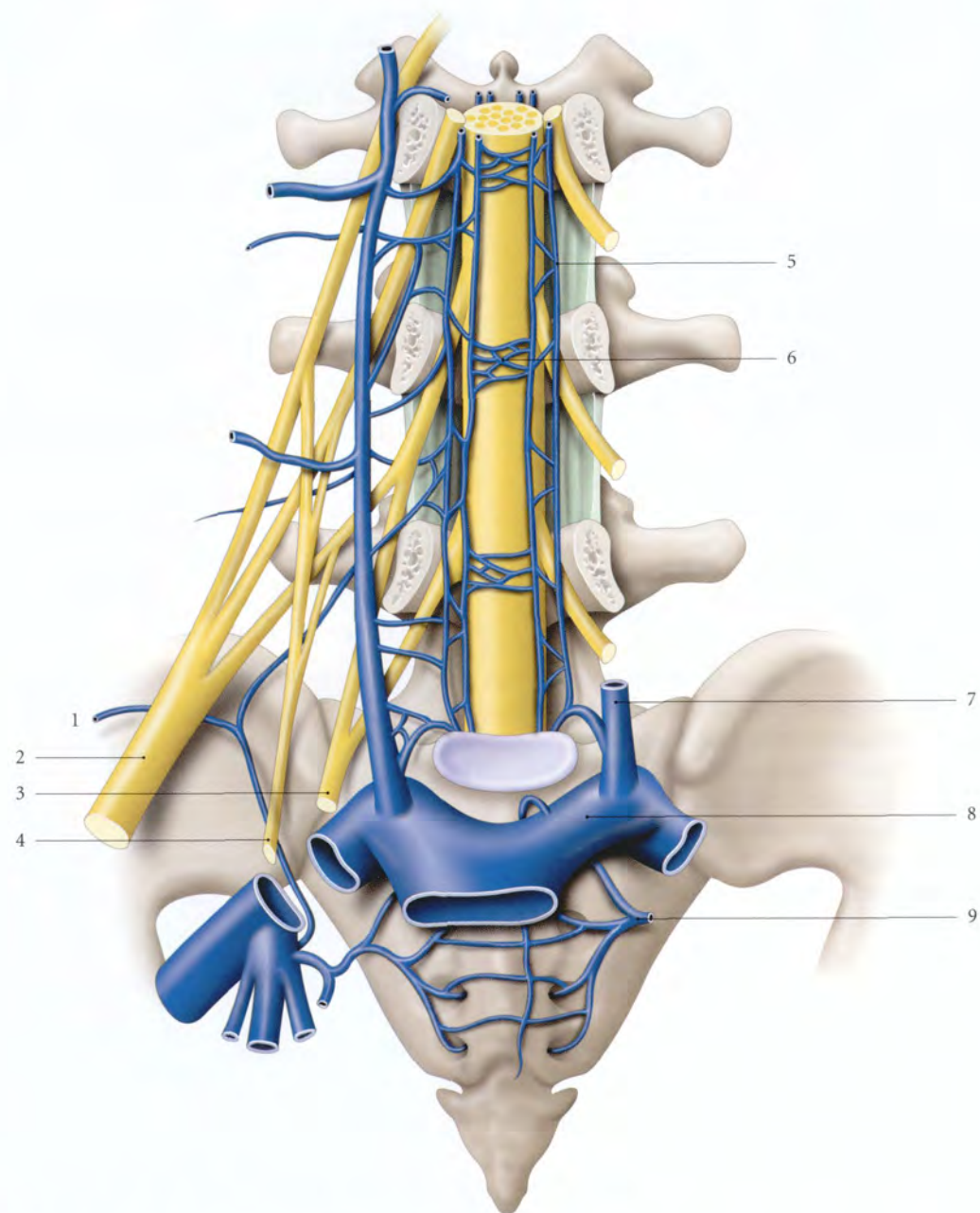


FIG. 9.33. Rapports des plexus veineux vertébraux et des nerfs spinaux lombaires

- | | | |
|------------------------------------|-----------------------------|---------------------------|
| 1. v. circonflexe iliaque profonde | 4. n. obturateur | 7. v. lombaire ascendante |
| 2. n. ischiatique (sciatique) | 5. plexus vertébral latéral | 8. v. iliaque commune |
| 3. tronc lombo-sacral | 6. plexus vertébral ant. | 9. v. sacrale |

9.3 LYMPHOCENTRES PELVIENS

Les lymphocentres pelviens sont situés dans le tissu conjonctif sous-péritonéal pelvien, au voisinage des viscères et contre les vaisseaux iliaques, essentiellement (fig. 9.35).

Le bilan cancérologique et la lymphadénectomie pelvienne rendent indispensable la connaissance de ces lymphocentres.

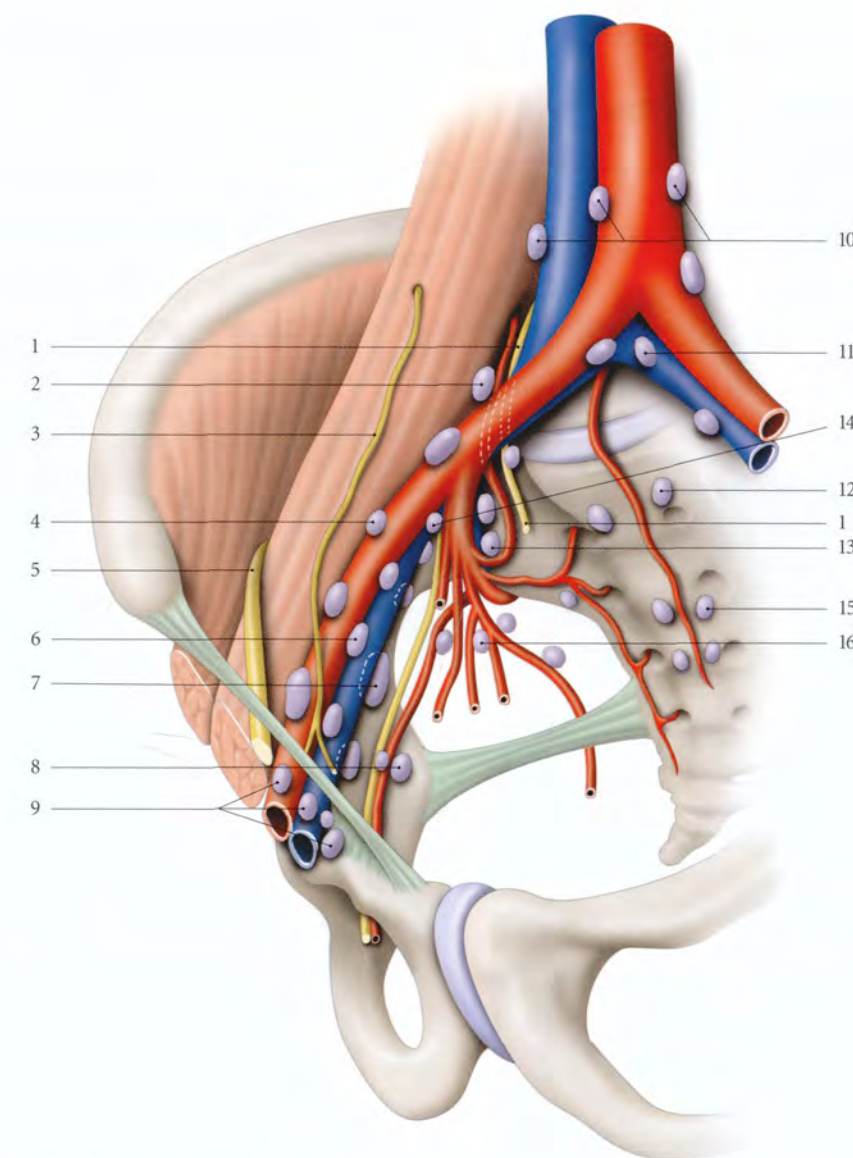


FIG. 9.35. Nœuds lymphatiques iliaques

- | | | |
|---|---|-------------------------|
| 1. a. lombaire ascendante et tronc lombo-sacral | 6. nœuds iliaques externes intermédiaires | 12. nœuds du promoteur |
| 2. nœud iliaque commun | 7. nœuds iliaques externes médiaux | 13. nœuds glutéaux sup. |
| 3. n. génito-fémoral | 8. a. et nœuds obturateurs internes | 14. nœuds interiliaques |
| 4. nœuds iliaques externes latéraux | 9. nœuds inguinaux profonds | 15. nœuds sacraux |
| 5. n. fémoral | 10. nœuds lombaires | 16. nœuds glutéaux inf. |
| | 11. nœuds subaortiques | |

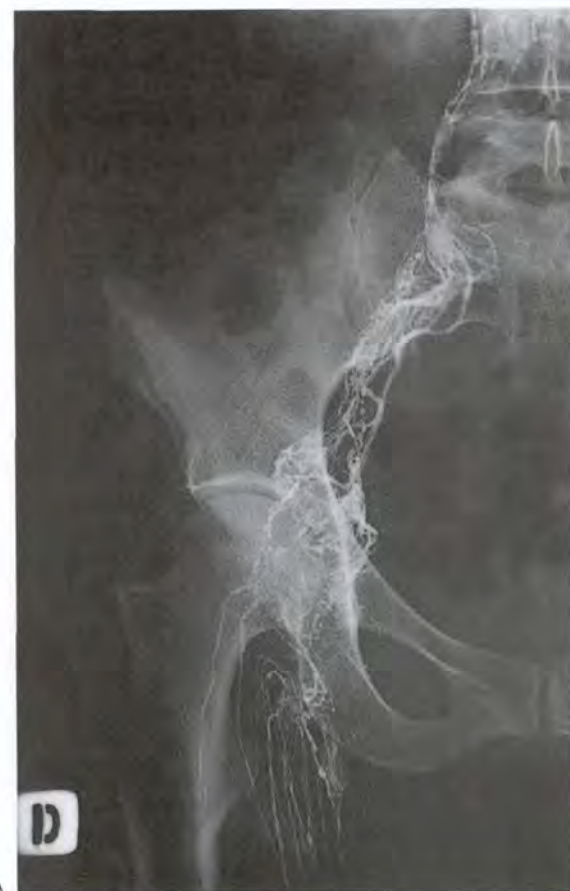A | LYMPHONŒUDS VISCÉRAUX PELVIENS

Ils sont inconstants et situés près des viscères.

- Les *nœuds vésicaux latéraux* sont situés dans les ligaments latéraux de la vessie.
- Les *nœuds paravésiculaires* se rencontrent près des glandes séminales et se groupent en nœuds prévésiculaires et postvésiculaires.
- Les *nœuds para-utérins* sont situés près de la boucle de l'artère utérine, dans le paramètre.
- Les *nœuds paravaginaux* sont localisés dans le paracervix.
- Les *nœuds pararectaux ou ano-rectaux* sont situés près des vaisseaux rectaux moyens dans les ligaments latéraux du rectum.

B | LYMPHONŒUDS ILIAQUES EXTERNES

Au nombre de huit à dix, ils sont groupés le long des vaisseaux iliaques externes. Ils comprennent trois groupes : les nœuds iliaques externes médiaux, latéraux et intermédiaires (fig. 9.36).



1 | Les lymphonœuds iliaques externes latéraux

Ils sont supra-artériels, peu nombreux (1 à 4), petits et éloignés les uns des autres. Le plus constant est le nœud lacunaire latéral situé près de la lacune vasculaire. Les autres sont inconstants, insinués entre le muscle psoas et l'artère iliaque externe.

Ils représentent des nœuds interrupteurs placés sur le trajet des vaisseaux unissant les nœuds inguinaux et iliaques communs.

Aussi leur exérèse est-elle inutile dans les lymphadenectomies pour cancer viscéral pelvien.

2 | Les lymphonœuds iliaques externes intermédiaires

Ils reposent sur la veine iliaque externe ou s'intercalent entre elle et l'artère iliaque externe. Ils sont au nombre de deux en moyenne avec un nœud lacunaire intermédiaire.

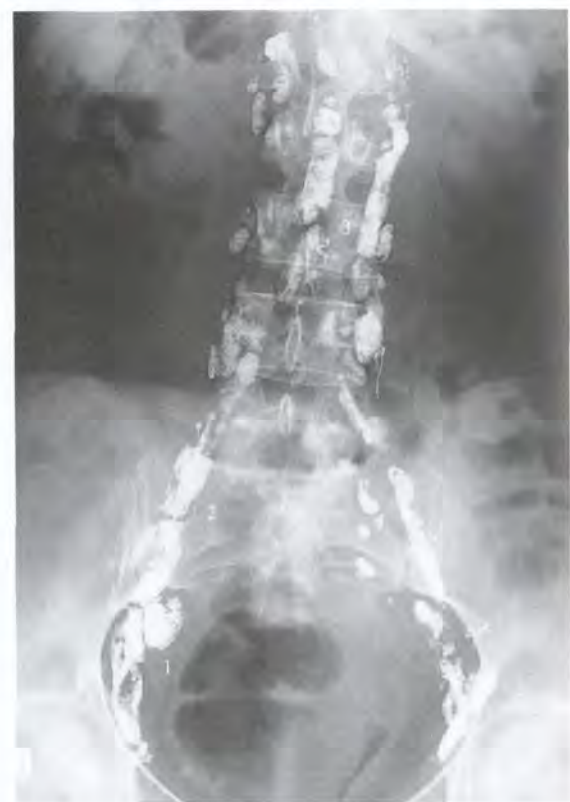

FIG. 9.36. Lymphographie pédieuse

- A. vaisseaux lymphatiques inguinaux, iliaques externes et iliaques communs droits
B. lymphonœuds iliaques externes (1), iliaques communs (2) et lombaires (3)

diaire inconstant, placé près de la lacune vasculaire. Ce sont des nœuds interrupteurs drainant les nœuds inguinaux et iliaques externes médiaux vers les nœuds iliaques communs.

3 | Les lymphonœuds iliaques externes médiaux

Ils sont constants et volumineux. Ils sont infraveineux et appliqués sur la paroi pelvienne. Le nœud lacunaire médial, situé près de la lacune vasculaire, draine le nœud inguinal profond du canal fémoral et des collecteurs vulvaires et profonds du pénis.

Ce groupe reçoit les collecteurs de la vessie, de l'uretère pelvien, de la glande séminale, du conduit déférent, de l'utérus et du vagin. Leurs vaisseaux efférents rejoignent les nœuds interiliaques et iliaques externes intermédiaires.

C | LYMPHONŒUDS OBTURATEURS

Ils sont situés contre le pédicule obturateur et le muscle obturateur interne près du canal obturateur. Ils reçoivent les collecteurs principaux de la vessie, de l'urètre, de la prostate, de la glande séminale, de l'utérus et du vagin.

Ils se drainent dans les nœuds iliaques externes médiaux et interiliaques.

Leur exérèse s'impose dans toute lymphadenectomie pour cancer génital.

D | LYMPHONŒUDS ILIAQUES INTERNES

Ils sont disposés dans les interstices des branches de l'artère iliaque interne. Ils comprennent : les nœuds glutéaux supérieurs, glutéaux inférieurs et sacraux (fig. 9.37).

Ils ne sont jamais injectés par les lymphographies pédieuses.

1 | Les lymphonœuds glutéaux

Ils reçoivent des collecteurs du rectum, des régions profondes du périnée et de la région glutéale.

a) Les *nœuds glutéaux supérieurs* sont situés entre l'artère glutéale supérieure et l'artère iliaque interne.

b) Les *nœuds glutéaux inférieurs* sont situés autour de l'origine des artères glutéales inférieure et rectale moyenne. Ils reposent sur le muscle piriforme.

2 | Les lymphonœuds sacraux

Ils sont situés le long de l'artère sacrale latérale près des 2^e et 3^e foramens sacraux pelviens. Ils drainent les collecteurs accessoires du rectum, du col utérin et du vagin.

Leur localisation près du plexus sacral explique les algies irradiées le long des nerfs ischiatiques lors de leur envahissement néoplasique.

E | LYMPHONŒUDS INTERILIAQUES

Ils sont situés au niveau de la bifurcation des vaisseaux iliaques externe et interne. Ils reçoivent les collecteurs principaux de la vessie, de la prostate, de l'utérus et du vagin.

F | LYMPHONŒUDS ILIAQUES COMMUNS

Ils drainent les nœuds iliaques externes et internes vers les nœuds lombaires, surtout latéro-aortiques.

1 | Les lymphonœuds iliaques communs latéraux (fig. 9.38)

Au nombre de un à quatre, ils sont situés à la superficie de la *fossette ilio-lombaire*⁹. Cet espace étroit est limité :

- latéralement, par le muscle grand psoas ;
- en arrière, par l'aile sacrale, médialement ;
- du côté droit, par la veine iliaque commune droite ;
- et du côté gauche, par l'artère iliaque commune gauche.

Dans le fond de la fossette, se cachent la veine lombaire ascendante, le tronc sympathique lombaire, le tronc lombo-sacral ou ses racines, l'artère et la veine ilio-lombaires.

Latéralement, contre le bord saillant du muscle grand psoas, se trouvent les nerfs obturateur et génito-fémoral.

2 | Les lymphonœuds iliaques communs intermédiaires

Ils sont situés devant les veines iliaques communes.

9. Ancien : fosse lombo-sacrée de Cunéo et Marcille.

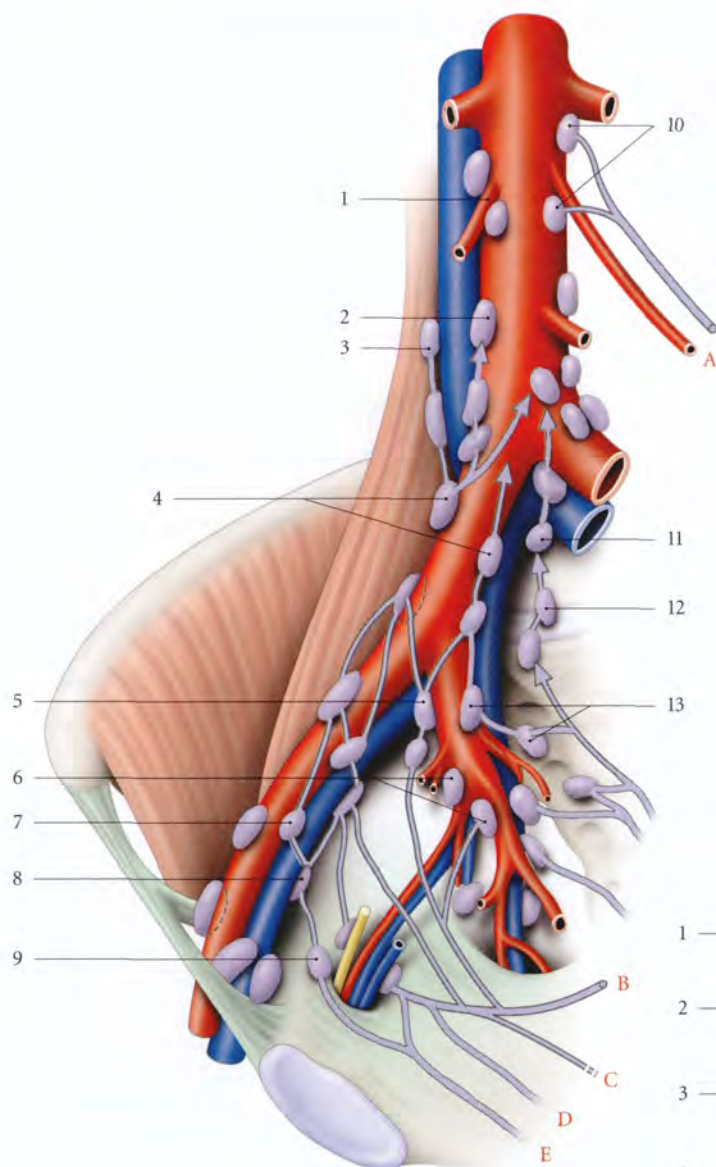


FIG. 9.37. Drainage lymphatique des viscères pelviens (vue interne droite)

- A. testicule, ovaire, trompe
- B. rectum, région glutéale
- C. utérus, trompe, rectum, glande séminale
- D. vagin, prostate, vessie
- E. vessie, urètre

- 1. a. testiculaire ou ovarique droite
- 2. nœud lombaire intermédiaire
- 3. nœud latéro-cave
- 4. nœuds iliaques communs
- 5. nœud interiliaque
- 6. nœuds glutéaux inf.
- 7. nœud iliaque externe intermédiaire
- 8. nœud iliaque externe médial
- 9. nœud obturateur
- 10. nœud latéro-aortique
- 11. nœud subaortique
- 12. nœud du promontoire
- 13. nœuds glutéaux sup.

3 | Les lymphonœuds iliaques communs médiaux

Ils sont situés contre la face médiale de l'artère iliaque commune droite et contre celle de la veine iliaque commune gauche.

4 | Les lymphonœuds du promontoire

Ils sont situés en regard du promontoire.

5 | Les lymphonœuds subaortiques

Ils sont situés contre la bifurcation de l'aorte et de la veine cave inférieure.

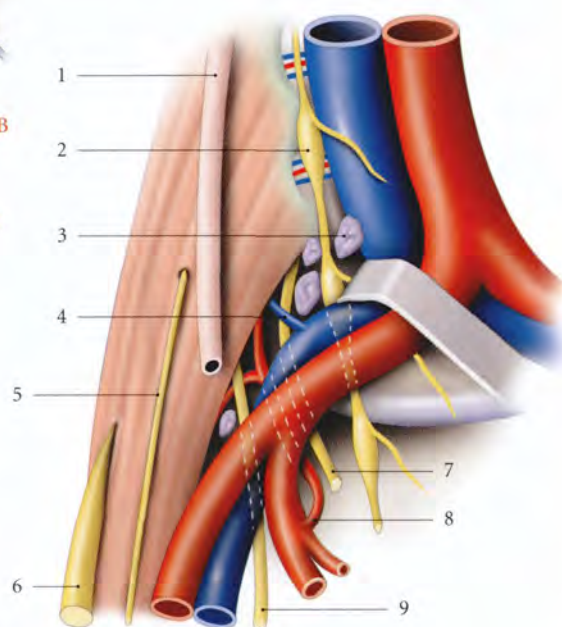


FIG. 9.38. Fosse ilio-lombaire

- 1. urètre
- 2. tronc sympathique lombaire
- 3. nœuds lymphatiques iliaques communs
- 4. v. lombaire ascendante
- 5. n. génito-fémoral
- 6. n. fémoral
- 7. tronc lombo-sacral
- 8. a. ilio-lombaire
- 9. n. obturateur

10 Nerfs pelviens et périnéaux

Les viscères pelviens et les structures périnéales sont pourvus d'une innervation riche, somatique et végétative.

Elle régule la sensibilité sensorielle sexuelle, la fonction érectile, les fonctions de réplétion et d'évacuation des viscères pelviens.

Elle assure aussi, par ses connexions encéphaliques, l'harmonisation du comportement sexuel et interfère avec les fonctions endocrines.

10.1 INNERVATION SOMATIQUE PELVIENNE

L'innervation somatique extéroceptive concerne essentiellement les structures cutanées périnéales (vulve, scrotum et peau du pénis). L'innervation somatique proprioceptive de l'environnement viscéral potentialise les réactions sensibles et sensorielles des organes pelviens.

Les nerfs somatiques proviennent du plexus lombaire, du plexus sacral et du plexus pudendal.

A | PLEXUS LOMBAIRE

Les branches du plexus lombaire¹ qui participent à l'innervation du pelvis et du périnée sont les nerfs ilio-hypogastrique, ilio-inguinal et génito-fémoral. Le nerf obturateur ne fait que traverser la cavité pelvienne vers un membre inférieur.

B | PLEXUS SACRAL

Le plexus sacral² participe à l'innervation du périnée par l'intermédiaire du *nerf cutané postérieur de la cuisse* qui donne une *branche périnéale*. Celle-ci contourne la tubérosité ischiatique pour innover le scrotum ou les grandes lèvres.

C | PLEXUS PUDENDAL (OU HONTEUX)

Le plexus pudendal, étroitement uni au plexus sacral, innerve les muscles, les téguments et les organes périnéaux, mais aussi les muscles et les viscères pelviens, à l'exception des ovaires et des testicules (fig. 10.1).

1 | Constitution – Rapports

Il est constitué de la racine antérieure du nerf sacral S4, et des neurofibres provenant des nerfs sacraux S2 et S3.

Il se termine par le nerf pudendal.

Il est situé contre la face pelvienne du plexus sacral et du muscle coccygien, près de son insertion sacrale. Il est recouvert par le fascia pelvien pariétal, qui le sépare de l'artère sacrale latérale.

2 | Les branches collatérales

a) Les nerfs splanchniques pelviens (ou nerfs érecteurs)

Au nombre de trois ou quatre, ils naissent des nerfs sacraux S2, S3 et S4. Ils rejoignent la partie postérieure du plexus hypogastrique inférieur. Ils sont constitués de neurofibres parasymphatiques provenant du noyau parasymphatique sacral, localisé à la base de la corne ventrale des myélomères S2 à S4.

b) Le nerf du muscle élévateur de l'anus

Il naît du nerf sacral S3, parfois de S4. Il se dirige en bas et en avant, passe au-dessus de l'épine ischiatique et se termine sur la face supérieure du muscle élévateur de l'anus par trois ou quatre branches.

- *Variation* : il est souvent double.

c) Le nerf du muscle coccygien

Il naît de S4 et pénètre la face interne du muscle.

- *Variations* : il peut être double et naître du nerf du muscle élévateur de l'anus.

d) Le nerf anal (ou rectal) supérieur

Il provient de la racine ventrale du nerf sacral S3, ou de S3 et S4. Il passe par le foramen infrapiriforme, puis

1. Syn. : plexus lombal (voir Tome 1).

2. Voir Tome 1.

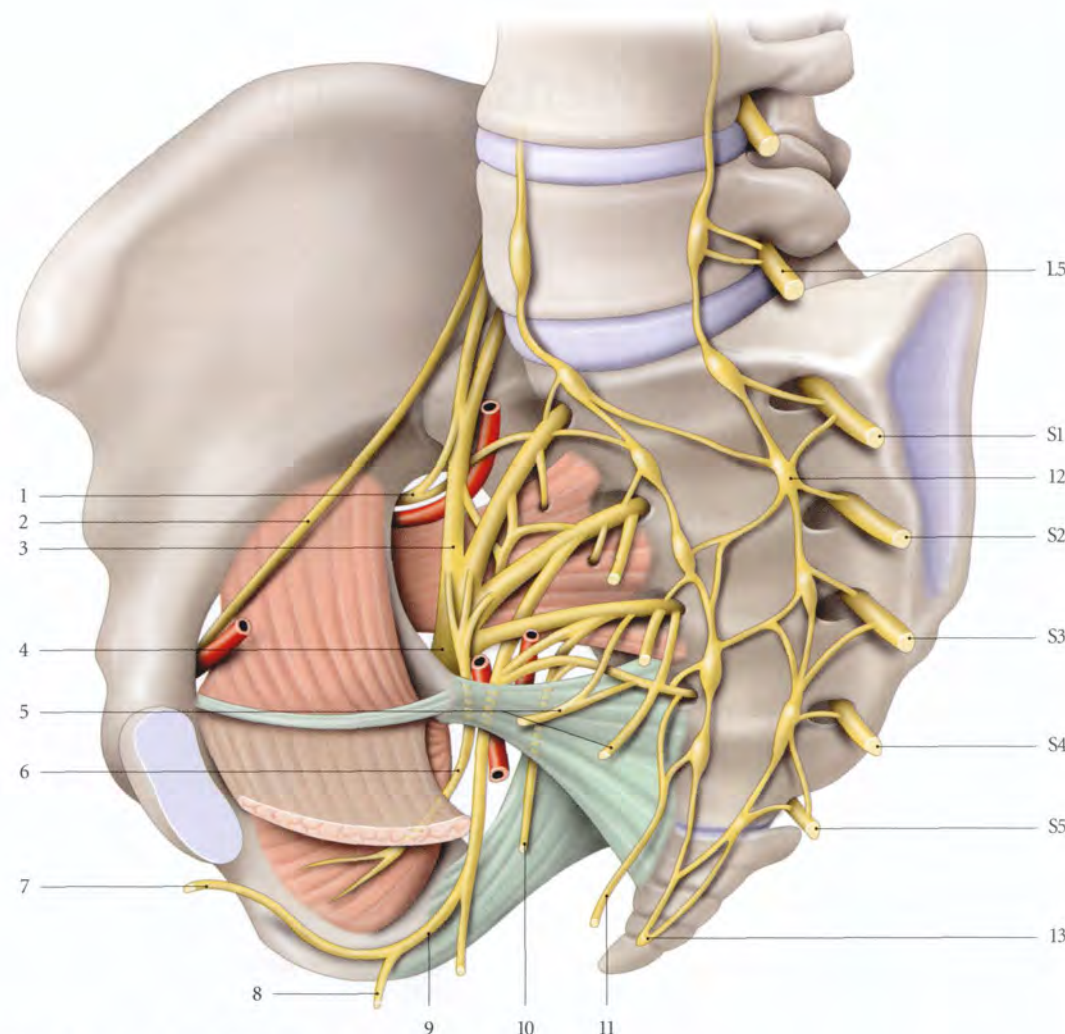


FIG. 10.1. Plexus sacral et pudendal (vue interne)

- | | | |
|----------------------------------|--------------------------------------|---|
| 1. n. glutéal sup. | 6. n. du m. obturateur interne | 11. n. anal (ou rectal) sup. accessoire |
| 2. n. obturateur | 7. n. dorsal du pénis ou du clitoris | 12. ganglion sympathique pelvien |
| 3. tronc lombo-sacral | 8. n. périnéal | 13. ganglion impair |
| 4. n. ischiatique (sciatique) | 9. n. pudendal | |
| 5. nn. du m. élévateur de l'anus | 10. n. anal (ou rectal) sup. | |

contourne en arrière l'épine ischiatique, et traverse la petite incisure ischiatique. Il pénètre la fosse ischio-rectale pour innerver le muscle sphincter externe de l'anus et la peau de la région anale.

- **Variations** : il peut être doublé par le nerf anal (ou rectal) supérieur accessoire³ qui naît de S4.

e) Le nerf perforant cutané⁴

Il naît des nerfs sacraux S3 et S4, sort du pelvis en perforant le ligament sacro-tubéral, puis passe sous le bord inférieur du muscle grand fessier, pour innerver la peau de la région glutéale médiale.

- **Variation** : il peut naître du nerf pudendal.

3 | La branche terminale : le nerf pudendal

Le nerf pudendal, nerf somatique principal du périnée, est un nerf mixte complexe qui contient des *neurofibres sympathiques*.

Il est formé de neurofibres provenant des nerfs sacraux S2, S3 et S4.

3. Ancien. : nerf sphincérien accessoire de Morestin.

4. Ancien. : nerf perforant de Schwalbe.

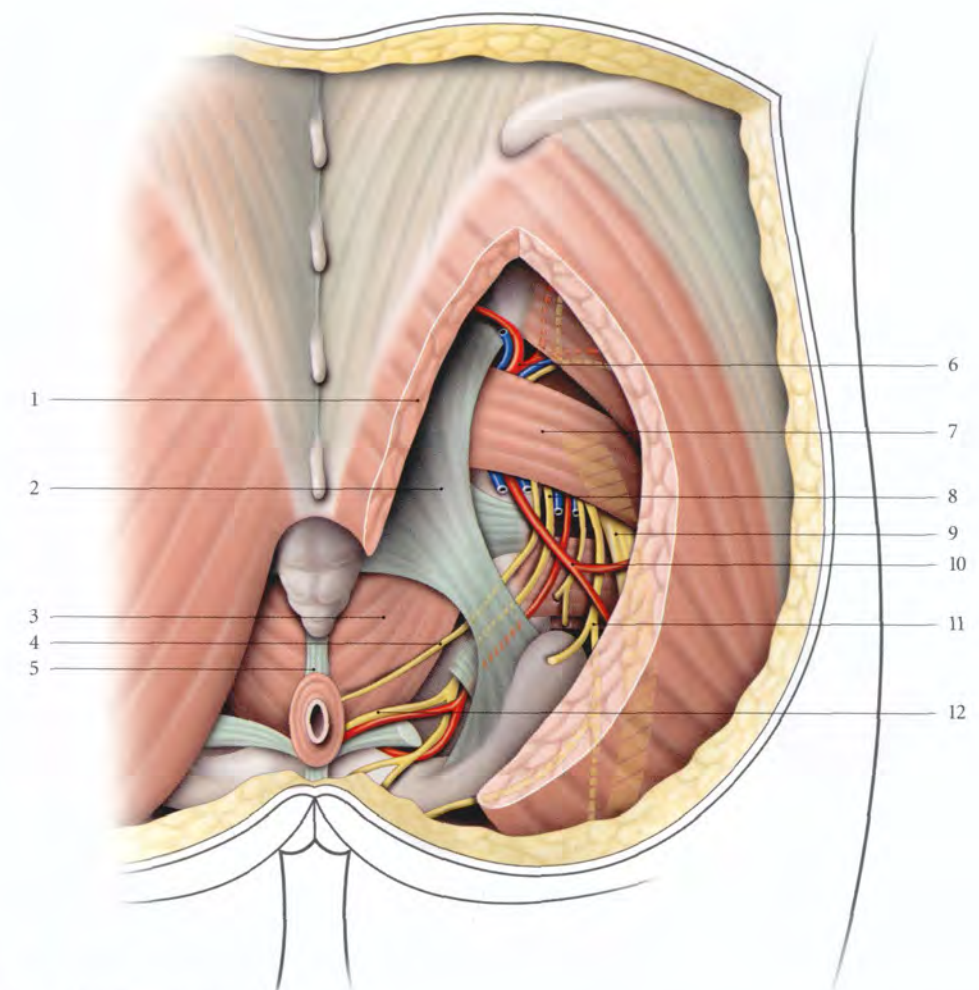


FIG. 10.2. Région glutéale profonde (vue postérieure)

- | | | | |
|-----------------------------|-------------------------------|--|----------------------------------|
| 1. m. grand fessier réséqué | 5. corps ano-coccygien | 8. n. pudendal et vaisseaux pudendaux internes | 11. n. cutané post. de la cuisse |
| 2. lig. sacro-tubéral | 6. a., v. et n. glutéaux sup. | 9. n. ischiatique (sciatique) | 12. n. anal (ou rectal) inf. |
| 3. m. élévateur de l'anus | 7. m. piriforme | 10. a. glutéale inf. | |
| 4. n. anal (ou rectal) sup. | | | |

a) Trajet – Rapports

- Né dans le pelvis, il descend en avant du muscle piriforme. Il passe dans le foramen infrapiriforme pour atteindre la région glutéale.
- Il est alors en arrière de l'épine ischiatique. Il se situe entre, médialement, le nerf rectal supérieur, et latéralement, les vaisseaux pudendaux internes qui l'accompagnent dans le périnée (fig. 10.2).
- Il traverse la petite incisure ischiatique et rejoint la fosse ischio-rectale. Il est situé dans le canal pudendal contre le fascia du muscle obturateur interne. Il longe la branche ischio-pubienne dans l'espace profond du périnée, au-dessus de l'artère pudendale interne. En franchissant la membrane périnéale, il se termine en nerf dorsal du pénis (ou du clitoris).

b) Branches collatérales

- **Le nerf anal (ou rectal) inférieur**
Le nerf anal inférieur naît dans le canal pudendal. Il traverse la fosse ischio-rectale pour innerver en avant le muscle sphincter externe de l'anus.
– **Variations** : il peut être double ou naître directement du plexus sacral. Il peut traverser le ligament sacro-épineux, dans 20 % des cas (Roberts, Taylor).
- **Le nerf périnéal (fig. 10.3)**
Il descend et se dirige en avant dans le périnée urogénital. Il se divise en deux branches, superficielle et profonde.
– La branche superficielle (scrotale postérieure chez l'homme ou labiale postérieure chez la femme) se dirige en avant avec l'artère périnéale superficielle.

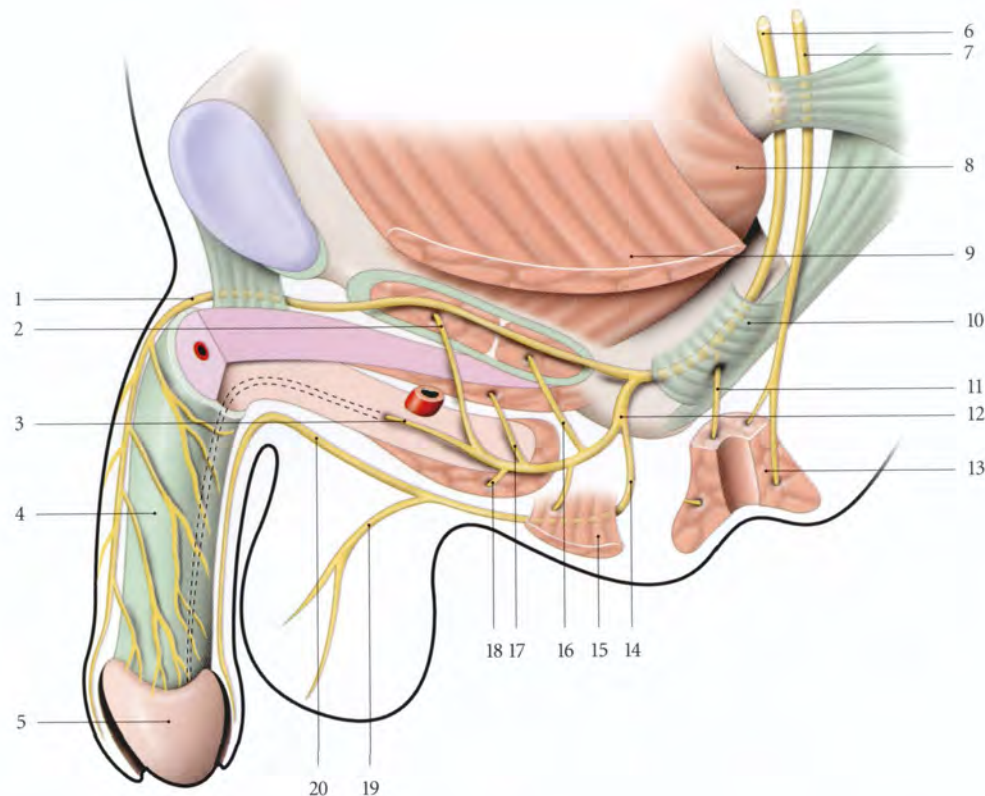


FIG. 10.3. Nerf pudendal chez l'homme (distribution schématique)

- | | | |
|--------------------------------|-------------------------------------|---------------------------------|
| 1. n. dorsal du pénis | 8. m. obturateur interne | 15. m. transverse superficiel |
| 2. n. du sphincter de l'urètre | 9. m. élévateur de l'anus sectionné | 16. n. du m. transverse profond |
| 3. n. bulbo-urétral | 10. canal pudendal | 17. n. du m. ischio-caverneux |
| 4. fascia profond du pénis | 11. n. anal (ou rectal) inf. | 18. m. bulbo-spongieux |
| 5. gland du pénis | 12. n. périnéal | 19. r. scrotal |
| 6. n. pudendal | 13. sphincter externe de l'anus | 20. r. pénien |
| 7. n. anal (ou rectal) sup. | 14. n. périnéal superficiel | |

Elle innerve le scrotum et la face inférieure de la peau du pénis (ou des grandes lèvres).

- La branche profonde passe sur le muscle transverse superficiel. Elle innerve les muscles transverses profonds du périnée, sphincter de l'urètre, ischio-caverneux et bulbo-spongieux. Elle se termine en nerf bulbo-urétral.

Chez la femme, elle innerve le bulbe vestibulaire et l'urètre.

Chez l'homme, le nerf bulbo-urétral pénètre le bulbe et longe la face inférieure du corps spongieux jusqu'à la couronne du gland. Il innerve le corps spongieux et l'urètre spongieux.

c) Branche terminale : le nerf dorsal du pénis ou du clitoris (fig. 10.4)

- Il passe au-dessus du ligament transverse du périnée et traverse le hiatus infrapubien.
- *Variations* : Il peut traverser la membrane périnéale en arrière du ligament transverse du périnée.
- Il croise la face latérale du ligament suspenseur du pénis (ou du clitoris) pour suivre le dos du pénis ou du clitoris jusqu'au gland, où il se termine. Il innerve la peau des faces latérales du pénis ; chez la femme, le prépuce et la partie supérieure des petites lèvres.
- Il donne une branche au corps caverneux.

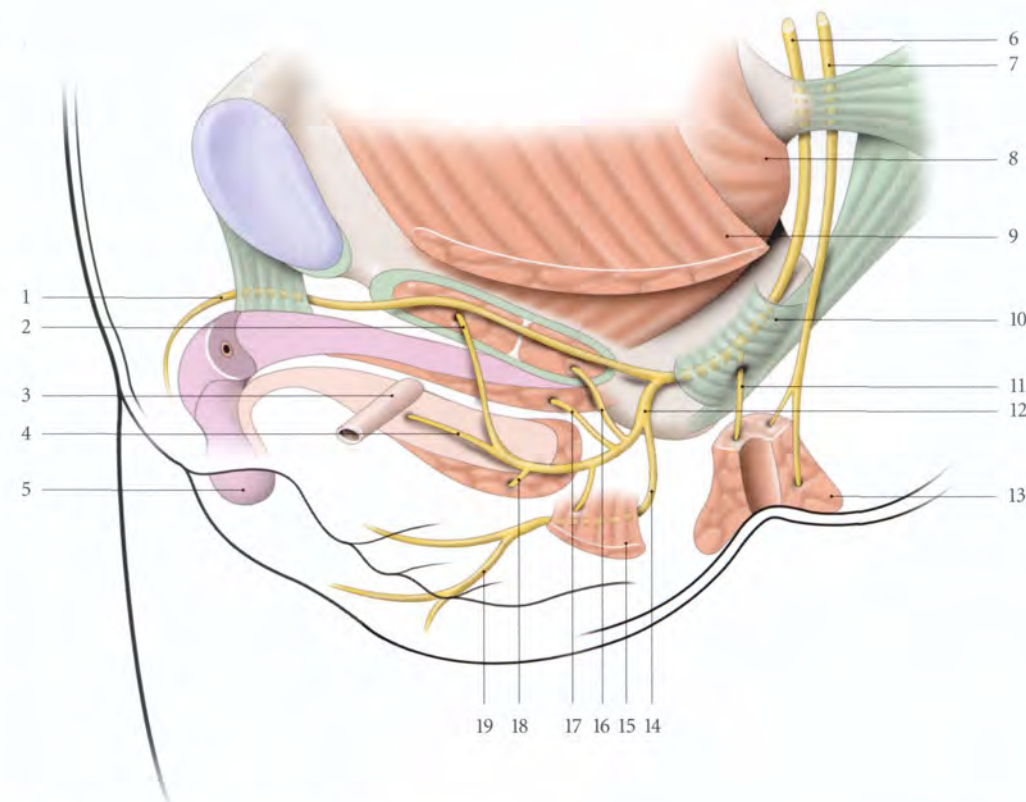


FIG. 10.4. Nerf pudendal chez la femme (distribution schématique)

- | | | | |
|--------------------------------|-------------------------------------|---------------------------------|---------------------------------|
| 1. n. dorsal du clitoris | 6. n. pudendal | 10. canal pudendal | 15. m. transverse superficiel |
| 2. n. du sphincter de l'urètre | 7. n. anal (ou rectal) sup. | 11. n. anal (ou rectal) inf. | 16. n. du m. transverse profond |
| 3. urètre sectionné | 8. m. obturateur interne | 12. n. périnéal | 17. n. du m. ischio-caverneux |
| 4. n. bulbo-urétral | 9. m. élévateur de l'anus sectionné | 13. sphincter externe de l'anus | 18. n. du m. bulbo-spongieux |
| 5. gland du clitoris | | 14. n. périnéal superficiel | 19. r. labial |

d) Son atteinte virale (zona du nerf pudendal) ou radiothérapique (irradiation pelvienne) est à l'origine de névralgie périnéale, de paresthésie et de sensation de brûlure.

Son atteinte traumatique ou chirurgicale dans le canal pudendal entraîne des névralgies périnéales caractérisées par leur exacerbation en position assise.

Au cours de l'accouchement, l'étirement simultané du nerf pudendal, des nerfs anaux et du périnée sous l'effet des contraintes de pression intrapelvienne, peut entraîner des neuropathies responsables d'incontinence fécale ou urinaire (fig. 10.5).

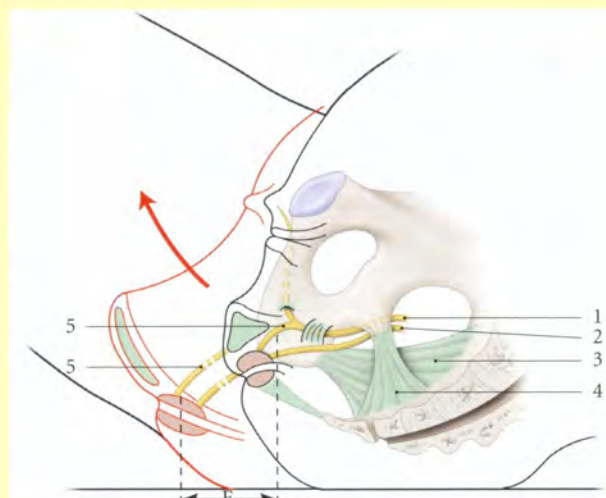


FIG. 10.5. Élongation du nerf pudendal (E) au cours de l'accouchement (en rouge)

- | | |
|-----------------------------|-----------------------------|
| 1. n. pudendal | 4. lig. sacro-épineux |
| 2. n. anal (ou rectal) sup. | 5. n. anal (ou rectal) inf. |
| 3. lig. sacro-tubéral | |

D | PLEXUS COCCYGIEN⁵

Le plexus coccygien est un plexus réduit constitué par le nerf sacré S5 et le nerf coccygien.

Le nerf sacré S5, en sortant du hiatus sacro-coccygien, reçoit une anastomose du nerf sacré S4 et du dernier ganglion sacré sympathique.

1 | Les branches collatérales

Il donne :

a) Des **rameaux** pour le plexus hypogastrique inférieur.

b) Les nerfs ano-coccygiens pour la région coccygienne

Ces nerfs, fins, traversent successivement le muscle coccygien et l'innervent, puis le corps ano-coccygien pour innervent le muscle recto-coccygien et la région coccygienne.

2 | Les lésions du plexus coccygien (traumatismes du coccyx) se traduisent par des douleurs coccygiennes (coccygodynies ou coccydynies).

5. Ancien. : plexus sacro-coccygien.

10.2 INNERVATION AUTONOME PELVIENNE

L'innervation autonome des viscères pelviens dérive essentiellement des plexus hypogastriques inférieurs, mais aussi du plexus hypogastrique supérieur, des plexus testiculaires ou ovariens et du plexus rectal supérieur (fig. 10.6).

Ces plexus sont constitués de neurofibres sympathiques et parasympathiques d'origine essentiellement spinale, mais aussi d'origine vagale. Les nerfs autonomes assurent la régulation des viscères, des corps érectiles, des glandes génitales et cutanées, des vaisseaux et des muscles lisses.

A | PLEXUS HYPOGASTRIQUE SUPÉRIEUR OU NERF PRÉSACRAL⁶

C'est une lame nerveuse tantôt étalée et plexiforme (80 % des cas), tantôt tronculaire (fig. 10.7).

1 | Situation – Rapports

Il est situé en avant du corps de la vertèbre lombaire L₅ et du promontoire, entre les vaisseaux iliaques communs. Il est recouvert du péritoine pariétal postérieur sous lequel on l'aperçoit parfois par transparence chez le sujet maigre ; la racine du mésocolon sigmoïde est à gauche.

C'est à ce niveau que ce plexus est réséqué dans l'intervention de Cotte.

2 | Constitution – Division

Il est formé de la fusion du plexus aortique abdominal, des 3^e et 4^e nerfs splanchniques lombaires. Le 3^e nerf

se passe en avant des vaisseaux iliaques communs et le 4^e en arrière.

En dessous du promontoire, il se divise en nerfs hypogastriques droit et gauche, qui descendent obliquement en avant pour rejoindre l'angle postéro-supérieur du plexus hypogastrique inférieur homolatéral.

B | PLEXUS HYPOGASTRIQUE INFÉRIEUR⁷

C'est une formation paire, lamellaire, fenêtrée, formée de petits ganglions réunis entre eux par de courts filets nerveux.

- Il est situé chez l'homme dans le ligament génito-sacral et chez la femme, dans le ligament utéro-sacral.
- Son bord antérieur atteint la vésicule séminale chez l'homme et le fornix vaginal latéral chez la femme ; son bord inférieur confine au fascia pelvien.
- Sa face interne est en rapport avec le rectum et les culs-de-sac recto-vésical chez l'homme et recto-utérin chez la femme ; sa face externe est recouverte des plexus veineux viscéraux.

1 | Les branches afférentes

Du point de vue morphologique, ses branches afférentes sont : les nerfs hypogastriques, les nerfs splanchniques sacraux et les nerfs érecteurs.

6. Ancien. : plexus inter-iliaque de Delmas et Laux.

7. Ancien. : ganglion de Lee et Frankenhauser, plexus ganglionné pelvi-périnéal de Delmas et Laux.

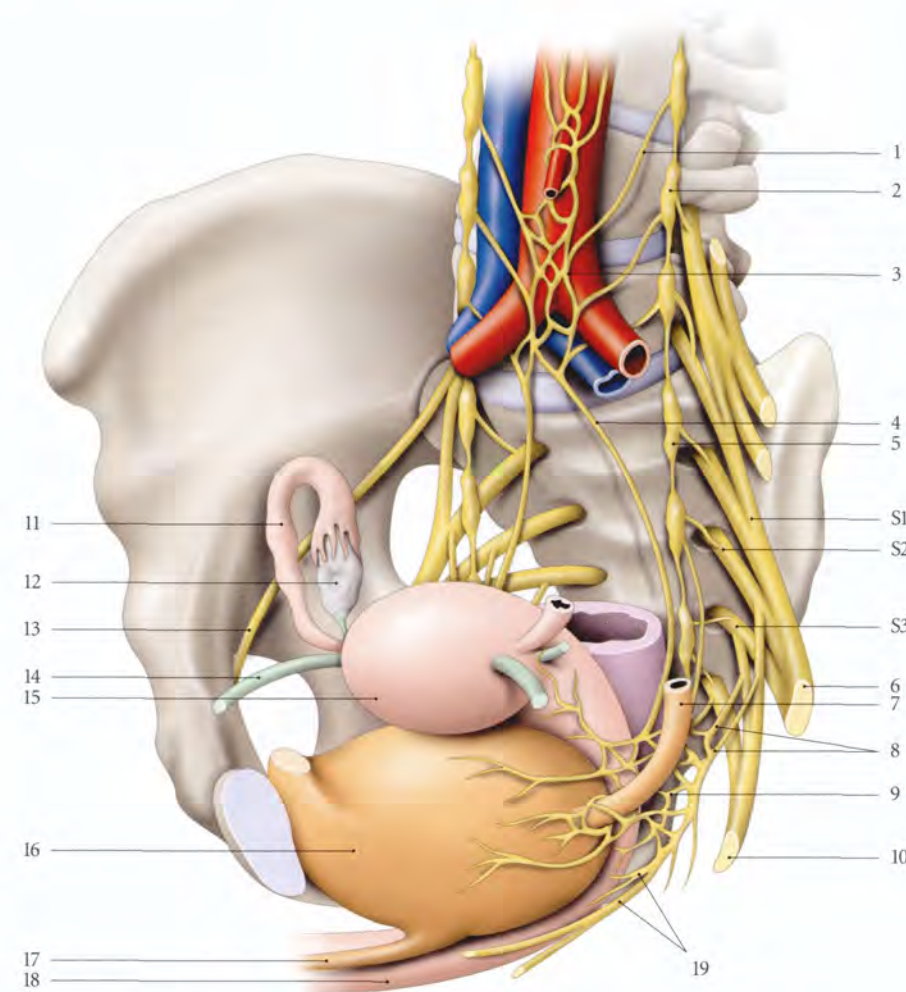


FIG. 10.6. Constitution des plexus hypogastriques chez la femme (vue antéro-latérale droite)

- | | | |
|---|---|-------------------|
| 1. n. splanchnique lombaire | 8. nn. splanchniques pelviens (nn. érecteurs) | 15. fundus utérin |
| 2. ganglion sympathique lombaire | 9. plexus hypogastrique inf. gauche | 16. vessie |
| 3. plexus hypogastrique sup. (n. présacral) | 10. n. pudendal | 17. urètre |
| 4. n. hypogastrique gauche | 11. trompe utérine droite | 18. vagin |
| 5. ganglion sympathique pelvien | 12. ovaire droit | 19. nn. vaginaux |
| 6. n. ischiatique (sciatique) | 13. n. obturateur | |
| 7. urètre gauche | 14. lig. rond de l'utérus | |

a) Les **nerfs hypogastriques**, divisions du plexus hypogastrique supérieur, croisent les faces latérales du rectum et rejoignent respectivement l'angle postéro-supérieur du plexus hypogastrique inférieur homolatéral.

b) Les **nerfs splanchniques sacraux**, peu nombreux, proviennent le plus souvent des 2^e et 3^e ganglions sympathiques sacraux. Ils se perdent sur le nerf hypogastrique ou à la partie postérieure du plexus hypogastrique inférieur homolatéral. Les deux chaînes sympathiques sacrales se réunissent à la face antérieure du coccyx formant le ganglion impair⁸.

c) Les **nerfs érecteurs ou splanchniques pelviens** naissent des racines antérieures des 3^e et 4^e nerfs sacraux. Ils descendent en avant, s'anastomosent entre eux et rejoignent le plexus hypogastrique inférieur.

- **Variations** : les nerfs érecteurs peuvent naître aussi des nerfs sacraux S1 (5 %), S2 (15 %), ou S5 (25 %) (Cordier).

8. Ancien. : ganglion de Walther.

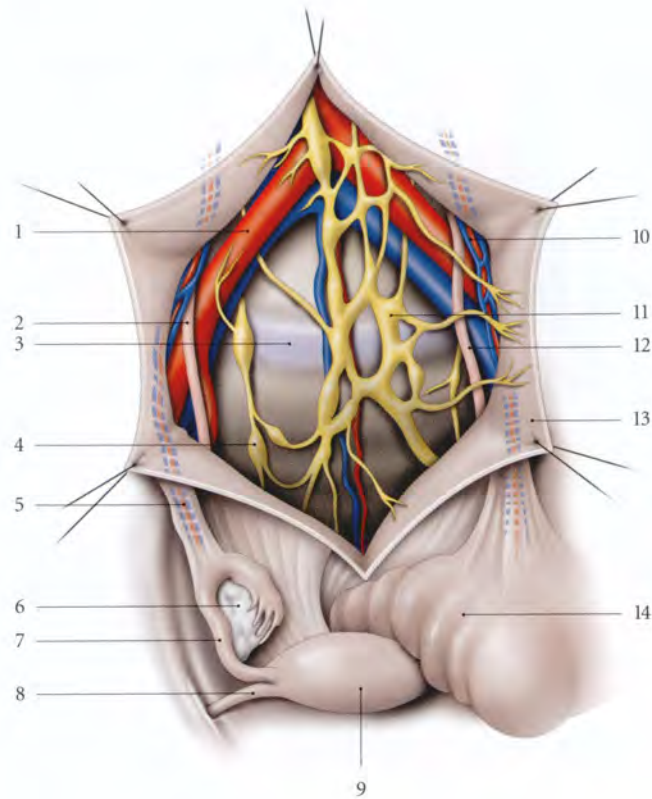


FIG. 10.7. Plexus hypogastrique supérieur
(vue antérieure) (d'après B.J. Anson modifié)

1. a. iliaque commune
2. uretère droit
3. disque lombo-sacral
4. ganglion sympathique pelvien
5. lig. suspenseur de l'ovaire droit et a. et v. ovariens
6. ovaire droit
7. trompe utérine droite
8. lig. rond de l'utérus
9. fundus utérin
10. a. et v. ovariens gauches
11. plexus hypogastrique sup.
12. uretère pelvien gauche
13. péritoine pariétal pelvien post.
14. côlon sigmoïde *in situ* recouvrant l'ovaire et la trompe gauches

2 | Les branches efférentes

Elles s'organisent et constituent les plexus viscéaux pelviens.

a) Le plexus rectal moyen naît de la partie supérieure du plexus hypogastrique inférieur et accompagne l'artère rectale moyenne. Il innervait le rectum et le muscle sphincter interne de l'anus.

b) Le plexus rectal inférieur naît de la partie inférieure du plexus hypogastrique inférieur et accompagne l'artère rectale inférieure pour innervier le canal anal et le muscle sphincter interne de l'anus.

c) Chez l'homme (fig. 10.8)

- **Le plexus prostatique** naît de la partie antéro-inférieure du plexus hypogastrique inférieur et se distribue à la prostate, aux glandes séminales, au conduit déférent (plexus déférentiel), à l'urètre, aux conduits éjaculateurs et aux glandes bulbo-urétrales. Il donne aussi :
 - les *petits nerfs caverneux du pénis* pour la racine du pénis ;
 - et les *grands nerfs caverneux du pénis* pour le corps du pénis ; ils pénètrent les corps caverneux pour se ramifier.

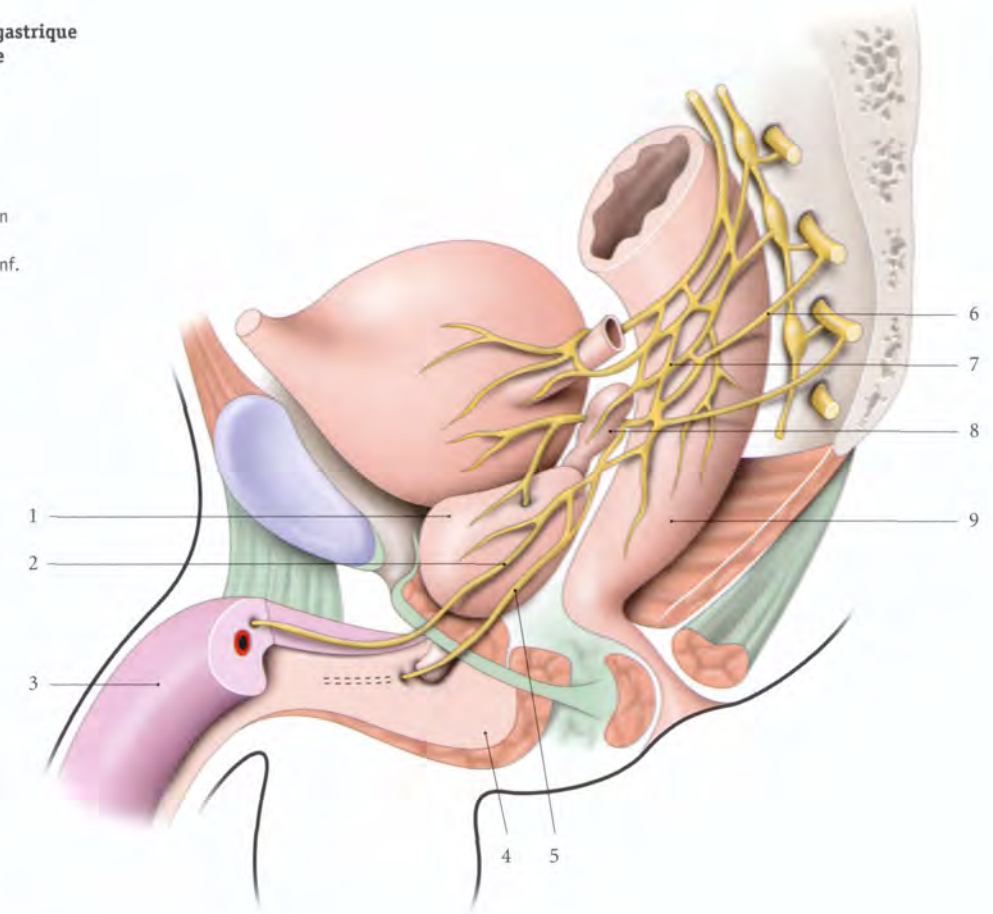
- **Le plexus vésical** naît de la partie antéro-supérieure du plexus hypogastrique inférieur. Il entoure l'urètre terminal et l'innervait. Il se distribue à la vessie, aux glandes séminales et aux conduits déférents.

d) Chez la femme

- **Le plexus utéro-vaginal** naît des parties supérieure et inférieure du plexus hypogastrique inférieur et donne les nerfs utérins et vaginaux.
 - **Les nerfs utérins** cheminent derrière l'artère utérine et se distribuent à l'utérus et à la partie médiale de la trompe utérine homolatérale. Ils présentent au niveau de l'isthme utérin de petits ganglions paracervicaux. Ils donnent des rameaux cervico-isthmiques et des rameaux vaginaux destinés au fornix vaginal. Ils s'anastomosent avec le plexus ovarique.
 - **Les nerfs vaginaux** accompagnent les artères vaginales et innervent le vagin, l'urètre, les glandes vestibulaires majeures et les bulbes vestibulaires. Ils donnent les *nerfs caverneux* du clitoris qui pénètrent chaque pilier du clitoris.
- **Le plexus vésical** naît de la partie antérieure du plexus hypogastrique inférieur. Il innervait la vessie et l'urètre terminal.

FIG. 10.8. Plexus hypogastrique inférieur chez l'homme

1. prostate
2. grand n. caverneux
3. corps caverneux
4. corps spongieux
5. petit n. caverneux
6. n. splanchnique pelvien (n. érecteur)
7. plexus hypogastrique inf.
8. glande séminale
9. rectum



C | PLEXUS TESTICULAIRE ET OVARIQUE

(fig. 10.9)

Ils sont constitués de neurofibres provenant des ganglions aortico-rénaux. Ces derniers sont anastomosés aux plexus coeliaque et intermésentérique.

1 | Le plexus testiculaire

Il accompagne l'artère testiculaire et se distribue au testicule et à l'épididyme.

2 | Le plexus ovarique

Il longe l'artère ovarique et se distribue à l'ovaire et à la trompe.

3 | Les neurofibres

a) Les fibres sympathiques de ces deux plexus empruntent les nerfs spinaux T10 à L1.

Les connexions entre les neurofibres préganglionnaires viscérales et les neurofibres somatiques expliquent les douleurs ovariques (ou testiculaires) rapportées dans le territoire des nerfs subcostal, ilio-hypogastrique, ilio-inguinal et cutané latéral de la cuisse.

b) Les fibres parasympathiques proviennent des nerfs vagues à travers les ganglions coeliaque et aortico-rénal.

Cette origine expliquerait les réactions vagues digestives des affections et torsions de l'ovaire ou du testicule.

D | PLEXUS RECTAL SUPÉRIEUR

Il dérive du plexus mésentérique inférieur et accompagne l'artère rectale supérieure.

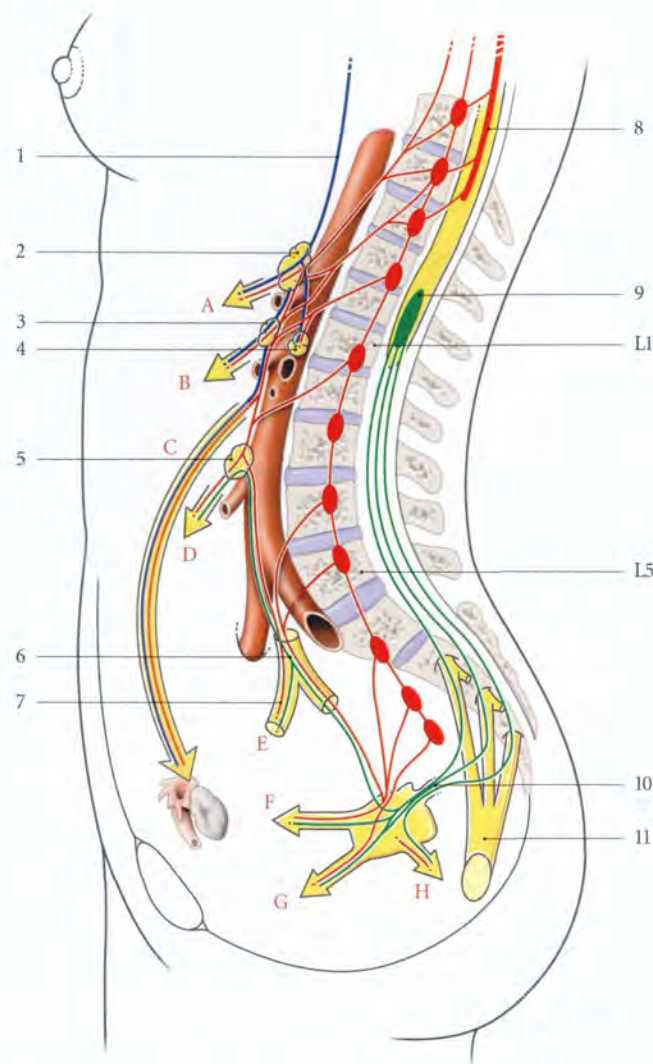


FIG. 10.9. Systèmes sympathique et parasympathique abdomino-pelviens (schématisé)

A. plexus coeliaque
B. plexus mésentérique sup.
C. plexus testiculaire ou ovarique
D. plexus mésentérique inf.
E. plexus hypogastrique inf.
F. nn. vésicaux
G. nn. génitaux
H. nn. rectaux

1. n. vague
2. ganglion coeliaque
3. ganglion mésentérique sup.
4. ganglion aortico-rénal
5. ganglion mésentérique inf.
6. plexus hypogastrique sup.
7. n. hypogastrique
8. centre sympathique
9. centre parasympathique pelvien
10. n. érecteur
11. n. pudendal

10.3 SYSTÉMATISATION

A | NEURORÉCEPTEURS

1 | Les formations cutanées périnéales

Elles comprennent la vulve, le scrotum, la peau du pénis et l'environnement cutané des organes génitaux externes.

a) Dans la couche superficielle de l'épiderme siègent des extérocepteurs, les terminaisons nerveuses libres, impliquées dans la douleur, les corpuscules et les ménisques tactiles⁹ sensibles au toucher léger.

b) Dans la couche papillaire de l'épiderme se situent les corpuscules tactiles¹⁰, sensibles au toucher plus appuyé, et les corpuscules génitaux¹¹.

c) Dans le derme se localisent :

- les corpuscules discoïdes¹², thermorécepteurs sensibles à la chaleur;
- les corpuscules bulboïdes¹³, thermorécepteurs sensibles au froid;

10. Ancien. : corpuscules de Wagner ou de Messner.

11. Ancien. : corpuscules de Dogiel.

12. Ancien. : corps de Ruffini.

13. Ancien. : corps de Krause.

9. Ancien. : corpuscules de Merkel.

- les corpuscules lamelleux¹⁴, mécanorécepteurs sensibles aux pressions et aux vibrations;
- et les terminaisons nerveuses des follicules pileux, sensibles au tact léger.

2 | Les formations sous-cutanées

Les corpuscules génitaux se concentrent dans les corps érectiles. Les propriocepteurs, localisés dans les muscles et les fascias, contribuent à la valorisation des sensations sexuelles.

B | CENTRES NERVEUX (voir Tome 5)

1 | Les centres médullaires

a) Les centres sensitifs viscéraux

Ils siègent dans la colonne intermédiaire-médiale et dans la substance viscérale secondaire (ou noyau viscéral gris).

b) Les centres sensitifs somatiques

Il siègent dans le noyau propre de la corne dorsale.

c) Les centres moteurs viscéraux

- Les centres sympathiques siègent dans la colonne intermédiaire-latérale localisée dans la corne latérale des myélomères C₈ à L₂ :
 - pour le testicule et l'ovaire, ils sont situés dans les myélomères T₁₀ et T₁₁;
 - pour la trompe utérine et la partie supérieure de l'utérus, de T₁₀ à L₁;
 - pour l'épididyme, le conduit déférent et les vésicules séminales, de T₁₁ à T₁₂;
 - pour la vessie, la prostate, l'urètre prostatique et le rectum, de T₁₁ à L₂;
 - pour les parties inférieures de l'utérus et supérieure du vagin, de T₁₂ à L₁;
 - pour les organes génitaux externes et l'anus, de L₁ à L₂.
- Le noyau parasympathique sacral¹⁵, situé au niveau des myélomères S₂ à S₄, est localisé à la partie latérale de la base de la corne ventrale. Il est destiné au côlon gauche et aux viscères pelviens, à l'exception des ovaires et des testicules.

d) Les centres moteurs somatiques

- Le noyau moteur¹⁶, pour les muscles pelviens, est localisé dans le noyau ventro-médial de la corne ventrale des myélomères S₂ à S₅.
- Le noyau du nerf pudendal est situé dans ce noyau au niveau de S₃ (Charrard).

La dissociation entre les noyaux somatique moteur et parasympathique explique en particulier le dysfonctionnement du détrusor vésical et la préservation du sphincter urétral dans certaines affections (sclérose en plaques, sclérose latérale amyotrophique...).

2 | Les centres encéphaliques (fig. 10.10)

a) Le noyau dorsal du vague

Il représente le centre parasympathique de l'ovaire et du testicule. Il est situé dans la substance grise centrale de la fosse rhomboïde.

b) Le tronc cérébral

Dans la formation réticulaire du tronc cérébral, existent des couples de centres activateurs et inhibiteurs. Ils assurent la régulation des viscères pelviens par l'intermédiaire des tractus spino-réticulaire, réticulo-spinal ventral, d'origine pontique, et réticulo-spinal latéral, d'origine mésencéphalique. Leur connexion avec le diencephale, le cortex cérébral, les noyaux voisins et cérébelleux, explique les manifestations associées à la physiologie ou à la pathologie des organes pelvi-périnéaux.

c) Les centres cérébraux d'intégration

Ils siègent dans le cortex cérébral (lobe frontal, lobule paracentral), le diencephale, les noyaux basaux et le système limbique.

C | VOIES AFFÉRENTES

1 | La voie sensitive somatique

Elle véhicule la sensibilité extéroceptive des formations cutanées (vulve, scrotum, peau du pénis) et la sensibilité proprioceptive des muscles et des fascias pelvi-périnéaux.

a) Le premier neurone de la sensibilité somatique chemine dans un nerf somatique et sa racine dorsale, pour atteindre le noyau propre de la corne dorsale de la moelle.

14. Ancien. : corpuscules de Golgi-Mazzoni, corpuscules de Vater-Pacini.

15. Ancien. : colonne intermédiaire-ventrale.

16. Onufrowicz (Onuf) (1899) a décrit chez le chat un noyau ventro-latéral en S₁-S₂, qu'il affecte à l'innervation des muscles périnéaux.

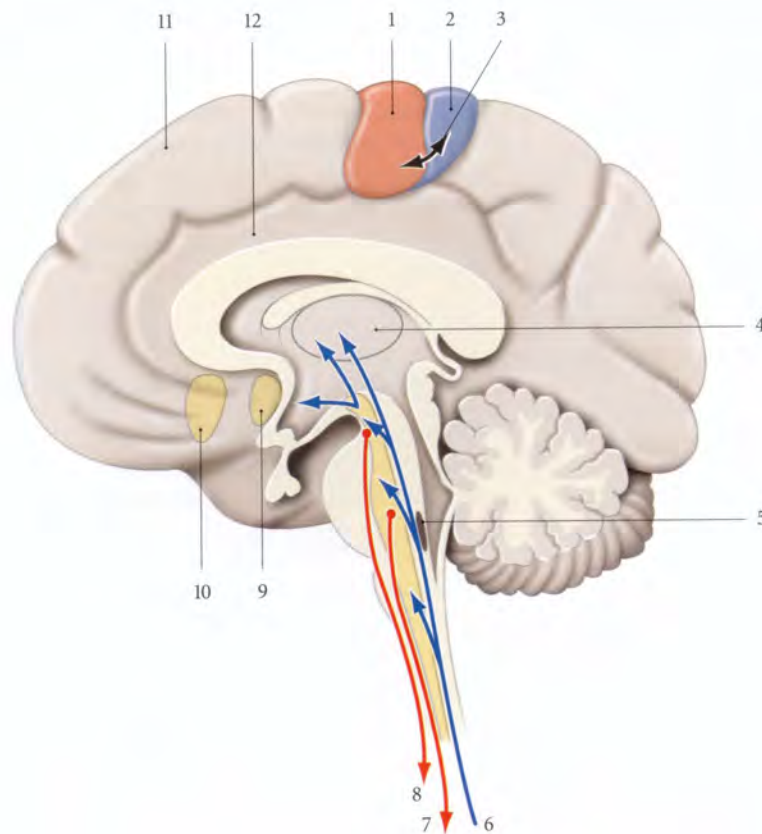


FIG. 10.10. Centres encéphaliques principaux impliqués dans l'innervation génitale

1. cortex du gyrus précentral (aire 4)
2. cortex du gyrus postcentral (aires 3, 1, 2)
3. cortex du gyrus paracentral
4. thalamus
5. noyau dorsal du n. vague (X)
6. tractus spino-réticulaire
7. tractus réticulo-spinal ventral (pontique)
8. tractus réticulo-spinal latéral (mésencéphalique)
9. aire septale
10. aire subcallosale
11. cortex du gyrus frontal médial
12. gyrus du cingulum

b) Le deuxième neurone emprunte les tractus spino-thalamique latéral (sensibilité nociceptive), spino-thalamique ventral (tact protopathique), spino-cérébelleux dorsal (sensibilité proprioceptive inconsciente) et spino-cérébelleux ventral (sensibilité proprioceptive consciente).

c) Les influx atteignent généralement le thalamus, qui en filtre une partie et les transmet au cortex, à l'hypothalamus, aux noyaux basaux et au système limbique.

2 | La voie sensitive viscérale

Elle part des récepteurs viscéraux (fig. 10.11).

a) Le premier neurone chemine pour l'ovaire dans le plexus ovarique, pour le testicule et l'épididyme dans le plexus testiculaire. Pour les autres viscères le trajet est essentiellement les plexus hypogastriques supérieur et inférieur.

- Puis il traverse un ganglion sympathique, emprunte un rameau communicant blanc¹⁷, le nerf spinal et sa racine dorsale.
- Il fait synapse dans la colonne intermédiaire-médiale¹⁸ et dans la substance viscérale¹⁹ secondaire. Des neurones connecteurs segmentaires ou interseg-

mentaires unissent ces centres à la colonne intermédiaire-latérale, à la colonne intermédiaire-ventrale, et à la substance intermédiaire centrale.

Les neurofibres nociceptives sont peu nombreuses et chacune fait synapse avec plusieurs neurones, ce qui explique l'imprécision des sensations viscérales et des douleurs projetées.

b) Le deuxième neurone suit trois voies différentes :

- soit celle de la sensibilité générale; le transfert des influx interoceptifs aux voies extéroceptive et proprioceptive s'opère dans la corne dorsale par des interneurons;
- soit celle de la substance intermédiaire centrale constituée d'une voie polyneurone qui conduit de proche en proche l'influx jusqu'à la substance réticulaire, puis au diencéphale. Cette voie conduirait des influx génitaux internes;
- soit celle du tractus spino-réticulaire.

17. Les rameaux communicants blancs n'existent qu'entre C8 et L3.
18. Et probablement dans la substance viscérale secondaire (ou noyau viscéral gris) située en arrière de la colonne intermédiaire-médiale.
19. Ancien. : substance grise secondaire.

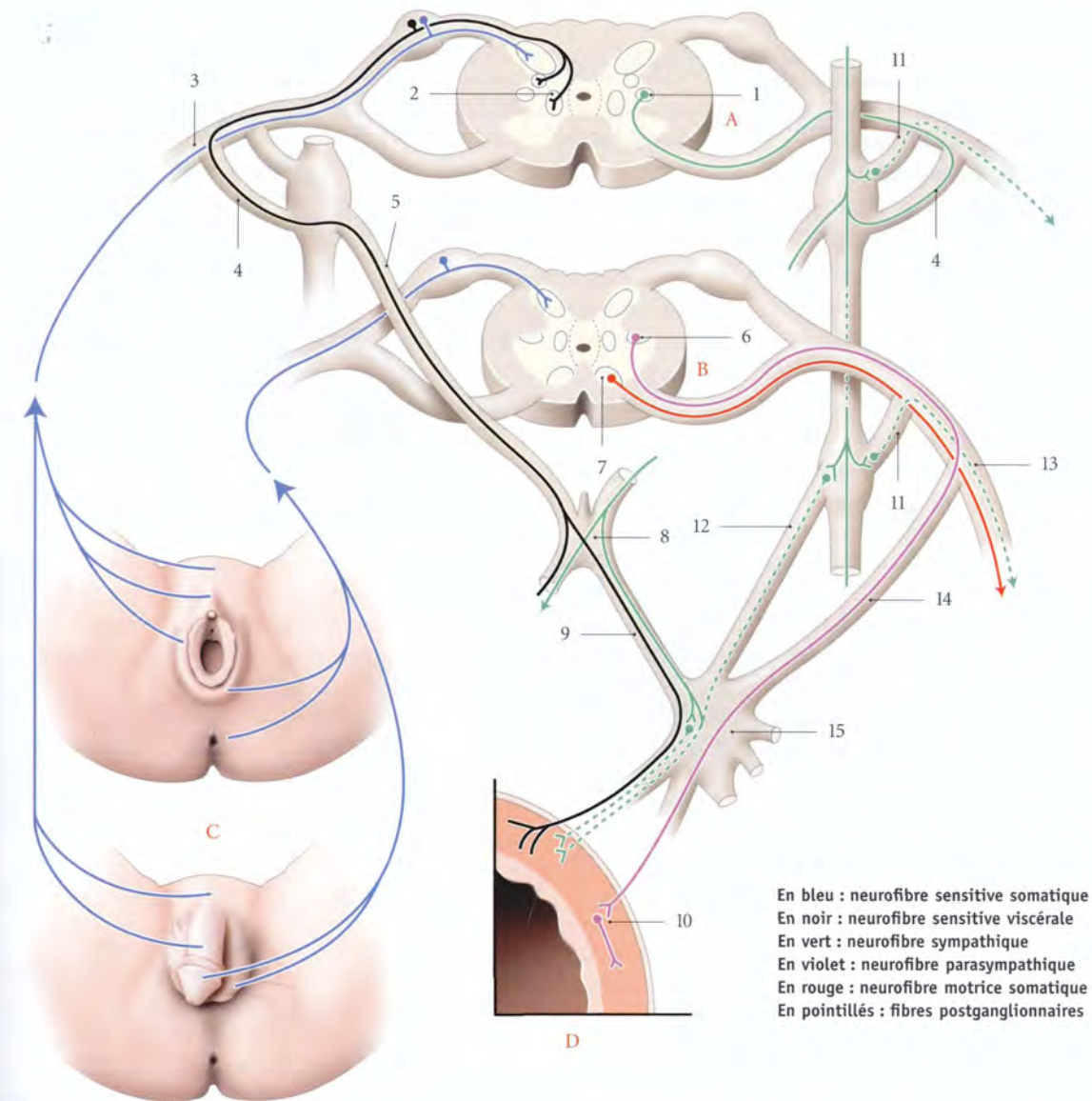


FIG. 10.11. Systématisation de l'innervation de l'appareil génital

- | | | |
|---|--|---|
| A. T10-L3 | 3. n. spinal (ilio-hypogastrique et ilio-inguinal) | 9. n. hypogastrique |
| B. S2-S4 | 4. r. communicant blanc | 10. ganglion intramural parasympathique |
| C. organes génitaux cutanés (féminin et masculin) | 5. n. splanchnique lombaire | 11. r. communicant gris |
| D. paroi viscérale | 6. noyau parasympathique sacral | 12. n. splanchnique sacral |
| | 7. noyau dorso-médial | 13. n. pudendal |
| | 8. plexus hypogastrique sup. | 14. n. splanchnique pelvien (érecteur) |
| | | 15. plexus hypogastrique inf. |

En bleu : neurofibre sensitive somatique
En noir : neurofibre sensitive viscérale
En vert : neurofibre sympathique
En violet : neurofibre parasympathique
En rouge : neurofibre motrice somatique
En pointillés : fibres postganglionnaires

D | VOIES EFFÉRENTES

1 | La voie somato-motrice

Elle est destinée aux muscles striés pelvi-périnéaux. Le neurone moteur part du noyau ventro-médial et emprunte le trajet des nerfs spinaux.

Certaines études montrent que quelques fibres somatiques empruntent le trajet des nerfs splanchniques pelviens pour atteindre le muscle sphincter externe de l'urètre.

2 | La voie viscéro-motrice

a) La voie efférente sympathique

- *Le neurone sympathique préganglionnaire* emprunte successivement la racine ventrale d'un nerf spinal, puis un rameau communicant blanc, et fait synapse dans un ganglion lombaire ou un ganglion sacré.
- *Le neurone sympathique postganglionnaire* a deux trajets différents.
 - Le neurone sympathique postganglionnaire, destiné aux structures cutanées pubiennes et périnéales (muscles lisses, glandes et vaisseaux), emprunte le rameau communicant gris et les nerfs ilio-hypogastrique, ilio-inguinal, génito-fémoral et pudendal.
 - Le neurone sympathique postganglionnaire destiné aux viscères pelviens emprunte les nerfs splan-

niques lombaires ou sacrés, le plexus hypogastrique inférieur, et les nerfs viscéraux.

b) La voie efférente parasympathique

- *Le neurone parasympathique préganglionnaire*
 - Pour les viscères pelviens, il emprunte successivement la racine ventrale du nerf spinal, un nerf splanchnique pelvien, le plexus hypogastrique inférieur, et un nerf viscéral. Il fait synapse dans un ganglion intrapariétal.
 - Pour l'ovaire et le testicule, le neurone parasympathique préganglionnaire d'origine vagale chemine dans le plexus ovarique ou testiculaire.
- *Le neurone parasympathique postganglionnaire* est situé dans la paroi du viscère.

E | NEUROTRANSMETTEURS

Le neurotransmetteur principal est l'acétylcholine au niveau des ganglions sympathiques et au niveau de la terminaison de la fibre postganglionnaire parasympathique ; la noradrénaline (NA) étant le neurotransmetteur au niveau de la neurofibre postganglionnaire sympathique. De nombreux neurotransmetteurs ont été mis en évidence dans le corps des cellules du noyau parasympathique sacré (encéphaline, neuropeptide, somato-statine...) et dans les ganglions viscéraux (voir chaque viscère).

11

Topographie pelvienne

La cavité pelvienne, extension caudale de la cavité abdominale, comprend chez l'homme et la femme :

- une couverture péritonéale, le péritoine pelvien ;
- et l'espace extrapéritonéal, compris entre le péritoine pelvien, la paroi pelvienne et le diaphragme pelvien. Cet espace, comblé par le tissu conjonctif pelvien, comprend :
 - une région viscérale, médiane,
 - et deux régions paraviscérales, latérales, dans lesquelles cheminent les vaisseaux et nerfs viscéraux, et les uretères pelviens.

11.1 TISSU CONJONCTIF PELVIEN

Le tissu conjonctif pelvien est un tissu conjonctif lâche dont la cohésion topographique est variable. En effet, ce tissu s'organise autour des organes en structures différenciées : le fascia pelvien viscéral, les surfaces d'accolement viscérales, les ligaments viscéraux et les espaces paraviscéraux (fig. 11.1, 11.2).

A | FASCIA PELVIEN VISCÉRAL

Le fascia pelvien viscéral, qui correspond aux tuniques adventices des viscères pelviens, comprend les fascias vésical, prostatique (chez l'homme), utérin et vaginal (chez la femme), et rectal.

Du point de vue histologique, seul le fascia vaginal est une couche conjonctive épaisse et dense, renforcée richement par des réseaux élastiques (Goff, Curtis, Anson et Mc Vay).

Le fascia pelvien viscéral maintient les viscères grâce à sa continuité avec le fascia pelvien pariétal et avec les ligaments viscéraux.

B | SURFACES D'ACCOLEMENT VISCÉRAL

Ces surfaces comprennent : les septums¹, l'espace rétopubien et l'espace rétrorectal.

1 | Les septums pelviens

Ce sont des lames conjonctives lâches s'interposant entre les viscères ; ils se densifient près du périnée. Ils solidarisent les viscères entre eux et permettent leur clivage chirurgical.

2 | L'espace rétopubien²

Il unit le pubis au fascia ombilico-prévésical et au fascia prostatique (chez l'homme).

Le fascia ombilico-prévésical s'organise autour des artères ombilicales et des ligaments ombilicaux médiaux.

L'espace rétopubien contient le plexus veineux rétopubien.

3 | L'espace rétrorectal

Il unit le rectum au fascia présacral. Il prolonge en bas l'espace rétropéritonéal (fig. 11.3).

L'espace rétrorectal est facilement clivé par voie abdominale après section du ligament rectal supérieur.

a) *La partie supérieure ou mésorectum*³ est limitée latéralement par le péritoine pelvien. Elle contient le ligament rectal supérieur, parcouru par les vaisseaux rectaux supérieurs. L'espace rétrorectal est facilement clivé par voie abdominale, après section du ligament rectal supérieur.

1. Conformément à l'usage de la langue française, nous n'utiliserons pas le pluriel latin « septa ». En effet ne dit-on pas des muséums, des humérus...

2. Ancien. : espace de Retzius.

3. Ancien. : fascia de Waldeyer. Voir Tome 3.

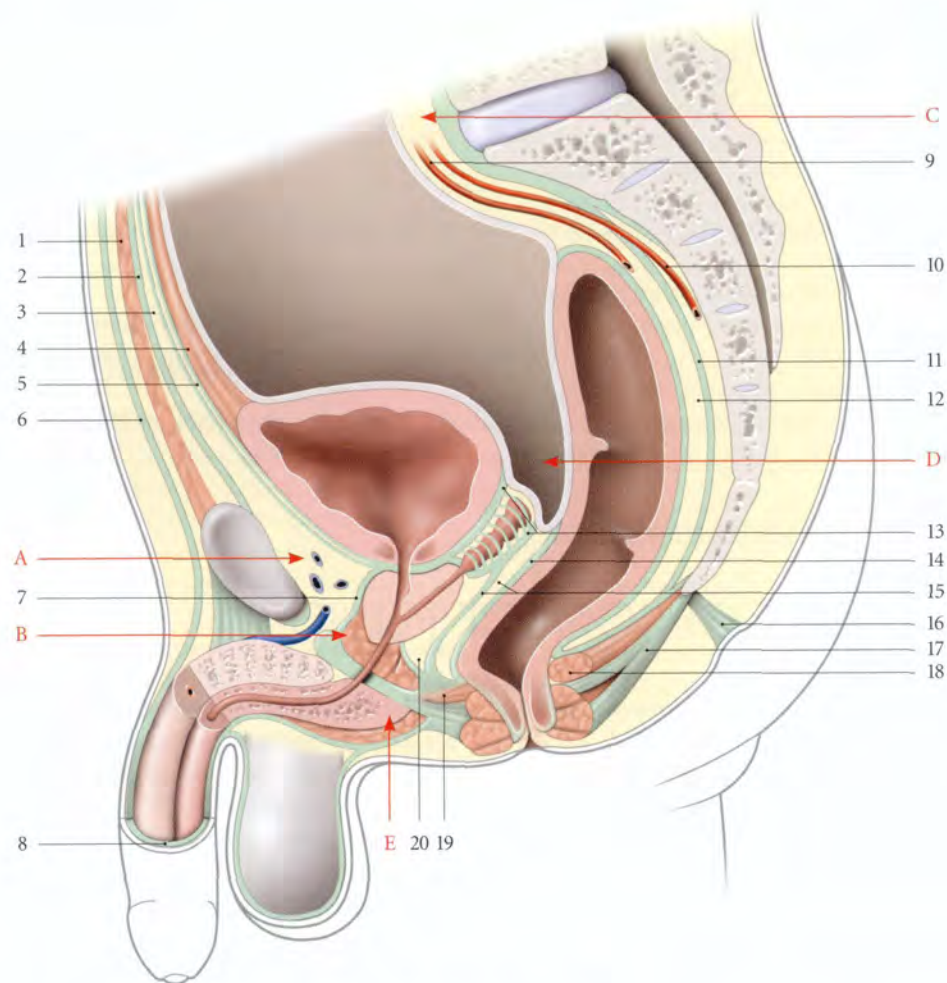


FIG. 11.1. Constitution schématique du petit bassin masculin (coupe médiane)

- | | | |
|----------------------------------|--|--|
| A. espace rétropubien | 4. lig. ombilical médian | 13. fascia rétrovésical |
| B. espace profond du périnée | 5. fascia ombilico-prévésical | 14. fascia rectal |
| C. espace rétropéritonéal | 6. fascia superficiel de l'abdomen | 15. septum et fascia recto-vésical |
| D. cul-de-sac recto-vésical | 7. fascia prostatique | 16. rétinaculum caudal |
| E. espace superficiel du périnée | 8. fascia superficiel du pénis | 17. corps et m. ano-coccygiens |
| 1. ligne blanche | 9. a. rectale sup. | 18. m. élévateur de l'an |
| 2. fascia transversalis | 10. a. sacrale médiane et espace présacral | 19. corps périnéal et m. recto-urétral |
| 3. espace prépéritonéal | 11. fascia présacral | 20. espace rétroprostatique |
| | 12. espace rétrorectal | |

b) Sa partie inférieure est en continuité latéralement avec les espaces pararectaux au-dessus des ligaments latéraux du rectum.

L'espace rétrorectal et les espaces pararectaux donnent une image radiologique périrectale dénommée « capsule adipeuse rectale ».

4 | Le fascia présacral

Ce fascia, prolongement du ligament longitudinal antérieur, est une lame dense qui se fixe sur la face antérieure de S1, sur le ligament ano-coccygien, et entre les foramens sacraux pelviens. Entre le fascia présacral et le sacrum existe un espace présacral, qui contient les vaisseaux sacraux médiaux.

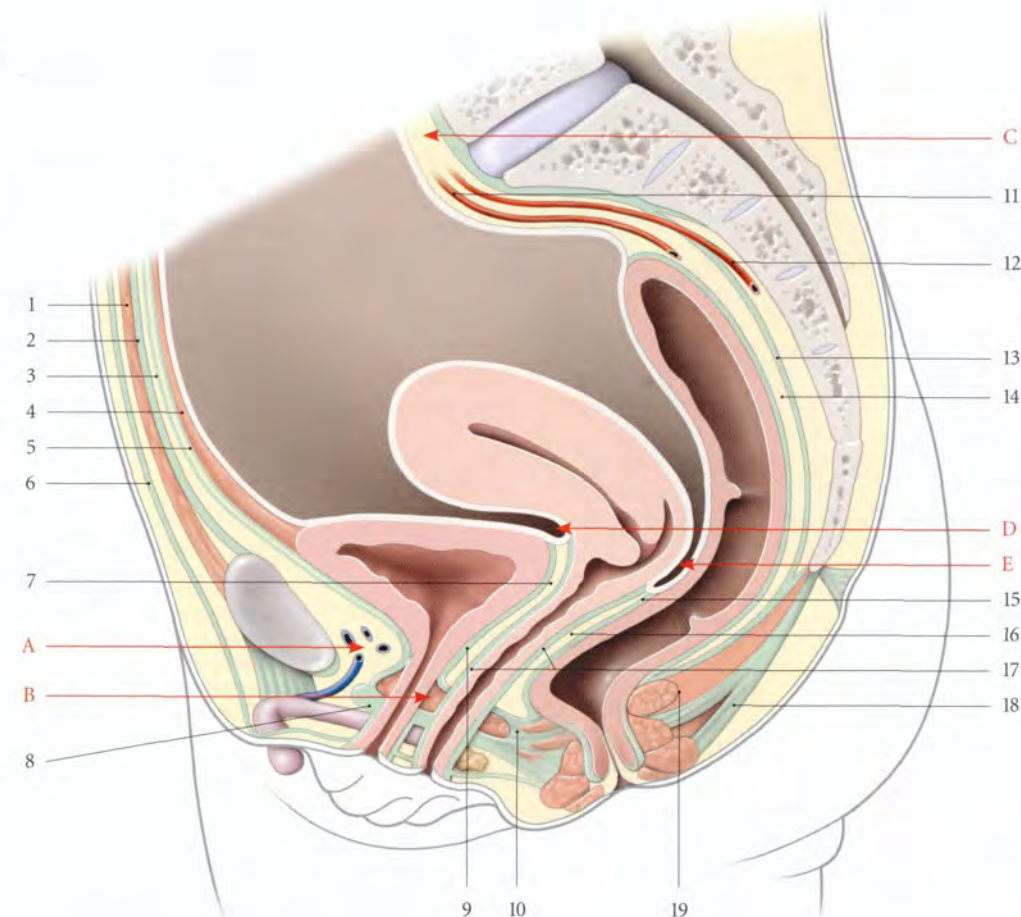


FIG. 11.2. Constitution schématique du petit bassin féminin (coupe médiane)

- | | | |
|------------------------------|--|--|
| A. espace rétropubien | 4. lig. ombilical médian | 12. a. sacrale médiane et espace présacral |
| B. espace profond du périnée | 5. fascia ombilico-prévésical | 13. fascia présacral |
| C. espace rétropéritonéal | 6. fascia superficiel de l'abdomen | 14. espace rétrorectal |
| D. cul-de-sac vésico-utérin | 7. septum uro-génital | 15. fascia rectal |
| E. cul-de-sac recto-utérin | 8. fascia superficiel du diaphragme uro-génital (membrane périnéale) | 16. septum recto-vaginal |
| 1. ligne blanche | 9. fascia rétrovésical | 17. fascia vaginal |
| 2. fascia transversalis | 10. corps périnéal et m. recto-vaginal | 18. corps et m. ano-coccygiens |
| 3. espace prépéritonéal | 11. a. rectale sup. | 19. m. élévateur de l'an |

5 | La valeur mécanique des surfaces d'accolement (fig. 11.3)

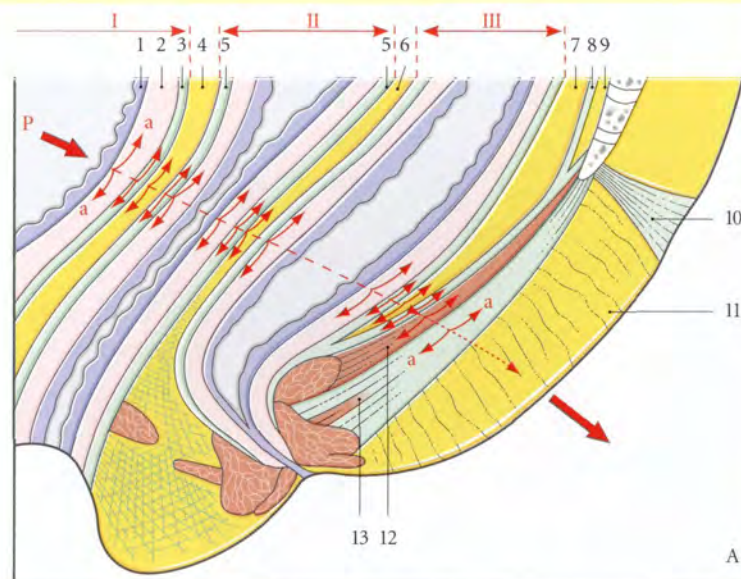
Tous les plans d'accolement sont du point de vue mécanique des *liaisons par collage* dont la substance adhésive est le tissu conjonctif lâche. Ce type de liaison présente de si grandes qualités mécaniques qu'il est utilisé en construction aéronautique.

a) Une liaison par collage est résistante

L'efficacité de solidarisation des septums interviscéraux, des espaces rétropubien et rétrorectal explique, par exemple :

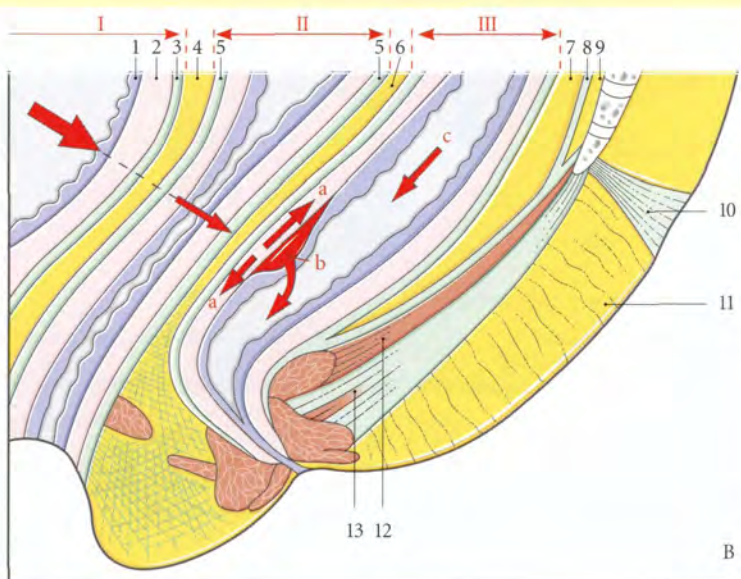
- qu'une colpocèle s'accompagne toujours d'une cystocèle où d'une rectocèle ;
- que l'ascension du fornix vaginal au cours de la grossesse s'accompagne de l'étirement du trigone vésical ;
- que les parois vésicales inféro-latérales et rectale postérieure ne présentent que des déplacements très réduits.

b) Une liaison par collage présente une surface de fixation large qui permet une répartition plus large des contraintes qui s'épuisent dans les interphases consti-



En présence de résistance de direction opposée (*Exemples : efforts d'expulsion des sujets constipés*), l'effet piston peut entraîner des décollements ou des ruptures dans les phases. Ce qui fragilise les parois viscérales avec formation de hernie, ou de valve en volet de la muqueuse, voire de prolapsus.

FIG. 11.3. Surfaces d'accolement des viscères pelviens
A. diagramme de la structure polyphasique des viscères pelviens chez la femme
B. « effet piston » des contraintes entraînant le décollement de la muqueuse rectale (b)



- I. vessie
- II. vagin
- III. rectum
- P. direction de la force de pulsion
- a. forces résiduelles tangentielles dans les interphases viscérales
- c. force de pulsion rectale
- 1. muqueuse vésicale
- 2. détrusor
- 3. fascia vésical
- 4. septum vésico-vaginal
- 5. fascia vaginal
- 6. septum recto-vaginal
- 7. espace rétrorectal
- 8. fascia présacral
- 9. espace présacral
- 10. rétinaculum caudal
- 11. septum ano-coccygien
- 12. m. élévateur de l'anus
- 13. corps et m. ano-coccygiens

tuées par les septums et les différentes couches des parois viscérales (fig. 11.3).

c) Le collage conjonctif est une liaison élastique qui permet d'amortir les contraintes. Elle réduit en particulier les vibrations provoquées au cours des mouvements de la vie courante (course, sauts, trépidations).

C | LIGAMENTS VISCÉRAUX PELVIENS

Étudiés dès 1881 par Kocks, puis par Farabeuf et Delbet (1891), et Mackenrodt (1895), ces ligaments ont trouvé en 1917 leur application chirurgicale par Forthergill dans la technique de Manchester. Ces ligaments se renforcent de myofibres lisses qui apparaissent dès la 18^e semaine du développement et se multiplient après la naissance. Ils forment des gaines conjonctivo-musculaires autour des principaux vaisseaux et nerfs viscéraux.

Pour comprendre leur morphologie et leur topographie, il faut comparer le tronc de l'artère iliaque interne à un piquet planté au bord d'une rivière, les viscères pelviens, à des barques, et les artères viscérales, aux amarres qui rattachent ces barques au piquet (Delbet). De même que le courant de l'eau dépose des herbes sur les amarres, de même les fibres conjonctives et les myofibres lisses s'organisent autour des vaisseaux et nerfs pour former les ligaments viscéraux.

Les ligaments pelviens sont nombreux, mal définis, et en continuité les uns avec les autres. *Ils ne deviennent apparents et plus faciles à disséquer que lors de la traction des viscères.*

En effet, l'on peut comparer la trame fibrillaire du tissu conjonctif lâche aux mailles d'un filet. Sous l'effet de la traction d'un point du filet, on provoque la réduction des mailles et la densification du filet, plus ou moins marquée près du point de traction (fig. 11.4).

Ces ligaments pairs et symétriques sont variables anatomiquement et fonctionnellement chez l'homme et chez la femme (fig. 11.5, 11.6 et 11.7).

Ainsi les ligaments viscéraux sont-ils plus apparents sous l'effet des tractions chirurgicales ou pathologiques.

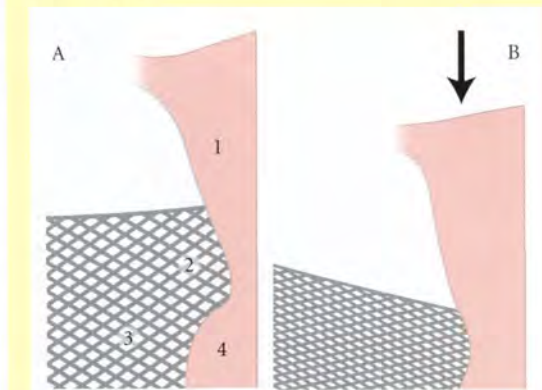


FIG. 11.4. Expérience du filet illustrant la densification des mailles du tissu conjonctif sous l'effet de la traction (B) (P. Kamina)

- 1. utérus
- 2. paramètre
- 3. paracervix
- 4. vagin

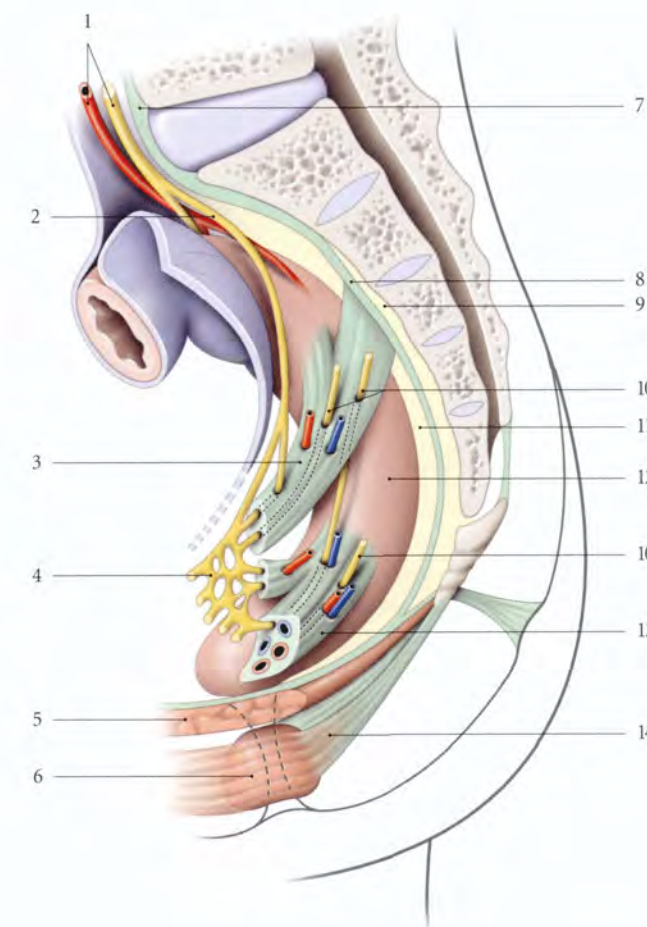


FIG. 11.5. Ligaments du rectum (vue latérale schématique)

- 1. n. présacral (plexus hypogastrique sup.), a. rectale sup.
- 2. nn. hypogastriques
- 3. lig. vésico-sacral (utéro-sacral chez la femme)
- 4. plexus hypogastrique inf.
- 5. m. élévateur de l'anus
- 6. sphincter externe de l'anus
- 7. lig. longitudinal ant.
- 8. fascia présacral
- 9. espace présacral
- 10. nn. érecteurs
- 11. espace rétrorectal
- 12. rectum
- 13. lig. latéral du rectum
- 14. corps et m. ano-coccygiens

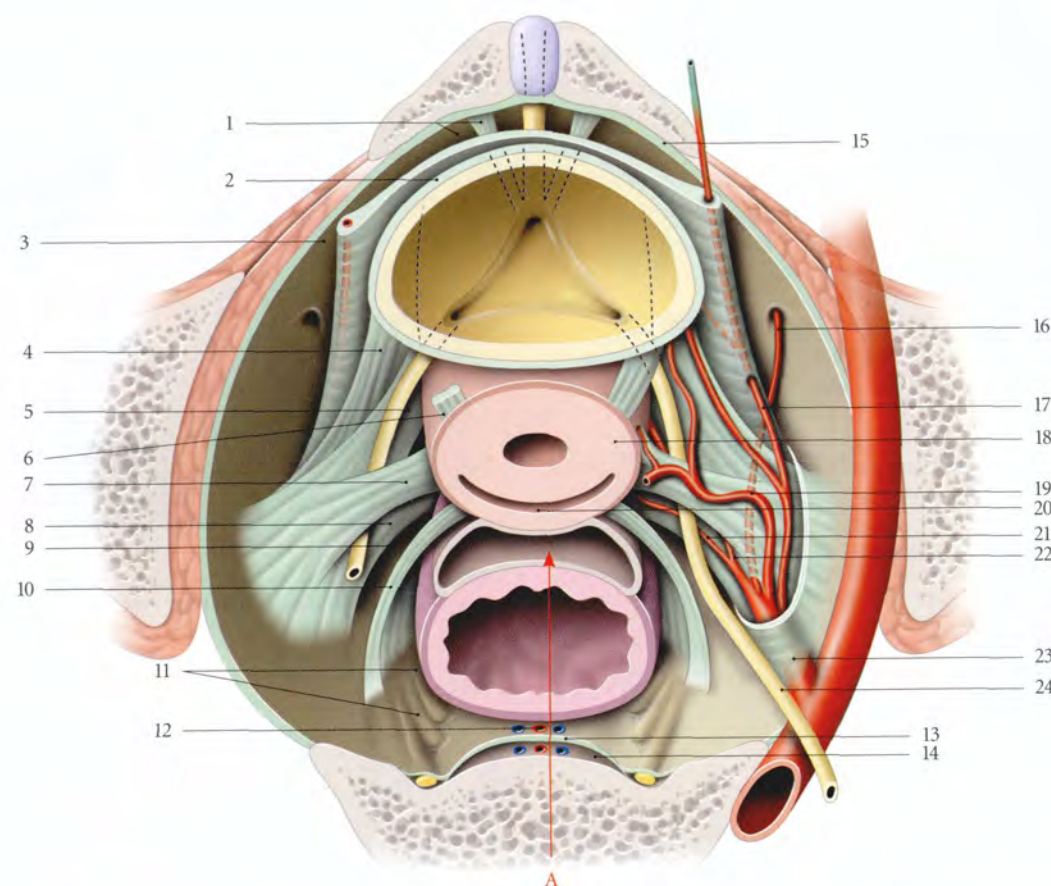


FIG. 11.6. Diagramme schématisique des ligaments viscéraux et des espaces paraviscéraux pelviens chez la femme (vue supérieure)

- | | | |
|--|---|---------------------------------------|
| A. cul-de-sac recto-utérin | 8. lig. rectal latéral | 17. a. ombilicale |
| 1. espace rétropubien, lig. pubo-vésical | 9. espace pararectal | 18. col utérin |
| 2. fascia vésical | 10. lig. utéro-sacral | 19. a. utérine |
| 3. espace paravésical | 11. nn. érecteurs gauches | 20. fornix vaginal (cul-de-sac post.) |
| 4. lig. vésical latéral | 12. espace rétrorectal (a. et v. rectales sup.) | 21. a. rectale moyenne |
| 5. paracervix | 13. fascia présacral | 22. a. vaginale |
| 6. lig. vésico-utérin | 14. espace présacral | 23. a. iliaque interne |
| 7. paramètre | 15. fascia ombilico-prévésical | 24. urètre |
| | 16. a. obturatrice | |

D | ESPACES PARAVISCÉRAUX

Ils correspondent aux parties non ligamentaires du tissu conjonctif pelvien. Ces espaces, facilement cliva-

bles du point de vue chirurgical, permettent la dissection et la ligature des ligaments viscéraux. On distingue les *espaces paravésicaux* et *pararectaux*, dont les rapports varient chez l'homme et chez la femme.

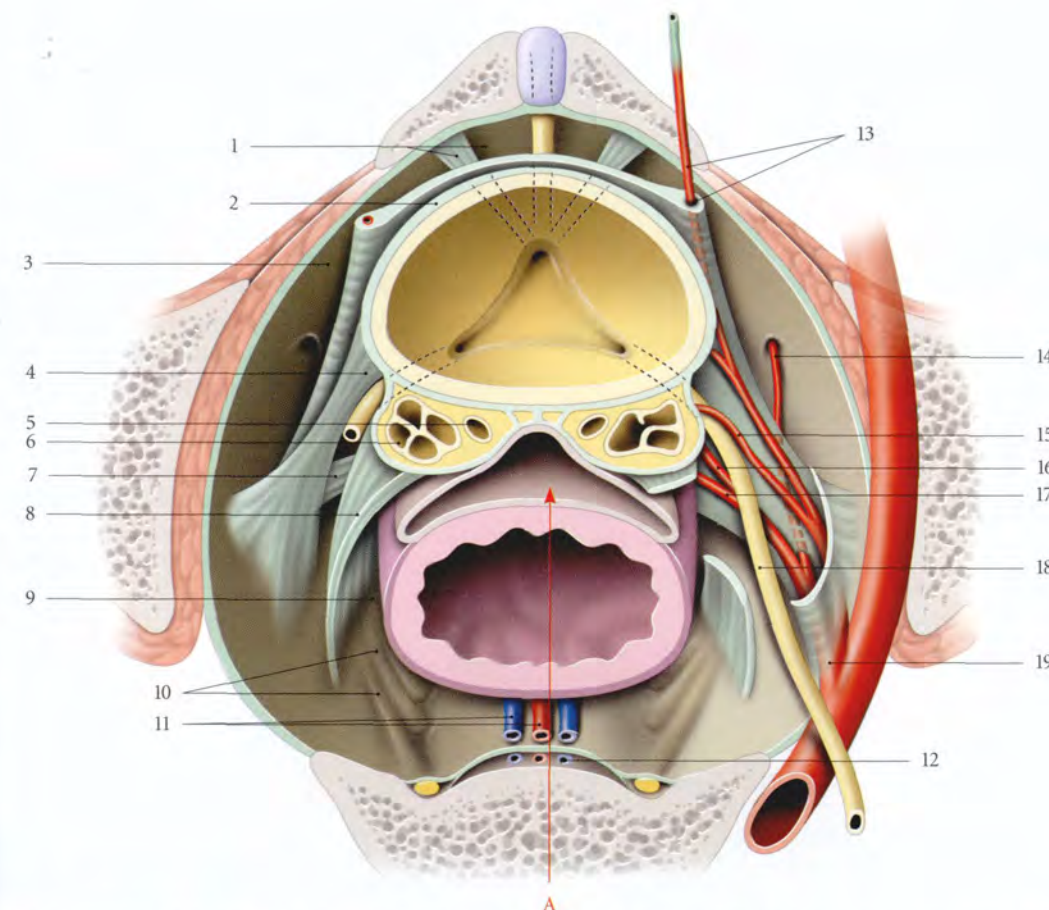


FIG. 11.7. Diagramme schématisique des ligaments viscéraux et des espaces paraviscéraux pelviens chez l'homme (vue supérieure)

- | | | |
|--|--|---|
| A. cul-de-sac recto-vésical | 6. glande séminale (dans le fascia rétrovésical) | 13. fascia ombilico-prévésical (et a. ombilicale) |
| 1. espace rétropubien, lig. pubo-vésical | 7. lig. rectal latéral | 14. a. obturatrice |
| 2. fascia vésical | 8. lig. gènito-sacral | 15. a. du conduit déférent |
| 3. espace paravésical | 9. espace pararectal | 16. a. vésicale inf. |
| 4. lig. vésical latéral | 10. mn. érecteurs gauches | 17. a. rectale moyenne |
| 5. ampoule du conduit déférent (dans le fascia rétrovésical) | 11. espace rétrorectal, a. et v. rectales sup. | 18. urètre |
| | 12. espace présacral, a. et v. sacrales médianes | 19. a. iliaque interne |

11.2 TOPOGRAPHIE PELVIENNE CHEZ L'HOMME

A | VISCÈRES PELVIENS

Ils forment deux unités viscérales, les organes génito-urinaires et le rectum, séparés par le septum recto-vésical.

1 | Les organes génito-urinaires

Situés en avant, ils comprennent la vessie surmontant la prostate, les glandes séminales et les ampoules des conduits déférents situées en arrière de la vessie et au-dessus de la prostate.

2 | Le rectum

Il est situé en arrière des organes génito-urinaires.

3 | Le septum recto-vésical

Il présente une lame conjonctive plus dense, le *fascia recto-vésical*⁴.

4. Ou fascia péritonéo-périnéal; ancien. : aponévrose ou membrane prostato-péritonéale de Denonvilliers.

a) **En haut**, ce fascia se détache du cul-de sac recto-vésical et du fascia rétrovésical, qui enveloppe les glandes séminales et l'ampoule du conduit déférent.

b) **En bas**, il se continue avec le centre tendineux du périnée.

c) **Et latéralement**, il se prolonge avec le fascia prostatique et limite avec la capsule prostatique l'espace rétroprostatique⁵.

5. Ancien : espace rétro-prostatique de Proust.

B | PÉRITOINE PELVIEN (fig. 11.8)

Il recouvre les viscères et détermine :

1 | Le pli vésical transverse

Situé sur le corps de la vessie, il est apparent lorsque la vessie est modérément remplie.

2 | Le cul-de-sac recto-vésical (de Douglas)

Il est limité latéralement par les plis recto-vésicaux, et se prolonge en arrière par les fosses pararectales. Son point déclive est situé à 7 ou 8 cm de l'anus.

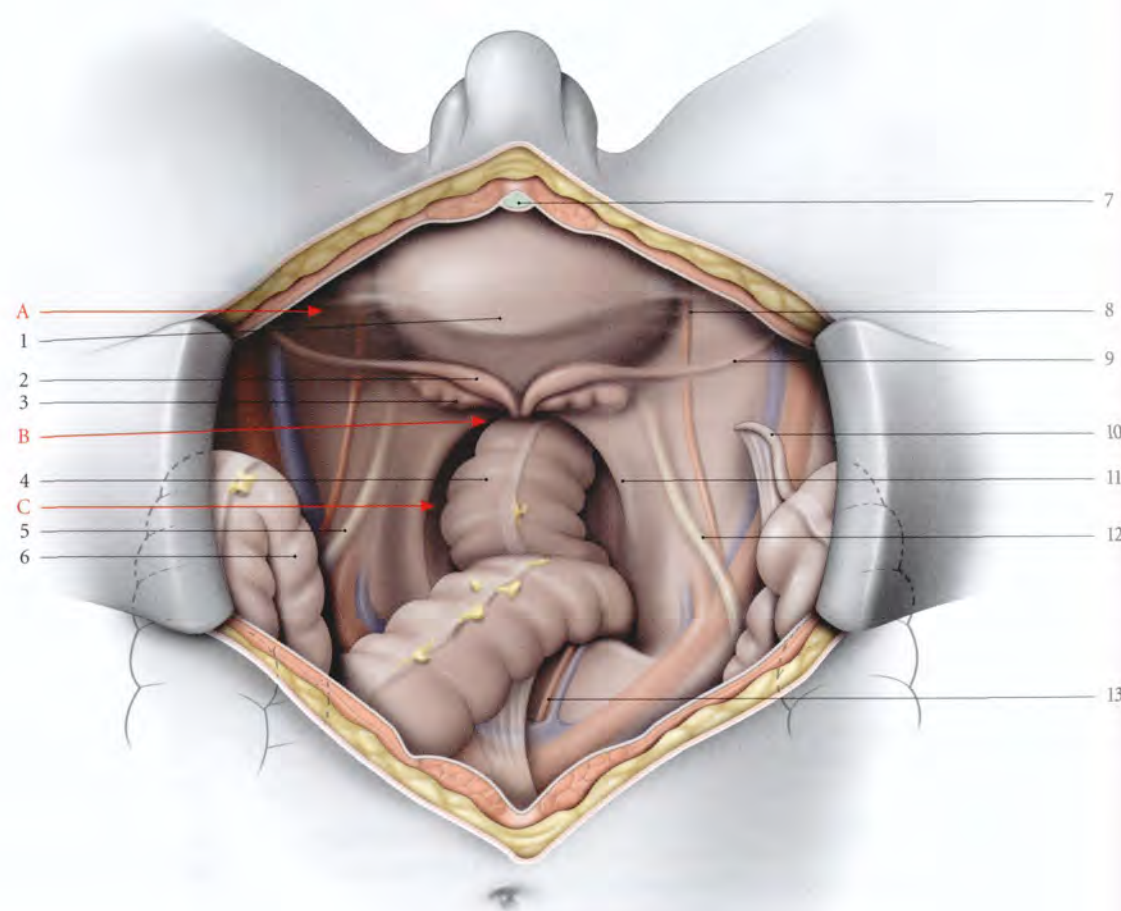


FIG. 11.8. Cavité péritonéale chez l'homme (vue supérieure, opératoire. Les anses intestinales sont refoulées dans l'abdomen)

- | | | |
|--------------------------------|----------------------------|----------------------------|
| A. fosse paravésicale | 3. glande séminale | 9. conduit déférent |
| B. cul-de-sac recto-vésical | 4. rectum | 10. appendice vermiforme |
| C. fosse pararectale | 5. pli de l'uretère gauche | 11. pli recto-vésical |
| | 6. sigmoïde récliné | 12. pli de l'uretère droit |
| 1. vessie | 7. lig. ombilical médian | 13. appendice vermiforme |
| 2. ampoule du conduit déférent | 8. pli de l'a. ombilicale | |

3 | Les fosses paravésicales et pararectales

Elles sont situées de chaque côté de la vessie et du rectum.

C | LIGAMENTS VISCÉRAUX

1 | Les ligaments pubo-prostatiques

Ils sont tendus du col vésical et de la partie voisine de la prostate, à la face postérieure du pubis, près de l'insertion du muscle pubo-coccygien.

Ils contiennent des myofibres lisses ou *muscles pubo-prostatiques*.

2 | Les ligaments vésicaux latéraux

Ils sont constitués autour des vaisseaux vésicaux supérieurs et inférieurs. Ils sont obliques en arrière et latéralement.

3 | Les ligaments vésico-sacraux

Ils sont sagittaux et s'organisent autour du plexus hypogastrique inférieur. Ils sont tendus du fascia rétro-

vésical au fascia présacral en regard de S2 ou S3 à S4. Ils sous-tendent le pli recto-vésical.

4 | Les ligaments rectaux latéraux

Ils entourent les vaisseaux rectaux moyens. Ils sont épais, et disposés transversalement de chaque côté du rectum distal. Chaque ligament sépare l'espace rétrorectal d'un espace pararectal (voir Tome 3).

D | ESPACES PARAVISCÉRAUX

1 | Les espaces paravésicaux

Chaque espace paravésical, situé en avant du ligament vésical latéral, est compris entre la face inféro-latérale de la vessie et le fascia pelvien pariétal. Il se continue avec l'espace rétropubien, au-dessus des ligaments pubo-vésicaux.

2 | Les espaces pararectaux

Chaque espace pararectal est situé entre le rectum distal, le ligament rectal latéral, le ligament vésical latéral, et le fascia pelvien pariétal.

11.3 TOPOGRAPHIE PELVIENNE CHEZ LA FEMME

A | VISCÈRES PELVIENS

Ils forment trois unités viscérales, les organes urinaires, les organes génitaux et le rectum.

1 | Les organes urinaires

Situés en avant, ils comprennent la vessie et l'urètre.

2 | Les organes génitaux

Situés dans la partie moyenne, ils comprennent l'utérus et les deux tiers du vagin, dans l'axe médian, les trompes utérines et les ovaires, latéralement. Le septum vésico-utérin unit la vessie et l'utérus, le septum vésico-vaginal, la vessie et le vagin, le septum uréthro-vaginal, l'urètre et le vagin.

3 | Le rectum

Il est situé en arrière de l'utérus et du vagin. Il est séparé de l'utérus par le cul-de-sac recto-utérin et du vagin par le septum recto-utérin.

Le septum recto-vaginal et le cul-de-sac recto-utérin sont explorés par le toucher bidigital soit debout, soit en décubitus dorsal (fig. 11.9 et 11.10).

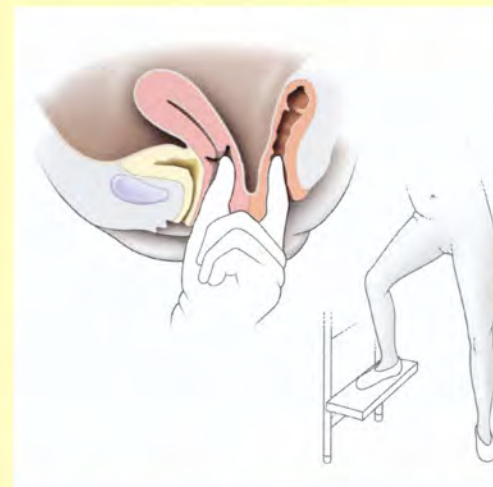


FIG. 11.9. Exploration du septum recto-vaginal et du cul-de-sac recto-utérin par le toucher bidigital, en station debout

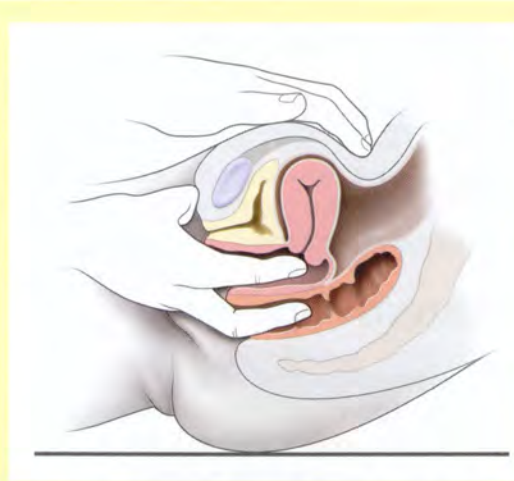


FIG. 11.10. Exploration du septum recto-vaginal et du cul-de-sac recto-utérin par le toucher bidigital, en décubitus dorsal

B | PÉRITOINE PELVIEN (fig. 11.11)

Il recouvre tous les viscères pelviens à l'exception de l'ovaire et de l'ostium abdominal de la trompe. Il détermine :

1 | Le pli vésical transverse (voir plus haut)

2 | Le cul-de-sac recto-utérin (de Douglas)

Il est limité latéralement par les plis recto-utérins, et se prolonge en arrière par les fosses pararectales. Son point déclive est situé à 5 ou 6 cm de l'anus. Il est libre de toute anse intestinale.

3 | Les fosses paravésicales et pararectales

Elles sont situées de chaque côté de la vessie et du rectum. Les fosses homolatérales sont séparées par un ligament large.

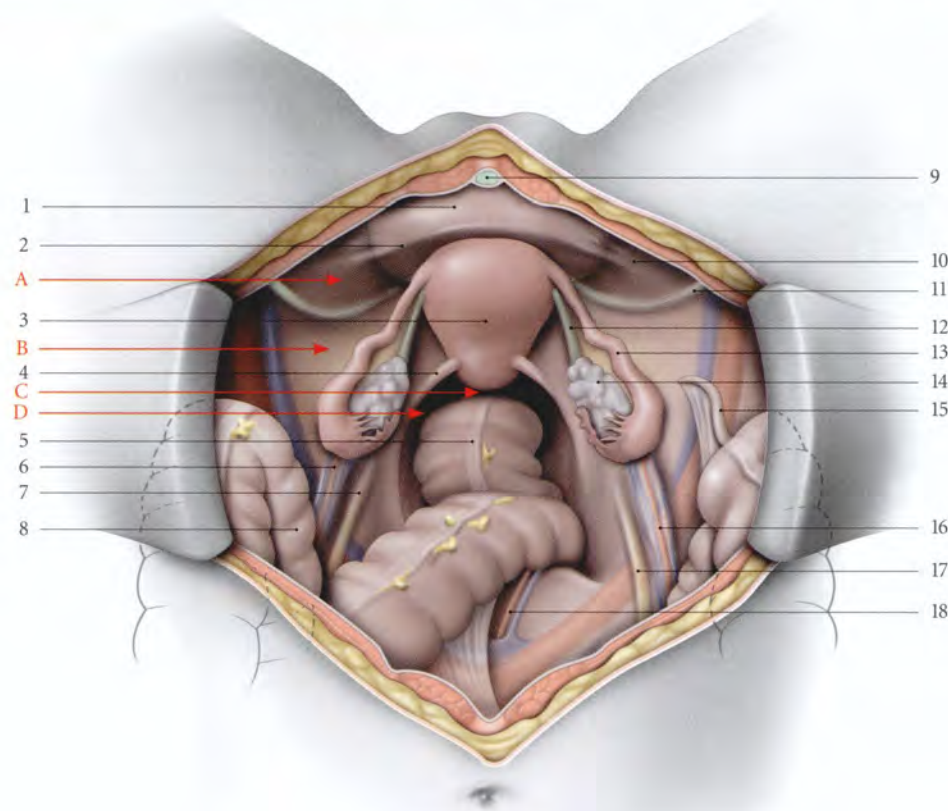


FIG. 11.11. Organes génitaux internes féminins (vue supérieure, opératoire. Les anses intestinales sont refoulées dans l'abdomen)

- | | | | |
|----------------------------|---------------------------------------|-----------------------------------|---------------------------------------|
| 1. vessie | 2. pli vésical transverse | 7. pli de l'uretère gauche | 13. trompe utérine droite |
| A. fosse paravésicale | 3. utérus | 8. sigmoïde | 14. ovaire droit |
| B. fosse pré-ovarique | 4. pli recto-utérin | 9. lig. ombilical médian | 15. appendice vermiforme |
| C. cul-de-sac recto-utérin | 5. rectum | 10. pli de l'a. ombilicale droite | 16. lig. suspenseur de l'ovaire droit |
| D. fosse pararectale | 6. lig. suspenseur de l'ovaire gauche | 11. lig. rond droit | 17. pli de l'uretère droit |
| | | 12. lig. propre de l'ovaire | 18. a. et v. sacrales médianes |

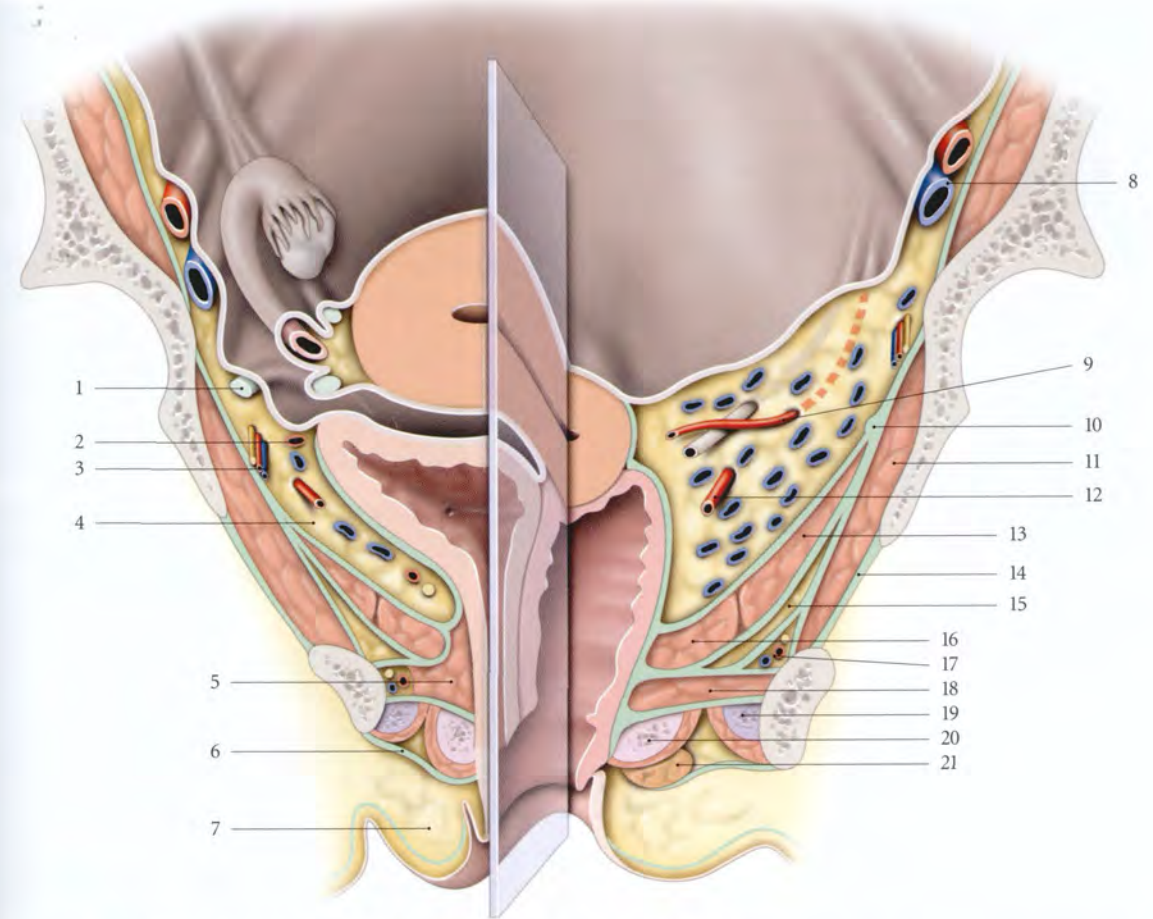


FIG. 11.12. Petit bassin féminin. Coupe frontale et chanfreinée (d'après Pernkopf modifié)

- | | | |
|----------------------------------|---|--|
| 1. lig. rond | 9. a. utérine surcroisant l'uretère dans le paramètre | 15. récessus ant. de la fosse ischio-rectale |
| 2. a. ombilicale | 10. arcade tendineuse du m. élévateur de l'anus | 16. m. pubo-coccygien (faisceau pubo-vaginal) |
| 3. a. et n. obturateurs | 11. m. obturateur interne | 17. a., v. et n. pudendaux internes dans le canal pudendal |
| 4. espace paravésical | 12. a. vaginale dans le paracervix | 18. m. transverse profond |
| 5. m. sphincter de l'urètre | 13. m. ilio-coccygien | 19. corps caverneux et m. ischio-caverneux |
| 6. fascia superficiel du périnée | 14. membrane obturatrice | 20. bulbe vestibulaire et m. bulbo-spongieux |
| 7. grande lèvre | | 21. glande vestibulaire majeure |
| 8. a. et v. iliaque externes | | |

4 | Les ligaments larges

Chaque ligament large correspond à un large repli péritonéal latéro-utérin.

Cette surface plissée est sous-tendue par le ligament rond de l'utérus, la trompe utérine, l'ovaire et ses ligaments (voir Chapitre 14).

C | LIGAMENTS VISCÉRAUX

1 | Les ligaments pubo-vésicaux (fig. 11.12)

Ils sont tendus du col vésical à la face postérieure du pubis, près de la symphyse. Ils contiennent des myofibrilles lisses ou *muscle pubo-vésical*.

2 | Les ligaments vésicaux latéraux

Ils s'organisent autour des vaisseaux vésicaux supérieurs.

3 | Les ligaments vésico-utérins

Ils unissent la base vésicale à la partie supravaginale du col utérin.

4 | Les ligaments utéro-sacraux

Ils naissent des faces postéro-latérales de la partie supravaginale du col et du fornix vaginal. Ils sous-tendent les plis recto-utérins et se perdent sur le fascia

présacral en regard des vertèbres S2 à S4 mais aussi sur les faces latérales du rectum. Dans leur partie médiale se situe le plexus hypogastrique inférieur.

5 | Les ligaments rectaux latéraux

Ils sont semblables à ceux de l'homme (voir plus haut).

6 | Les paramètres et les paracervix

(fig. 11.13, 11.14, 11.15)

Ces formations vasculo-conjonctives sont en continuité parfaite.

Ils sont plus denses près des bords latéraux de l'utérus et du vagin où ils sont riches en muscles lisses qui apparaissent après la naissance.

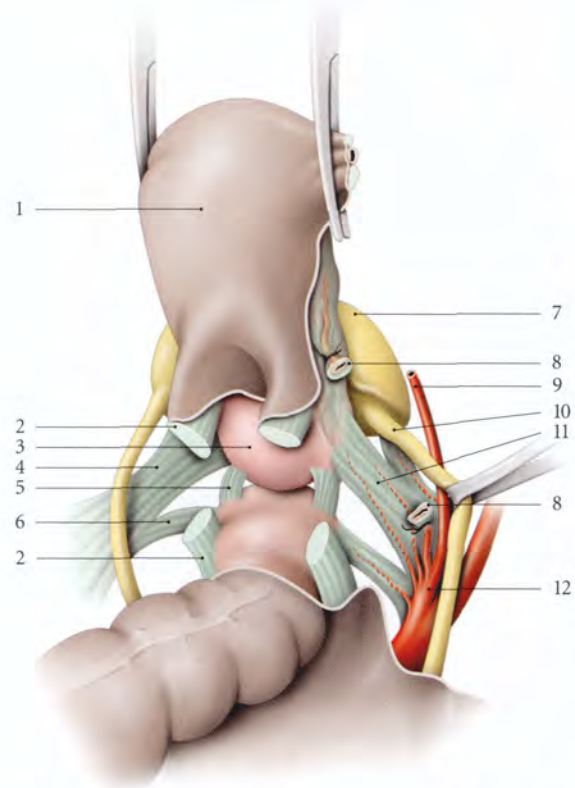


FIG. 11.13. Ligaments génitaux chez la femme. Positions et dissection opératoire (vue supérieure schématique)

- | | |
|-------------------------|---------------------------------------|
| 1. utérus relevé | 8. paramètre et a. utérine sectionnés |
| 2. lig. utéro-sacral | 9. a. ombilicale |
| 3. fornix vaginal post. | 10. urètre droit |
| 4. paracervix gauche | 11. paracervix droit |
| 5. lig. recto-vaginal | 12. a. iliaque interne droite |
| 6. lig. rectal latéral | |
| 7. vessie | |

Latéralement, au croisement de l'artère utérine et de l'uretère, les fibres musculaires lisses sont inexistantes et les fibres élastiques sont rares. Le plan virtuel les séparant contient l'uretère pelvien.

a) Le paramètre s'organise autour des vaisseaux utérins.

b) Le paracervix s'organise autour des vaisseaux vaginaux. Il est particulièrement riche en plexus veineux. Il s'étend jusqu'au fascia pelvien pariétal.

c) La valeur fonctionnelle du paramètre et du paracervix, pour le maintien de l'utérus, est considérable.

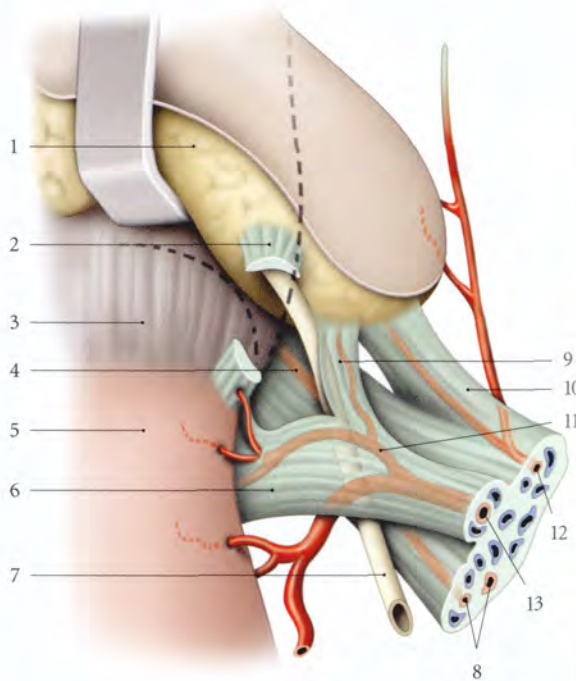


FIG. 11.14. Ligaments vésicaux et génitaux droits (position opératoire, vue postérieure)

- | | |
|---------------------------------|--|
| 1. vessie écartée | 9. expansion du paramètre (paramètre ant.) |
| 2. lig. vésico-utérin sectionné | 10. lig. latéral de la vessie et a. vésicale sup. |
| 3. fornix vaginal | 11. a. cervico-vaginale (variation : origine latérale au croisement utérine-uretère) |
| 4. paracervix | 12. a. ombilicale |
| 5. isthme utérin | 13. a. utérine |
| 6. paramètre | |
| 7. urètre | |
| 8. aa. vaginales | |

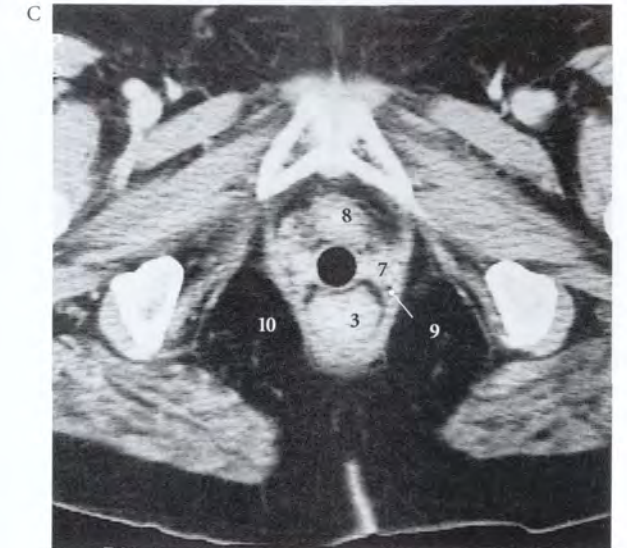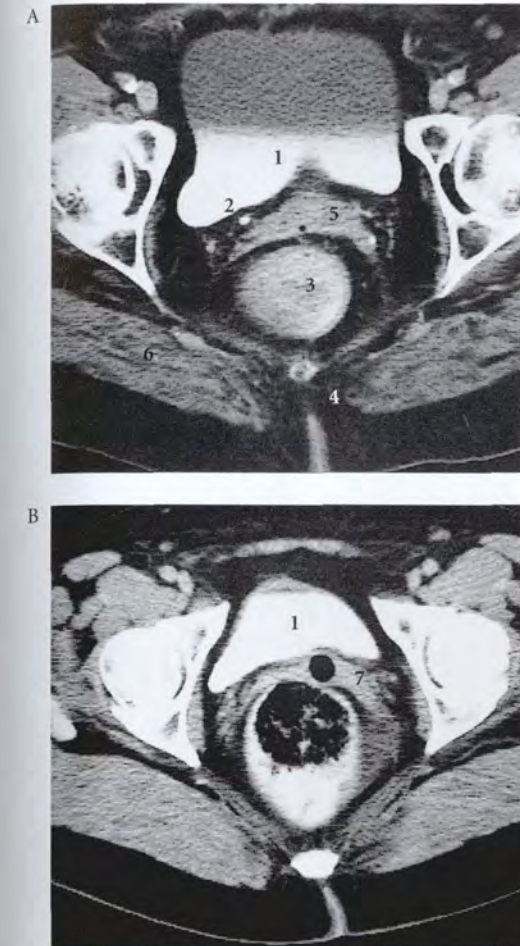


FIG. 11.15. A, B, C : coupes tomodensitométriques sériées du petit bassin

- | |
|-------------------------------|
| 1. vessie |
| 2. urètre |
| 3. rectum |
| 4. coccyx |
| 5. paramètre et isthme utérin |
| 6. m. grand fessier |
| 7. vagin et paracervix |
| 8. urètre |
| 9. m. élévateur de l'an |
| 10. fosse ischio-rectale |

Les expériences de Mengert et celles de Range et Woodburne prouvent leur efficacité :

- un prolapsus se produit lors de la traction du col dès que les paramètres et les paracervix sont sectionnés ;
- la section isolée des autres ligaments et du diaphragme pelvien avec la même traction sur le col ne produit pas le même degré de descente du col.

Par ailleurs, la dissociation du tissu conjonctif de la paroi, sans la section des vaisseaux, entraîne un prolapsus sous une traction de 1 kg sur le col, qu'il s'agisse uniquement des paramètres et des paracervix, ou des ligaments utéro-sacraux.

D | ESPACES PARAVISCÉRAUX

1 | L'espace paravésical (fig. 11.16)

Il est compris entre la face inféro-latérale et le ligament latéral de la vessie d'une part, et le fascia pelvien pariétal d'autre part. Il se continue avec l'espace rétropubien, au-dessus des ligaments pubo-vésicaux.

2 | L'espace pararectal

Il est situé entre, en avant, le paracervix, médialement, le rectum distal et le ligament latéral du rectum, et latéralement, le muscle élévateur de l'anus. Ils se continuent au-dessus du ligament latéral du rectum avec l'espace rétrorectal.

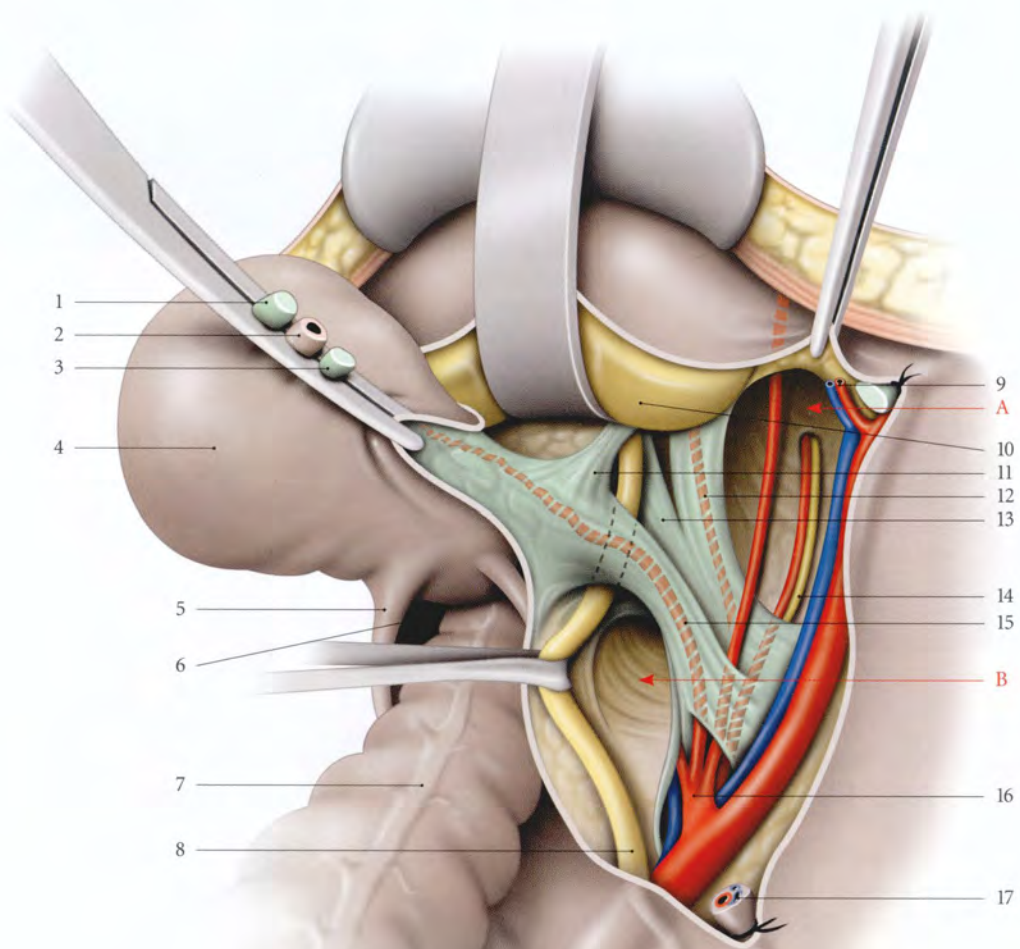


FIG. 11.16. Ligaments génitaux et vésicaux droits. Dissection opératoire (vue supérieure)

- | | | |
|--------------------------------|--------------------------------|---|
| A. espace paravésical | 5. pli recto-utérin | 12. lig. vésical latéral |
| B. espace pararectal | 6. cul-de-sac recto-utérin | 13. paracervix |
| 1. lig. rond droit de l'utérus | 7. rectum | 14. a. et n. obturateurs |
| 2. trompe droite | 8. urètre | 15. paramètre |
| 3. lig. propre de l'ovaire | 9. a. et v. épigastriques inf. | 16. a. iliaque int. |
| 4. utérus tracté et récliné | 10. vessie | 17. lig. suspenseur de l'ovaire droit sectionné |
| | 11. lig. vésico-utérin | |

NOMENCLATURE COMPARÉE DES LIGAMENTS VISCÉRAUX PELVIENS (NON EXHAUSTIVE)

Nomina Anatomica	Nomenclature internationale francisée	Dénominations anciennes et éponymes désuets
Parametrium	Paramètre	Ligament cardinal (partie crâniale) (Kocks) Aileron sus-urétéral Rétinaculum utérin (Martin) Gaine hypogastrique (Delbet) Tente de l'artère utérine Tente aponévrotique du ligament large (versant postérieur) (Grégoire) Mésentère cellulaire du ligament rond (Gübarow) Ligament transverse du col (partie antérieure) (Mackenrodt) Uteroiliac process (Savage)
Paracervix	Paracervix	Paracolpos Paracolpium (Werner) Paravagin Aileron sous-urétéral Aileron vaginal Base conjonctive frontale (Peham-Amreich) Parangium hypogastricum (Pernkopf) Paramètre latéral (Novak) Ligament de Mackenrodt Ligament cardinal (partie caudale) (Kocks) Ligament latéral du pelvis Ligament cervical latéral (Petit) Rétinaculum vaginal (Martin) Ligament transverse cervical (Range, Woodburne, Brizzi) Ligament transverse de l'utérus (Kiss-Szentagothai) Tente aponévrotique du ligament large (versant antérieur) (Grégoire) Corpus intrapelvinum (Hafferi)
Ligamentum utero-sacrale (m. recto-uterinus)*	Ligament utéro-sacral (m. recto-utérin)*	Lame sacro-recto-génito-pubienne (partie postérieure) (Farabeuf) Ligament de Petit (Poirier-Charpy) Piliers antérieur et postérieur du rectum (Peham-Amreich) Ligaments utérins postérieurs Paramètre postérieur (Novak) Uterosacral cellular process (Savage)
Ligamentum vesico-uterinum (m. vesico-uterus)*	Ligament vésico-utérin (m. vésico-utérin)*	Lame sacro-recto-génito-pubienne (partie moyenne) (Farabeuf) Segment pelvi-vésico-génital (Petit) Vesicovaginal cellular process (Savage) Ligament vésico-cervical (Shaws) Pilier de la vessie Paramètre ant. (Novak)
Ligamentum vesicæ laterale	Ligament latéral de la vessie	Paracystium (Amreich I) Aileron de la vessie
Ligamentum pubo-vesicale (m. pubo-vesicale)*	Ligament pubo-vésical (m. pubo-vesical)*	Lame sacro-recto-génito-pubienne (partie antérieure) (Farabeuf)
Ligamentum pubo-prostaticum (m. pubo-prostaticum)	Ligament pubo-prostatique (m. pubo-prostatique)	
Ligamentum recti laterale	Ligament latéral du rectum	Pilier du rectum Aileron du rectum Paraproctum (Amreich I)

* Fibres musculaires lisses contenues dans les ligaments correspondants.

12 Développement des organes génitaux internes

Les organes génitaux internes ont un développement étroitement solidaire de celui de l'appareil urinaire. Cette solidarité explique la fréquence simultanée des malformations génitales et urinaires.

Le sexe morphologique est indifférencié jusqu'à la fin de la 6^e semaine du développement, quel que soit le sexe génétique. Ce stade indifférencié correspond essentiellement à la formation des gonades, des conduits mésonéphriques et paramésonéphriques.

La différenciation des gonades est liée à un facteur encodé dans le chromosome Y et identifié sous le nom de *Testis Determining Factor* (TDF). Ce facteur contrôle en particulier la sécrétion des hormones masculines dont dépend le sexe phénotypique.

12.1 STRUCTURES INDIFFÉRENCIÉES

A | GONADES (fig. 12.1)

Chaque gonade est caractérisée chez l'embryon par la formation d'un épithélium germinatif colonisé par des cellules germinales primordiales.

1 | L'épithélium germinatif

Il apparaît au cours de la 4^e semaine sous forme d'un épaississement de l'épithélium cœlomique recouvrant chaque mésonéphros. Cet épithélium et le mésenchyme sous-jacent prolifèrent en constituant une saillie médiale du mésonéphros, la *crête gonadique*.

2 | Les cellules germinales primordiales

Au cours de la 5^e semaine, les cellules germinales primordiales, provenant de l'endoblaste de la paroi vitelline à travers le mésentère dorsal primitif¹, atteignent l'épithélium germinatif. Elles induisent la formation de colonnes cellulaires épithéliales, les *cordons gonadiques*².

Les cellules germinales primordiales constitueront la lignée germinale.

L'arrêt occasionnel des cellules germinales primordiales au cours de leur migration peut être à l'origine de tumeurs ou tératomes.

3 | Le mésenchyme gonadique

Il entoure les cordons gonadiques et isole l'épithélium cœlomique qui s'amincit en un mésothélium recouvrant la gonade.

B | CONDUITS GÉNITAUX

Jusqu'à la 7^e semaine, dans les deux sexes, chaque crête gonadique est longée latéralement par les conduits mésonéphrique et paramésonéphrique, disposés côte à côte.

1 | Les conduits mésonéphriques³ (fig. 12.2, 12.3)

Au cours de la 4^e semaine, les conduits mésonéphriques, qui drainent les tubules mésonéphriques, se développent dans le sens crânio-caudal pour atteindre la paroi dorsale du canal vésico-urétral, de chaque côté d'un épaississement, le *tubercule sinusal*⁴.

1. La voie sanguine a été démontrée chez de nombreux animaux (oiseaux, mammifères).

2. Ancien. : cordons sexuels primaires ou primitifs.

3. Ancien. : canaux de Wolff.

4. Ancien. : tubercule de Müller. Le tubercule sinusal serait d'origine mixte, mésonéphrique et paramésonéphrique. Une régression du tissu spécifique à chaque sexe s'effectue secondairement (Bok, Drews, Mauch...).

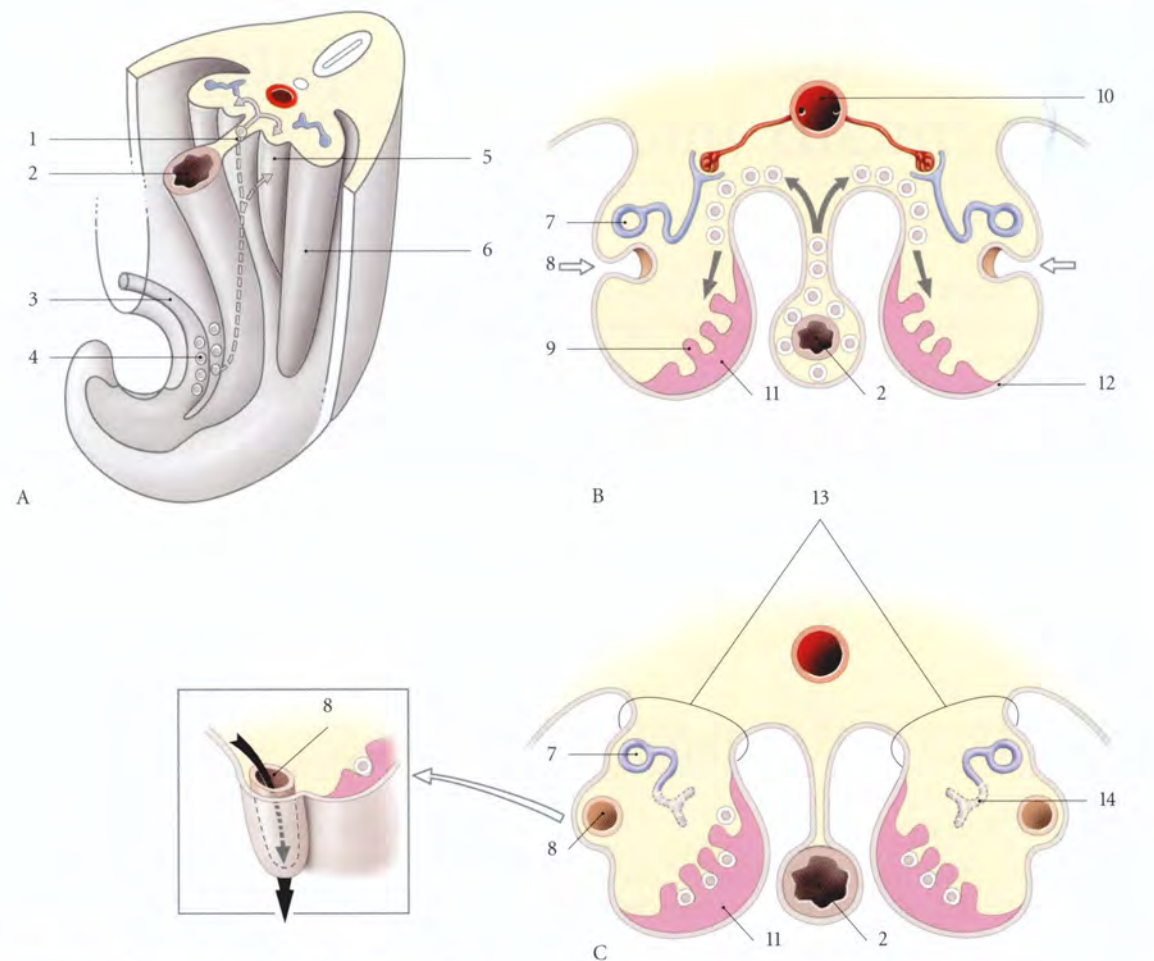


FIG. 12.1. Évolution des gonades indifférenciées

- | | | |
|---|-------------------------------------|---|
| A. embryon de 5 semaines : région caudale | 1. méso-uro-génital | 8. formation du conduit paramésonephrique |
| B. embryon de 6 semaines : coupe transversale des crêtes gonadiques | 2. intestin primitif | 9. cordon gonadique |
| C. embryon de 7 semaines : coupe transversale des crêtes gonadiques | 3. allantoïde | 10. aorte |
| | 4. cellules germinales en migration | 11. mésenchyme gonadique |
| | 5. crête gonadique | 12. épithélium coelomique |
| | 6. mésonéphros | 13. méso-uro-génital |
| | 7. conduit mésonéphrique | 14. tubule mésonéphrique |

2 | Les conduits paramésonephriques⁵

Au cours de la 6^e semaine, les conduits paramésonephriques se forment à partir d'une invagination longitudinale de l'épithélium coelomique.

Leurs extrémités crânielles restent ouvertes dans la cavité coelomique, tandis que leurs extrémités caudales se développent dans le sens crânio-caudal, et atteignent le tubercule sinusal.

Le tubercule sinusal donne les *bulbes sinu-vaginaux*, chez l'embryon féminin, et le *bulbe sinu-utriculaire*, chez l'embryon masculin.

5. Ancien. : canaux de Müller.

3 | Le méso-uro-génital

Le mésonéphros, les gonades et les conduits génitaux sont maintenus contre la paroi dorsale de l'abdomen par le méso-uro-génital, compris entre les réflexions du péritoine dorsal.

Au fur et à mesure que la gonade se développe et que le mésonéphros régresse, le méso-uro-génital se rétrécit et forme crânialement le *ligament suspenseur de la gonade* et dorsalement le *mésorchium* chez l'homme, et le *mésovarium* chez la femme.

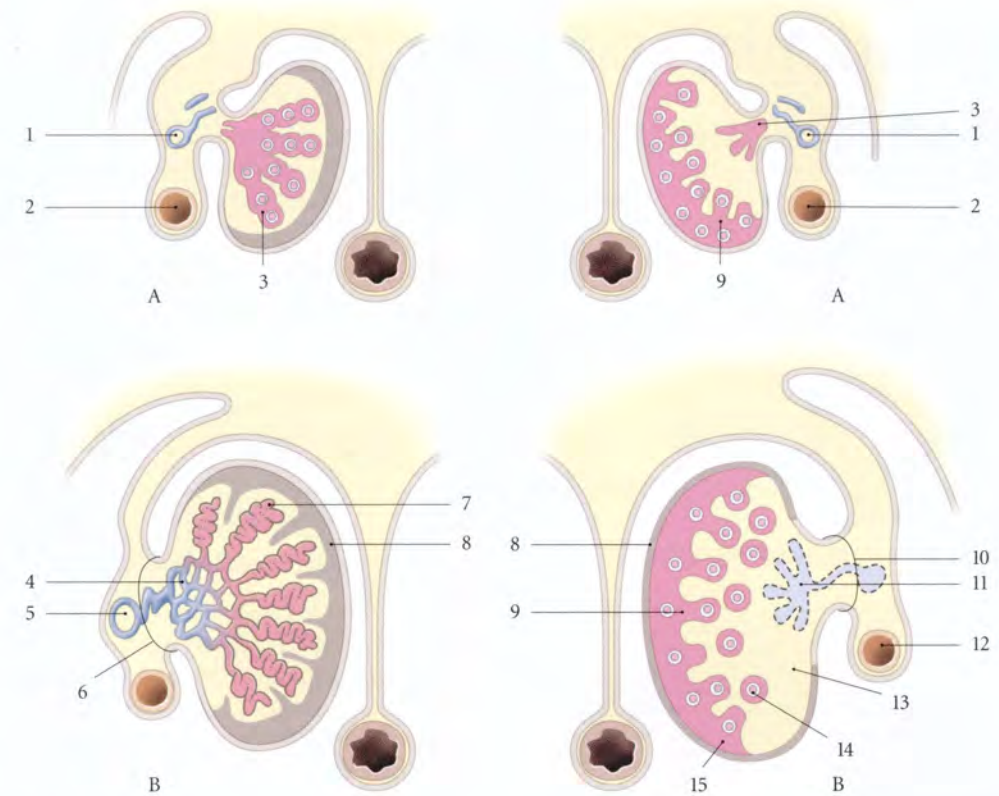
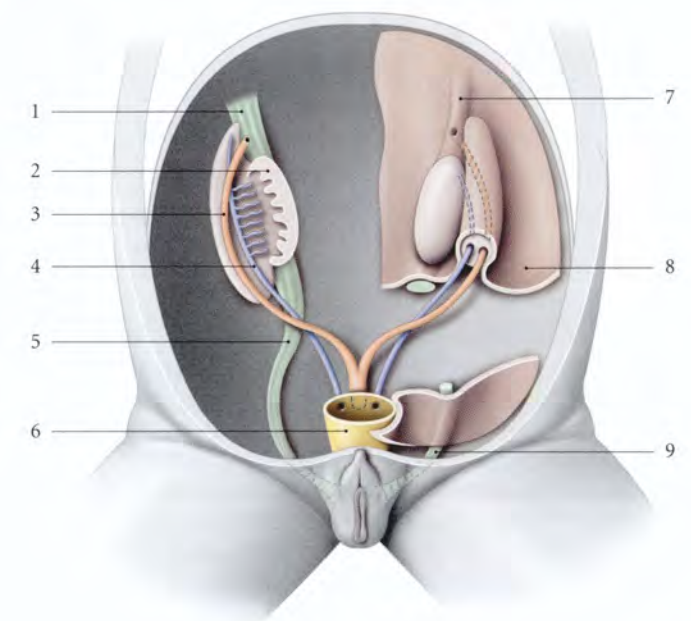


FIG. 12.2. Gonades différenciées

- | | | | |
|---------------------------|----------------------------------|--------------------|------------------------------|
| A. embryon de 12 semaines | 4. rété testis | 8. albuginée | 12. trompe utérine primitive |
| B. embryon de 20 semaines | 5. conduit épидидymaire primitif | 9. cordon cortical | 13. médulla |
| | 1. conduit mésonéphrique | 10. mésovarium | 14. follicule primordial |
| | 2. conduit paramésonephrique | 11. rété ovarii | 15. cortex |
| | 3. cordon médullaire | | |

FIG. 12.3. Conduits génitaux et gonades indifférenciées *in situ* (embryon de 8 semaines) (vue antérieure schématique)

- | | |
|----------------------------------|--|
| 1. lig. suspenseur de la gonade | 7. pli du lig. suspenseur de la gonade |
| 2. gonade | 8. péritoine pariétal post. |
| 3. conduit paramésonephrique | 9. région inguinale |
| 4. conduit mésonéphrique | |
| 5. gubernaculum testis ou ovarii | |
| 6. sinus uro-génital | |



12.2 STRUCTURES DIFFÉRENCIÉES MASCULINES

A | ORGANOGÉNÈSE DES TESTICULES

(fig. 12.4)

Chez l'embryon de caryotype XY, les cordons gonadiques se développent et présentent une partie profonde, les cordons médullaires, et une partie superficielle, les cordons corticaux, qui dégèrent.

1 | Les cordons médullaires

Ils donnent, en se canalisant, le rété testis, et les tubules séminifères.

Les cellules des cordons médullaires se différencient en épithéliocytes de soutien⁶.

Les cellules germinales primordiales évoluent en spermatogonies.

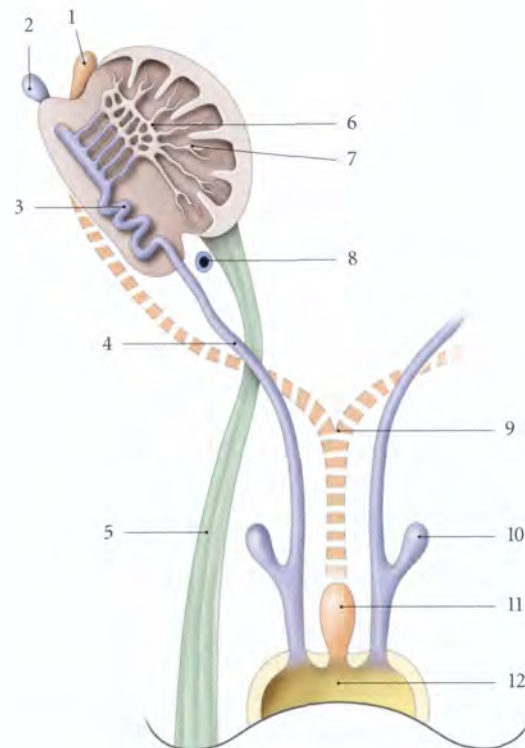


FIG. 12.4. Diagramme des structures différenciées masculines (embryon de 11 semaines)

- | | |
|-----------------------------|--|
| 1. appendice du testicule | 8. paradidyme |
| 2. appendice de l'épididyme | 9. trace des conduits paramésonephriques |
| 3. conduit épидидymaire | 10. glande séminale |
| 4. conduit déférent | 11. utricule |
| 5. lig. scrotal | 12. sinus uro-génital |
| 6. rété testis | |
| 7. tubules séminifères | |

2 | Le mésenchyme

Des cellules mésenchymateuses dérivent les endocrinocytes interstitiels⁷ et l'albuginée.

B | ORGANOGÉNÈSE DES CONDUITS GÉNITAUX MASCULINS

La gonade masculine assure grâce à ses androgènes le développement des conduits mésonephriques et par son hormone anti-müllérienne (AMH)⁸ l'inhibition du développement des conduits paramésonephriques.

1 | Les conduits mésonephriques

a) *Entre la 8^e et la 12^e semaine*, chaque conduit mésonephrique se différencie en conduits épидидymaire, déférent, et éjaculateur.

b) *Au cours de la 10^e semaine*, des tubules mésonephriques dérivent les ductules efférents, les ductules aberrants supérieurs et inférieurs et les paradidymes.

c) *Au cours de la 12^e semaine*, chaque rété testis se connecte à un conduit mésonephrique. La glande séminale procède d'un diverticule de la partie distale d'un conduit mésonephrique.

2 | Les conduits paramésonephriques

Ils dégèrent en laissant deux vestiges embryonnaires : l'appendice du testicule et l'utricule prostatique⁹.

C | DESCENTE DES TESTICULES (fig. 12.5)

Au cours de la 7^e semaine, le testicule primitif, situé dans la région thoraco-lombaire, est maintenu dorsalement par le mésorchium. Une colonne mésenchymateuse s'étendant du mésorchium au bourrelet génital constitue le gubernaculum testis.

En raison du développement très important du corps de l'embryon et de l'absence de croissance du gubernaculum testis, le testicule ne s'éloigne pas du bourre-

6. Ancien. : cellules sustentaculaire de Sertoli.
7. Ancien. : cellules de Leydig.
8. Anti-Müllerian Hormon.
9. L'utricule prostatique dérive partiellement aussi du bulbe sinu-utriculaire.

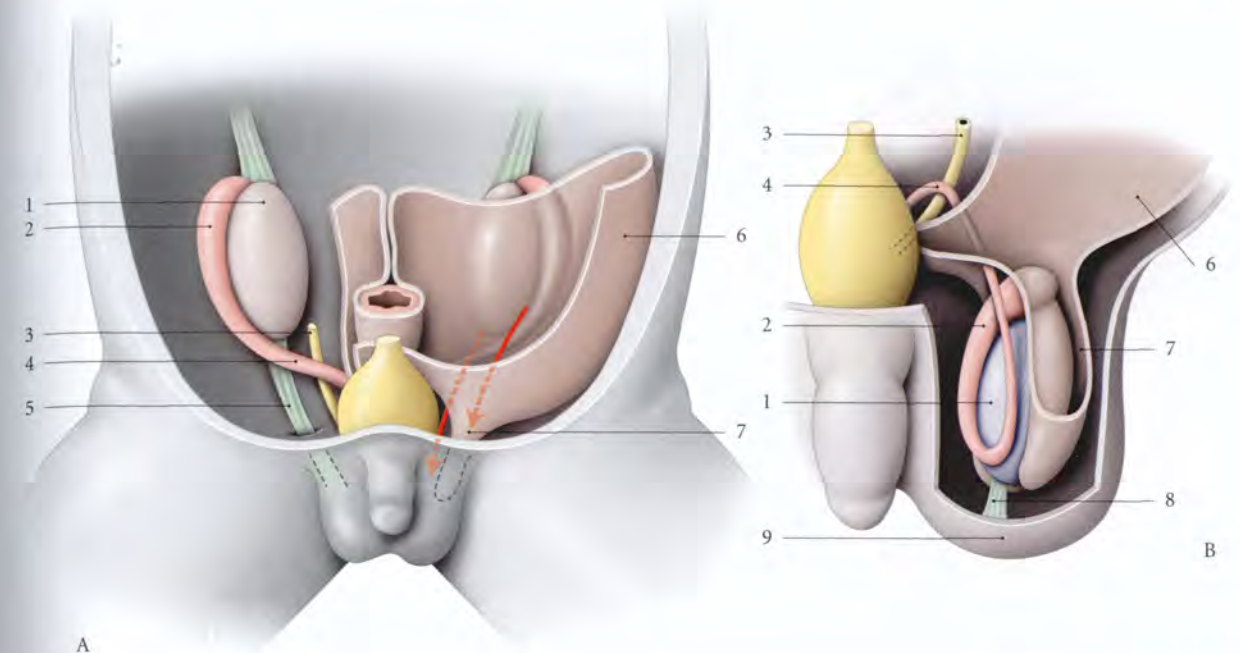


FIG. 12.5. Descente du testicule

- | | | | |
|--------------------|--------------|------------------------|-----------------|
| A. fœtus de 3 mois | 1. testicule | 4. conduit déférent | 7. sac vaginal |
| B. fœtus de 8 mois | 2. épididyme | 5. gubernaculum testis | 8. lig. scrotal |
| | 3. urètre | 6. péritoine pariétal | 9. scrotum |

let génital. Il s'agit donc d'une « descente passive » sans translation active du testicule.

À 28 semaines, le testicule, sous-péritonéal, est contre l'anneau inguinal profond. Il présente un prolongement du sac vaginal, le sac scrotal. Celui-ci longe le gubernaculum.

À 32 semaines, le testicule est hors du canal inguinal dans le sac scrotal. La partie caudale du gubernaculum testis devient le ligament scrotal. La partie caudale du sac scrotal, au contact du testicule, devient la vaginale testiculaire ; la partie proximale s'oblitére.

D | ORGANOGÉNÈSE DE LA PROSTATE (fig. 12.6)

Dès la 7^e semaine du développement, l'épithélium glandulaire se forme à partir de nombreuses évaginations endodermiques de la muqueuse de la partie pelvienne du sinus uro-génital. Vers la 10^e semaine, ces bourgeons du sinus uro-génital colonisent le mésenchyme environnant. D'abord pleins, puis rapidement creux, ils formeront les glandes prostatiques. Du mésoderme dérivent le stroma et les myofibres lisses.

Vers la 13^e semaine apparaît l'activité sécrétoire. Sous l'influence des androgènes fœtaux, à la 16^e semaine, la prostate est bien différenciée. Après 20 semai-

nes, les œstrogènes maternels favorisent la ramification des glandes prostatiques.

Au cours du 1^{er} mois postnatal, l'épithélium malpighien métaplasique est remplacé par un épithélium cylindrique.

De la naissance à 10 ans, la prostate est peu développée.

E | ORGANOGÉNÈSE DES GLANDES SÉMINALES

Le bourgeon séminal apparaît au cours de la 11^e semaine au niveau de la partie distale du conduit mésonephrique.

F | ORGANOGÉNÈSE DES GLANDES BULBO-URÉTRALES

Le bourgeon bulbo-urétral provient d'une évagination endodermique de l'urètre. Il apparaît au cours de la 9^e semaine de chaque côté de l'extrémité du sinus uro-génital et atteint l'espace profond du périnée, vers le 4^e mois.

Le mésoderme environnant donne le stroma et les myofibres lisses de la glande.

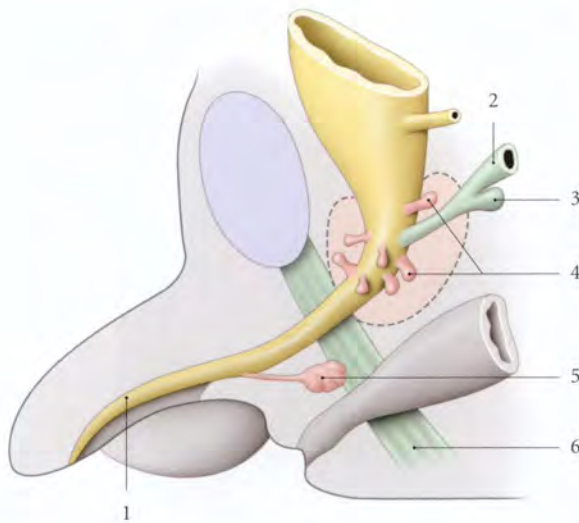


FIG. 12.6. Développement des glandes génitales masculines

- | | |
|---------------------------------|---------------------------|
| 1. partie phallique de l'urètre | 4. bourgeons prostatiques |
| 2. conduit mésonéphrique | 5. bourgeon bulbo-urétral |
| 3. bourgeon séminal | 6. périnée |

12.3 STRUCTURES DIFFÉRENCIÉES FÉMININES

A | ORGANOGÉNÈSE DES OVAIRES

Chez l'embryon de caryotype XX, les cordons gonadiques présentent une partie profonde, les cordons médullaires, et une partie superficielle, les cordons corticaux¹⁰.

1 | Les cordons médullaires

Contrairement au testicule, ils donnent des structures éphémères, le réte ovarii et les follicules médullaires.

2 | Les cordons corticaux

Au cours de la 16^e semaine, ils se fragmentent en follicules primordiaux formés chacun d'une ovogonie entourée de cellules folliculaires dérivées de l'épithélium germinatif.

3 | Les cellules interstitielles et l'albuginée

Elles dérivent du mésenchyme entourant les cordons gonadiques.

B | ORGANOGÉNÈSE DES CONDUITS GÉNITAUX FÉMININS (fig. 12.7)

Sous l'influence probable des œstrogènes maternels et placentaires, les conduits paramésonéphriques se développent.

1 | Les conduits paramésonéphriques

Ils présentent deux parties, crâniale et caudale, séparées par le croisement du gubernaculum ovarii.

a) La partie crâniale donne la muqueuse de la trompe utérine.

b) La partie caudale, au cours de la 9^e semaine, fusionne avec son homologue pour former l'ébauche utéro-vaginale qui s'unit au tubercule sinusal. L'ébauche utéro-vaginale donne naissance à la muqueuse utérine.

c) Du mésenchyme environnant dérivent la musculature tubaire et le myomètre.

2 | Les bulbes sinu-vaginaux

Du tubercule sinusal se développent deux bulbes sinu-vaginaux. Ils fusionnent tôt et constituent un cordon cellulaire plein, la lame vaginale. Celle-ci perd rapidement ses cellules centrales pour créer la cavité vaginale. Les cellules endoblastiques d'origine sinusale s'étendent pour former l'épithélium du fornix vaginal et de l'exocol (fig. 12.8).

3 | Les conduits mésonéphriques

Ils dégèrent en laissant des vestiges embryonnaires : les appendices vésiculeux, le conduit longitudinal de l'époophoron et le conduit déférent vestigial. Les conduits transversaux de l'époophoron et le paroophoron dérivent des tubules mésonéphriques.

10. Ancien : cordons sexuels secondaires, cordons de Valentin-Pflüger.

FIG. 12.7. Diagramme des structures différenciées féminines (embryon de 11 semaines)

1. lig. suspenseur de l'ovaire
2. appendice vésiculeux
3. épooophoron
4. trompe utérine
5. lig. rond de l'utérus
6. réte ovarii
7. cortex ovarique
8. lig. propre de l'ovaire
9. trace des conduits mésonéphriques
10. ébauche utéro-vaginale
11. sinus uro-génital

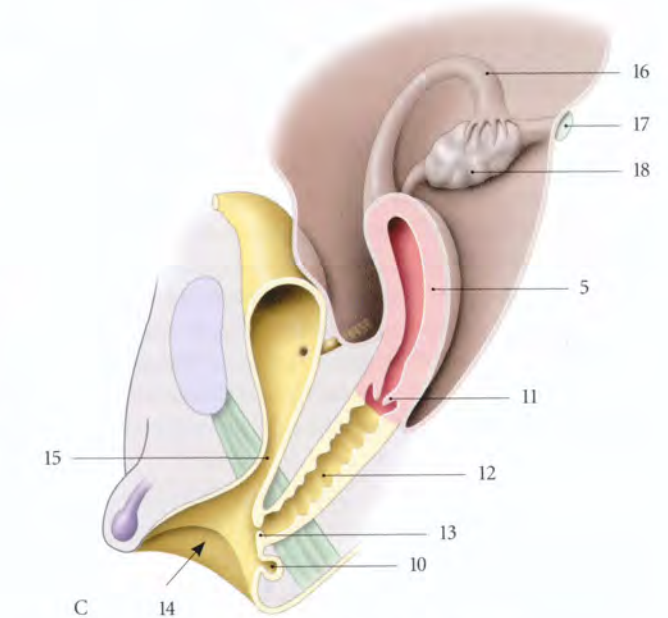
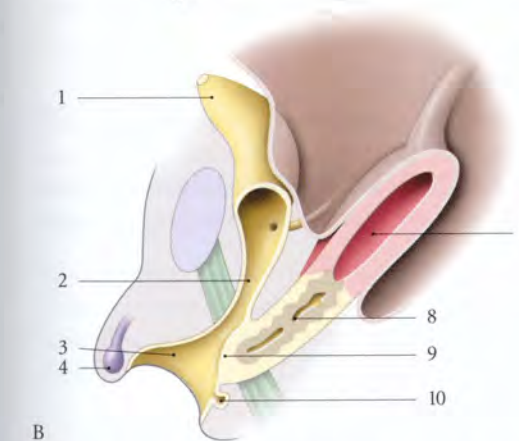
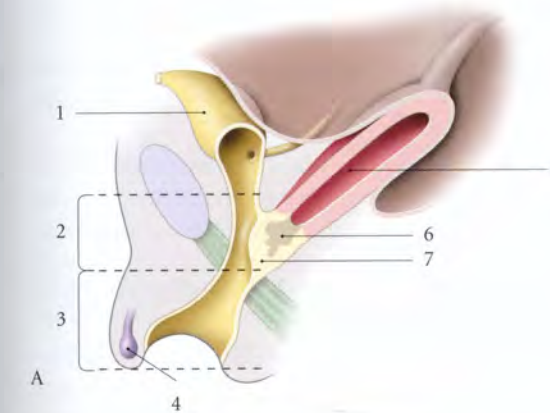
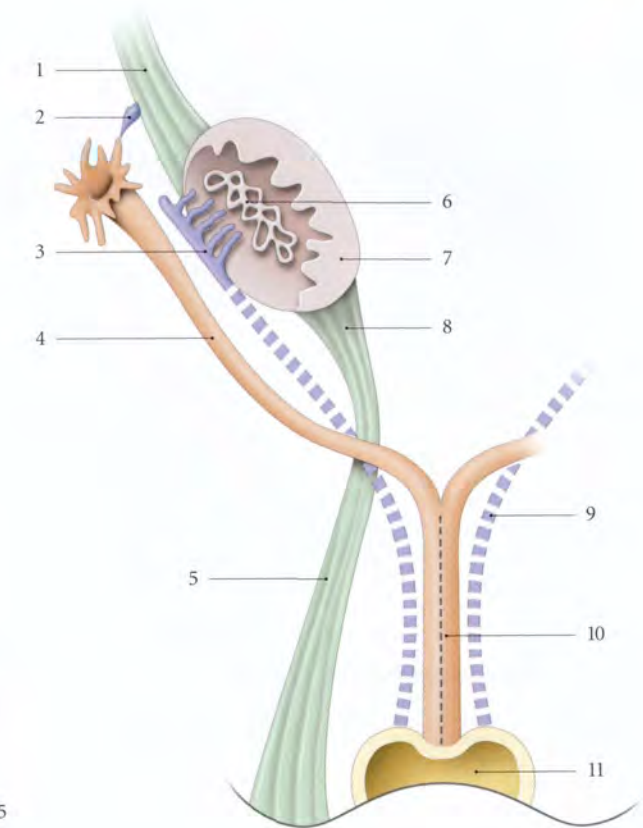


FIG. 12.8. Développement des conduits génitaux féminins (embryons A : 14 semaines, B : 17 semaines et C : 18 semaines)

- | | | |
|---|--|---------------------------------|
| 1. partie vésicale du sinus uro-génital (SUG) | 7. bulbe sinu-vaginal | 13. hymen |
| 2. partie pelvienne du SUG | 8. lame vaginale clivée | 14. vestibule |
| 3. partie phallique du SUG | 9. hymen primitif | 15. urètre |
| 4. tubercule génital | 10. bourgeon de la glande vestibulaire majeure | 16. trompe utérine |
| 5. corps utérin | 11. col utérin | 17. lig. suspenseur de l'ovaire |
| 6. lame vaginale | 12. cavité vaginale | 18. ovaire |

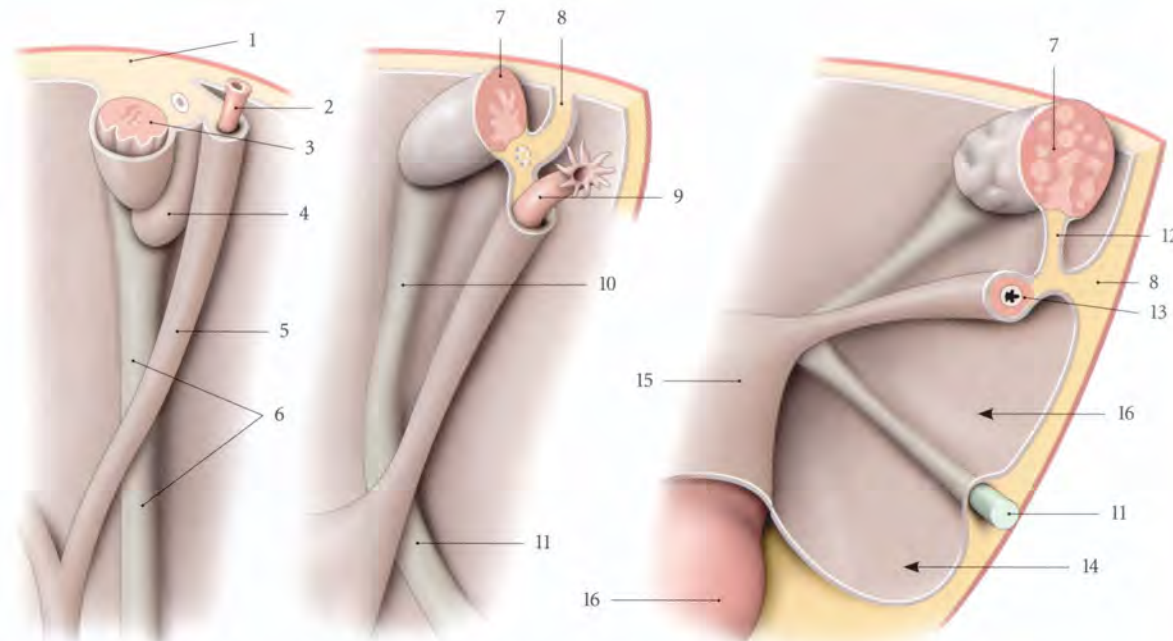


FIG. 12.9. Évolution de la descente de l'ovaire et de la formation du ligament large de l'utérus (schématique)

1. méso-uro-génital
2. conduit paramésonephrique
3. crête gonadique
4. mésonephros
5. pli du conduit paramésonephrique
6. pli du gubernaculum ovarii

7. ovaire
8. lig. large de l'utérus
9. trompe utérine
10. lig. propre de l'ovaire
11. lig. rond
12. mésovarium

13. mésosalpinx et mésomètre
14. face ant. du mésomètre
15. utérus
16. vagin

C | DESCENTE DES OVAIRES ET FORMATION DES LIGAMENTS LARGES (fig. 12.9)

La descente passive de l'ovaire est limitée. Au cours de la 12^e semaine, l'ovaire descend au-dessous du détroit supérieur.

Le mésenchyme du mésovarium se prolonge crânialement par le ligament suspenseur de la gonade et caudalement, jusqu'au bourrelet génital par le gubernaculum ovarii. Le ligament suspenseur de la gonade devient ligament suspenseur de l'ovaire. Le gubernaculum ovarii fusionne avec les cornes utérines et donne, dans sa partie crâniale, le *ligament propre de l'ovaire*, et dans sa partie caudale, le *ligament rond de l'utérus*.

Un sac vaginal identique à celui de l'embryon masculin se prolonge le long du gubernaculum ovarii par le sac inguinal qui s'obstrue rapidement.

La persistance du sac inguinal forme le canal de Nuck.

Chaque conduit paramésonephrique est relié à la paroi dorsale par le méso-paramésonephrique. Ce méso longitudinal devient transversal dans le pelvis après la descente de l'ovaire; il donne le *mésosalpinx* et le *mésomètre*.

12.4 MALFORMATIONS

Elles sont nombreuses et variées. Certaines sont communes aux deux sexes, tel le pseudo-hermaphrodisme. Il relève souvent d'anomalies chromosomiques et se traduit par la présence d'organes génitaux externes non conformes aux chromosomes sexuels du sujet.

Le pseudo-hermaphrodisme masculin ou féminin est souvent associé à une hypoplasie des organes génitaux.

A | MALFORMATIONS GÉNITALES MASCULINES

1 | Les malformations associées

Les malformations les plus fréquentes sont souvent liées :

- aux malformations de la paroi abdominale, telle l'hydrocèle et la hernie inguinale congénitale (voir Chapitre 14),
- et aux malformations de l'appareil urinaire, telle l'exstrophie vésicale, l'hypospadias et l'épispadias (voir Chapitre 5).

2 | Les malformations spécifiques

a) *L'hypoplasie testiculaire* ou hypogonadisme primaire

Il s'agit habituellement du syndrome de Klinefelter (1/500 naissances masculines) dû à la présence du chromosome X surnuméraire. Il est caractérisé par une stérilité associée à une gynécomastie et des membres allongés.

b) *La cryptorchidie*

Elle est caractérisée par l'absence ou l'arrêt de la descente d'un ou des deux testicules dans le scrotum chez le nouveau-né à terme (30 % environ). Le testicule peut siéger dans l'abdomen ou dans le canal inguinal.

c) *L'ectopie testiculaire*

Elle est rare et se traduit par une situation du testicule hors de son trajet migratoire. Le testicule ectopique peut être sous-cutané abdominal, inguinal, dans le pelvis, dans le triangle fémoral, sur le dos du pénis ou dans le scrotum contro-latéral (fig. 12.10).

B | MALFORMATIONS GÉNITALES FÉMININES

Elles sont nombreuses et polymorphes. Pour associer l'organogénèse et la clinique, nous adopterons une classification proche de celle de l'*American Fertility Society*.

1 | L'hypoplasie de l'ovaire (ou hypogonadisme primaire)

Il s'agit habituellement d'un syndrome de Turner (1/500 naissances féminines) dû à la présence d'un caryotype anormal (45, X ou 46, XX...). À l'impuberté s'associent de nombreuses malformations (nanisme, cou palmé, coarctation aortique...).

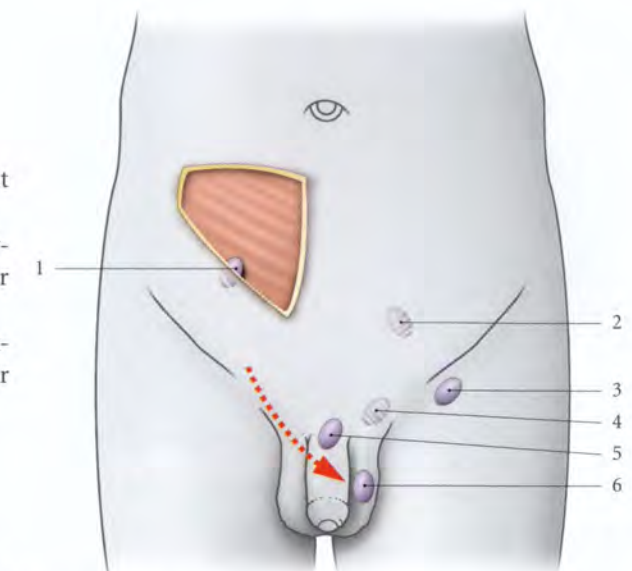


FIG. 12.10. Malformations testiculaires

1. ectopie sous-cutanée abdominale
2. cryptorchidie pelvienne (ou abdominale)
3. ectopie inguinale
4. cryptorchidie inguinale
5. ectopie pubienne
6. ectopie scrotale contro-latérale

2 | L'aplasie tubaire

Elle se traduit par l'absence unilatérale ou bilatérale des trompes utérines.

Elle est souvent associée à l'absence de l'hémi-utérus homolatéral.

3 | L'aplasie¹¹ utéro-vaginale

Elle se traduit par l'absence d'utérus et de vagin. Elle correspond essentiellement au *syndrome de Rokitansky-Küster-Hauser* (95 % des aplasies génitales). Il semble exister dans ce syndrome un vagin vestigial non canalisé, comme le prouve la technique chirurgicale de Sheares qui procède par dilatation progressive des fossettes vaginales vestigiales apparentes dans le vestibule vulvaire.

4 | L'agénésie¹² vaginale (fig. 12.11)

Il s'agit de résorption partielle de la lame vaginale. Les septums transversaux ou diaphragmes sont fréquents (environ 31 % des malformations vaginales). Les diaphragmes complets sont responsables d'hématocolpos, et les incomplets, de dyspareunie.

11. Aplasie = absence d'organogénèse.

12. Agénésie = arrêt partiel d'organogénèse.

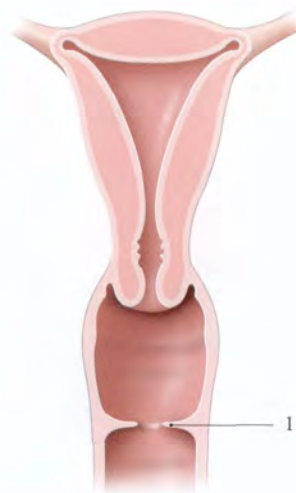

FIG. 12.11. Diaphragme vaginal (1)

5 | Les agénésies cervicales

Elles se traduisent par des cols atrésiés, sténosés ou absents.

6 | Les agénésies utéro-vaginales

Il s'agit d'agénésie unilatérale ou bilatérale se traduisant par des malformations asymétriques ou symétriques.

a) Les agénésies utéro-vaginales asymétriques (fig. 12.12)

L'utérus unicorne se traduit par l'existence d'un hémio-utérus, de sa trompe, et d'un vagin. Il peut exister soit un vagin unilatéral isolé, soit une corne rudimentaire.

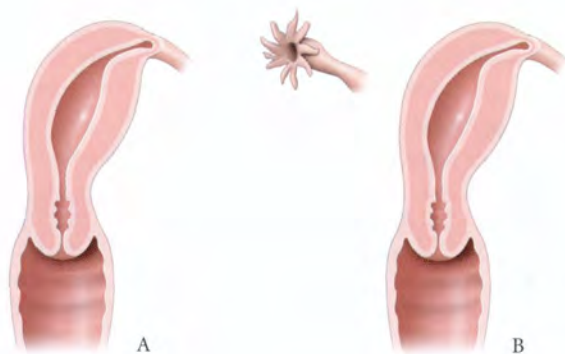


FIG. 12.12. Utérus unicorne

A. unicorne vrai

B. unicorne avec corne rudimentaire

C. hystérogrophie

b) Les agénésies utéro-vaginales symétriques

- L'utérus duplex¹³ (ou double) (fig. 12.13) présente :
 - deux corps utérins s'écartant plus ou moins de la ligne médiane ; un pli péritonéal antéro-postérieur allant de la vessie au rectum (pli recto-vésical) passe souvent entre les deux corps utérins (fig. 12.14) ;
 - deux cols indépendants ;
 - deux vagins (c'est-à-dire un vagin cloisonné) qui aboutissent souvent à une vulve unique (fig. 12.15).

Seul le cas célèbre de Gemmel et Paterson avait deux vulves.

- L'utérus pseudo-duplex est constitué de deux corps distincts, de deux cols accolés et d'un vagin.
- L'utérus bicorné présente un vagin, un col et deux isthmes distincts, et une cavité utérine en Y (fig. 12.16).

Dans sa forme mineure, il est représenté par l'utérus cordiforme caractérisé extérieurement par une petite échancrure du fundus utérin, et intérieurement par une saillie médiane au niveau du fundus utérin.

- L'utérus septus (ou bipartus) présente un septum complet sur toute la hauteur de l'utérus, et parfois du vagin (fig. 12.17). Il peut présenter un ou deux cols.
- L'utérus subseptus présente un septum incomplet localisé :
 - soit au niveau du col (utérus subseptus cervical) ;
 - soit au niveau du fundus utérin (utérus subseptus fundique).

13. Ancien. : didelphe.

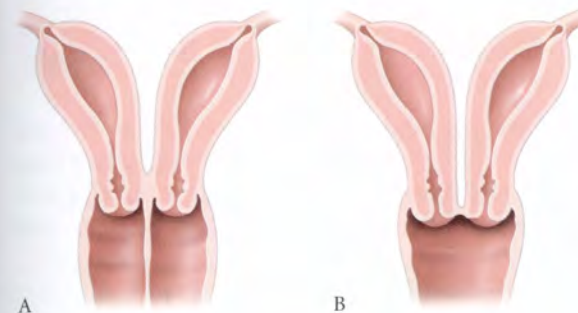
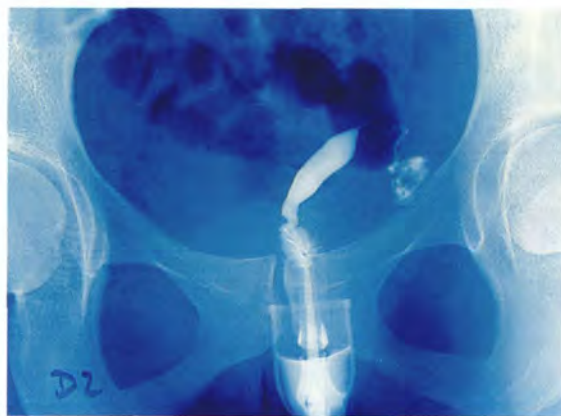

FIG. 12.13. A : utérus duplex, B : pseudo-duplex, C : hystérogrophie d'un utérus duplex communiquant, opacification de la deuxième cavité utérine, au niveau des isthmes utérins

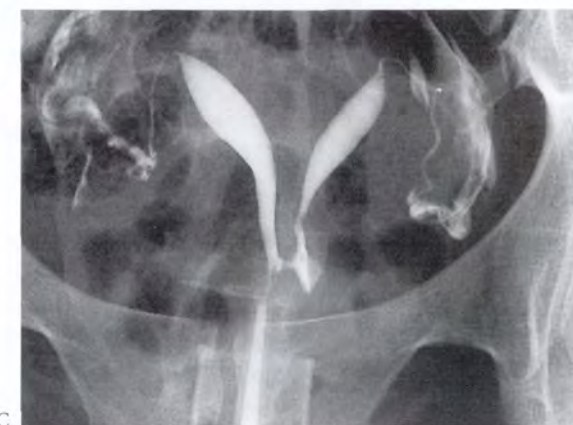

FIG. 12.14. Utérus duplex (vue endo-pelvienne)

1. vessie
2. pli (ou lig.) recto-vésical
3. utérus duplex
4. rectum

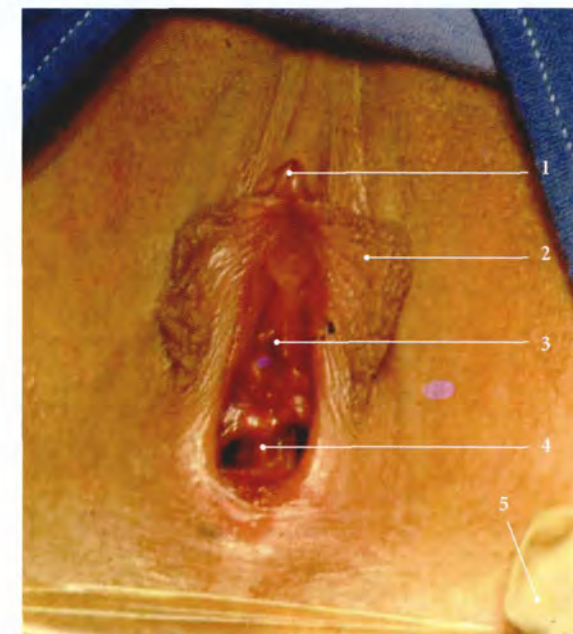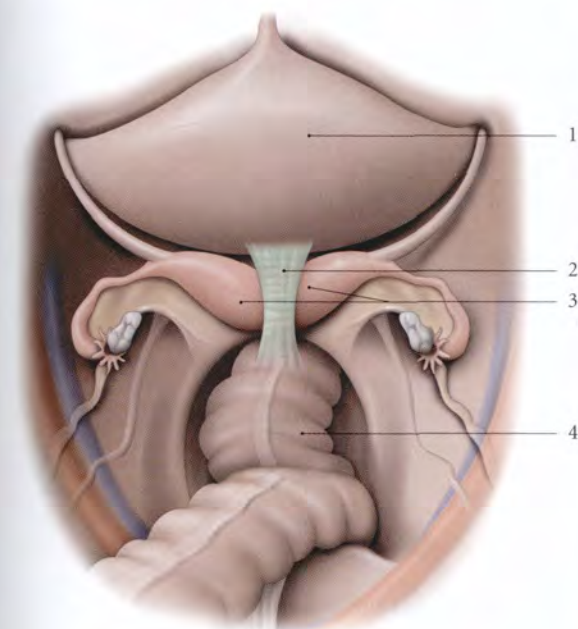


FIG. 12.15. Vagin cloisonné (vulve ouverte)

1. clitoris
2. petite lèvre
3. orifice externe de l'urètre
4. cloison vaginale
5. doigt écarteur ganté

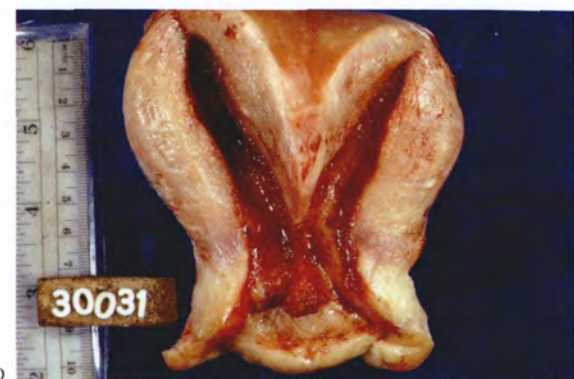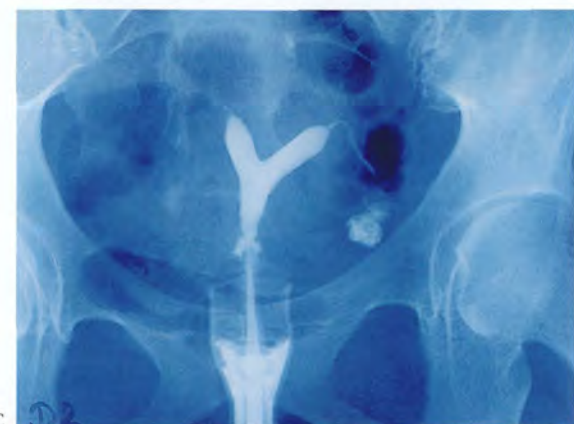
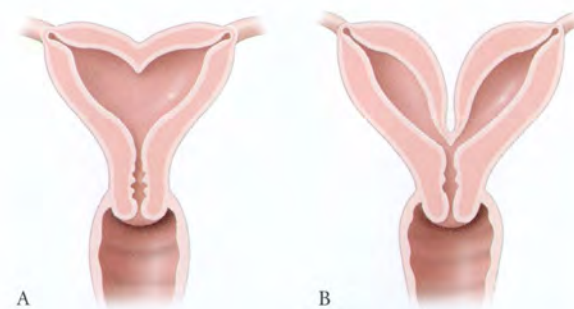


FIG. 12.16. Utérus bicornes

- A. forme mineure
- B. forme majeure
- C. hystérogrophie
- D. pièce opératoire ouverte

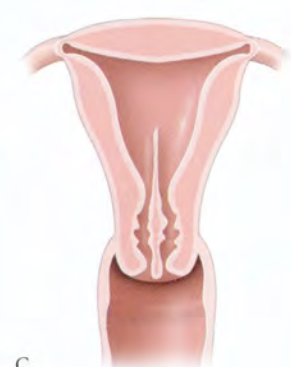
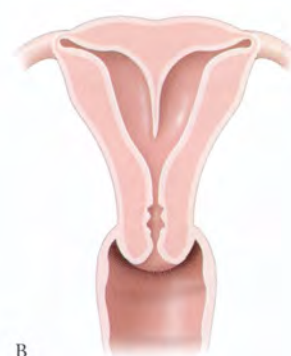
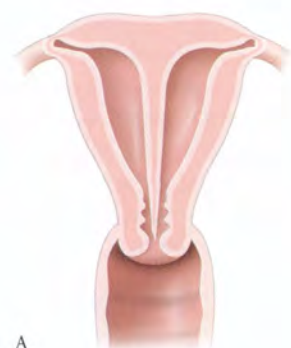FIG. 12.17. Utérus cloisonnés

- A. utérus septus
- B. utérus subseptus fundique
- C. utérus subseptus cervical

12.5 VESTIGES DES CONDUITS GÉNITAUX FÉMININS

Les formations vestigiales des conduits mésonéphriques sont fréquentes chez la femme. Leur présence est habituellement bien tolérée et on ne leur connaît aucun rôle physiologique (fig. 12.18).

Leur étude se justifie car ils peuvent être à l'origine de pathologies pelviennes (torsion, infection et formation tumorale).

Ils ont été décrits pour la première fois par Wrisberg et Rosenmüller, sous le terme de corps pampiniformes.

A | APPENDICE VÉSICULEUX¹⁴

Ce vestige inconstant dérive du 1^{er} ou 2^e canalicule mésonéphrique.

C'est une petite vésicule arrondie ou piriforme, appendue par un pédicule plus ou moins long à l'une des franges de l'infundibulum tubaire.

Il est rempli d'un liquide transparent.

14. Ancien : hydatide pédiculée de Morgagni.

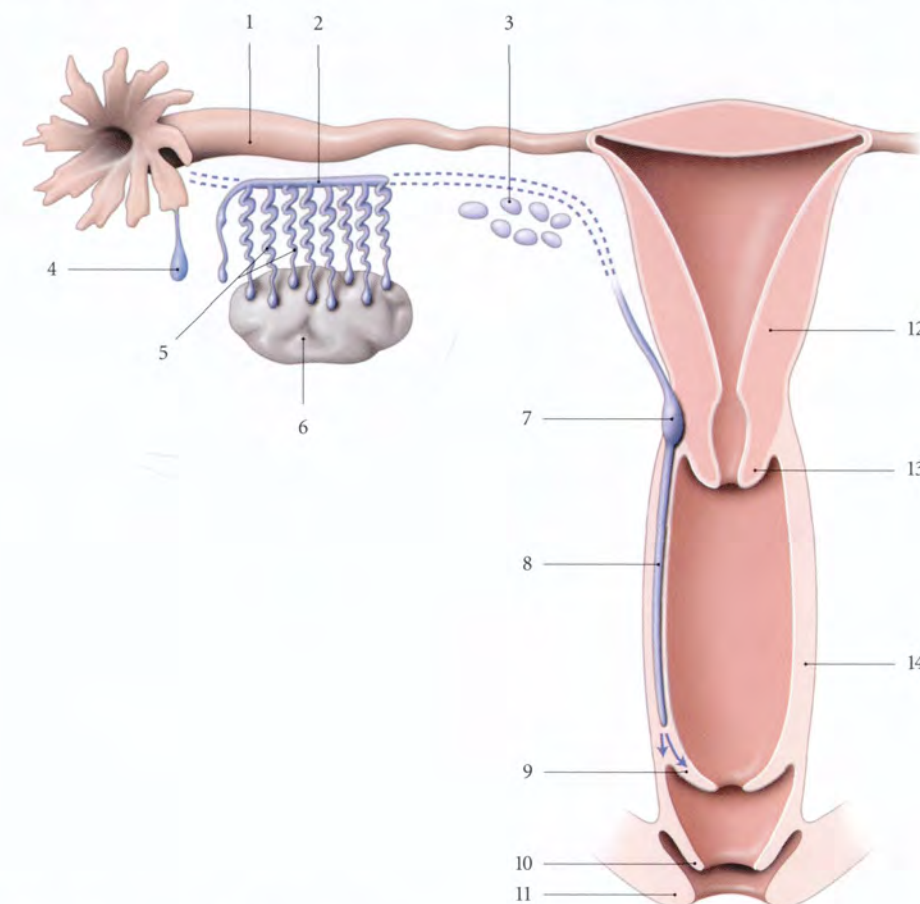


FIG. 12.18. Vestiges embryonnaires chez la femme

- | | | |
|--|--|--------------------|
| 1. trompe utérine | 6. ovaire | 10. petite lèvre |
| 2. conduits transversaux de l'époophoron | 7. dilatation ampullaire du conduit déférent vestigial | 11. grande lèvre |
| 3. paroophoron | 8. conduit déférent vestigial | 12. utérus |
| 4. appendice vésiculeux | 9. hymen | 13. col utérin |
| 5. conduit longitudinal de l'époophoron | | 14. paroi vaginale |

Sa torsion fréquente est à l'origine d'algies pelviennes aiguës.

B | ÉPOOPHORON¹⁵

Cette formation canaliculaire dérive de la partie crâniale des canalicules et du conduit mésonephriques. Il est situé entre l'ovaire et la trompe utérine essentiellement dans le mésosalpinx où il est visible par transparence.

Il est constitué de canalicules (12 à 20) qui prennent naissance dans le hile de l'ovaire et se dirigent vers la trompe, les *conduits transverses de l'époophoron*. Ils peuvent naître dans le parenchyme ovarique¹⁶.

Ces conduits transverses, de calibre irrégulier, débutent par un cæcum et se terminent après un trajet sinueux, en dents de peigne, dans un conduit collecteur, le *conduit longitudinal de l'époophoron*.

Celui-ci, long de 3 à 4 cm, est situé transversalement sous la trompe. Il peut exceptionnellement s'aboucher dans l'infundibulum tubaire.

L'époophoron est constitué d'une paroi fibro-musculaire tapissée intérieurement par un épithélium cylindrique cilié (Tourneux). Sa lumière est remplie d'un liquide transparent ou légèrement jaunâtre.

L'époophoron s'atrophie généralement après la ménopause.

C | PAROOPHORON¹⁷

Inconstant chez l'adulte, il s'observe chez le fœtus et chez l'enfant.

Il est constitué d'une série de corpuscules jaunâtres ou brunâtres situés dans le mésosalpinx près de la corne utérine.

D | CONDUIT DÉFÉRENT VESTIGIAL¹⁸

Il dérive du segment caudal du conduit mésonephrique. Constant chez le fœtus, il régresse et persiste une fois sur trois chez l'adulte, plus fréquemment à droite.

Il est souvent à l'origine de kystes du vagin.

Chez la femme, il se présente sous la forme de deux conduits, droit et gauche, qui parcourent le mésomètre pour pénétrer le col utérin et présente à ce niveau une dilatation ampullaire. Puis il descend dans la paroi latérale du vagin, jusqu'à l'orifice vaginal. Il se termine soit dans l'hymen, soit dans le sillon vestibulaire.

15. Ancien. : corps de Rosenmüller ; organe de Waldeyer.

16. C'est la règle chez la chienne, la vache...

17. Ancien. : parovarium, grains de Follin.

18. Ancien. : canal de Malpighi-Gartner.

13 Organes génitaux internes masculins

Les organes génitaux internes masculins représentent la partie invisible des organes de la reproduction, à savoir les testicules, les épидидymes, les conduits spermatiques (déférents et éjaculateurs), la prostate, les glandes séminales et les glandes bulbo-urétrales (*fig. 13.1*).

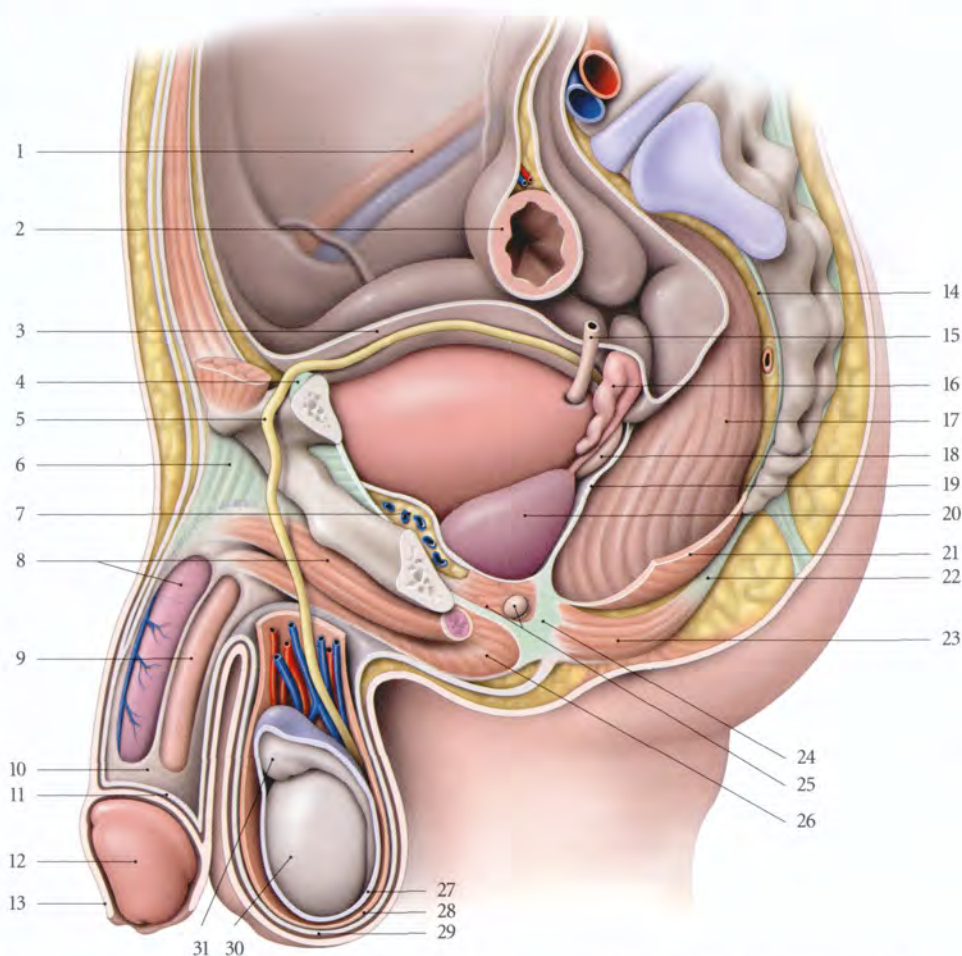


FIG. 13.1. Petit bassin et organes uro-génitaux chez l'homme (coupe parasagittale, vue latérale du testicule gauche)

- | | | | |
|---|---|---------------------------------|---|
| 1. a. et v. iliaques externes | 9. corps spongieux | 17. rectum | 25. m. tranverse profond, glande bulbo-urétrale |
| 2. côlon sigmoïde | 10. fascia pénien profond partiellement réséqué | 18. ampoule du conduit déférent | 26. m. bulbo-spongieux |
| 3. péritoine vésical relevé | 11. fascia pénien superficiel | 19. septum recto-vésical | 27. tunique vaginale |
| 4. lig. inguinal | 12. gland | 20. prostate | 28. fascia spermatique interne |
| 5. conduit déférent | 13. prépuce | 21. m. élévateur de l'anus | 29. fascia spermatique superficiel |
| 6. lig. suspenseur du pénis | 14. espace rétrorectal | 22. corps ano-coccygien | 30. testicule |
| 7. espace rétropubien | 15. urètre | 23. sphincter externe de l'anus | 31. épидидyme |
| 8. corps caverneux, m. ischio-caverneux | 16. glande séminale | 24. corps périnéal | |

13.1 TESTICULE ET ÉPIDIDYME

Le testicule et l'épididyme sont des organes pairs situés dans le scrotum. Intimement unis, ils forment une unité morphologique et fonctionnelle de la reproduction.

Le testicule et l'épididyme doivent être examinés non seulement en présence de douleur du scrotum, mais aussi au cours du bilan d'infécondité et au cours du dépistage systématique du cancer du testicule (fig. 13.2).

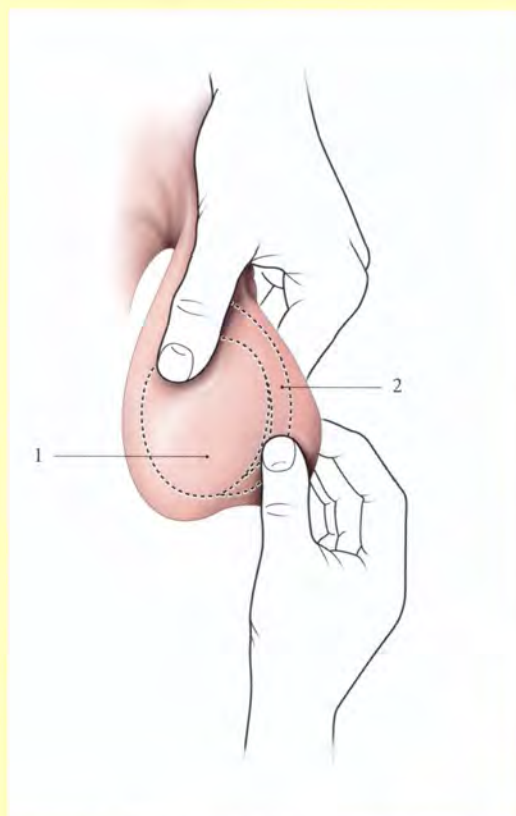


FIG. 13.2. Examen du scrotum et du contenu scrotal

1. testicule 2. épididyme

A | TESTICULE

Le testicule est la glande génitale principale masculine. Elle est destinée à sécréter les hormones sexuelles et à produire les spermatozoïdes.

1 | Généralités

a) Son aspect

Le testicule a la forme d'un ovoïde aplati transversalement, à grand axe oblique en bas et en arrière. Sa consistance, très ferme à la palpation, est douloureuse à la pression. Sa surface lisse est de couleur blanc bleuté.

b) Ses dimensions

Le testicule mesure environ 4 cm de longueur, 2,5 cm d'épaisseur, et 3 cm de diamètre antéro-postérieur. Il pèse de 14 à 20 g. Ses dimensions, qui évoluent avec l'âge, sont les suivantes à l'échographie :

âge (an)	longueur (mm)	largeur (mm)
1-9	15	10
10	18	11
12	23	18
14	34	25
16	38	27
17	40	28

2 | Les rapports

Chaque testicule, partiellement recouvert de la tunique vaginale, présente deux faces, médiale et latérale, deux extrémités, supérieure et inférieure, et deux bords, antérieur et postérieur (fig. 13.3).

a) La tunique vaginale du testicule

C'est une membrane séreuse qui recouvre le testicule à l'exception d'une zone de la face médiale contiguë au bord postérieur, et à l'extrémité inférieure. Elle s'étend au-delà de l'extrémité supérieure, à un centimètre environ au-dessus de la tête de l'épididyme. Elle est constituée d'une lame pariétale fermement accolée au scrotum et d'une lame viscérale au contact du testicule. La cavité de la tunique vaginale présente un cul-de-sac entre le corps de l'épididyme et le testicule, le sinus épididymaire.

b) La face médiale

Sa partie marginale postérieure, dépourvue de vaginale, est longée, dans sa partie inférieure, par le conduit déférent. Elle est séparée de son homologue par le septum scrotal.

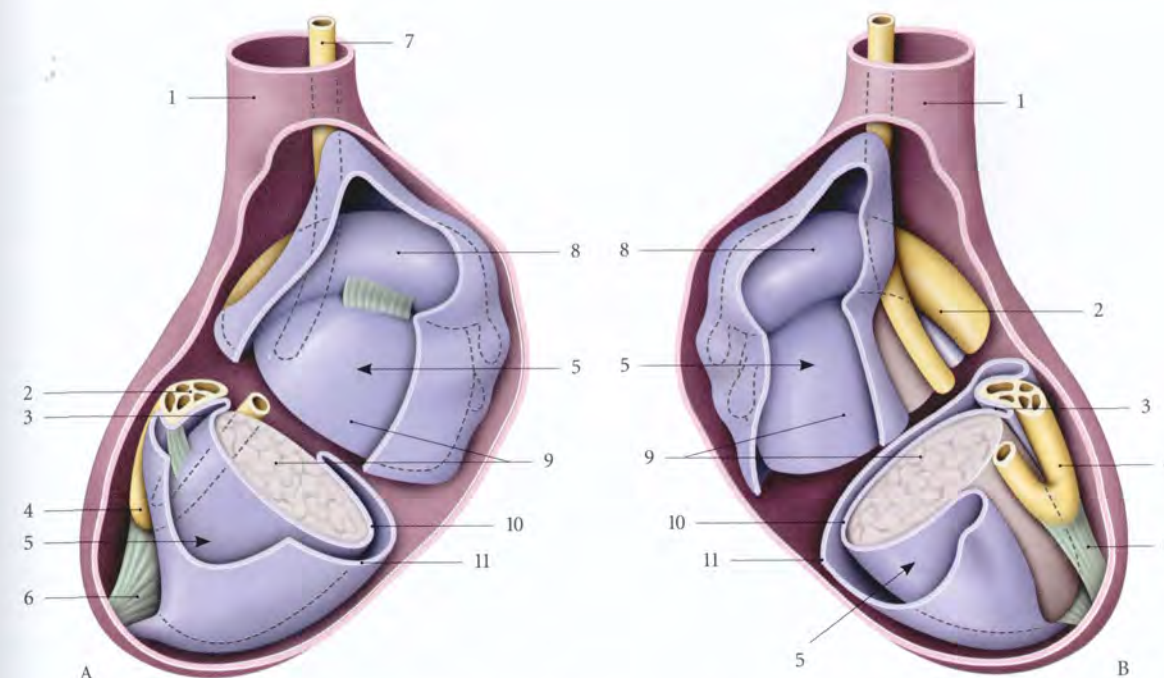


FIG. 13.3. Vaginale du testicule ouverte (constitution schématique)

- | | | |
|-------------------------------|--------------------------|-----------------------------------|
| A. vue latérale | 3. sinus épididymaire | 8. tête de l'épididyme |
| B. vue médiale | 4. queue de l'épididyme | 9. testicule |
| 1. fascia spermatique interne | 5. cavité de la vaginale | 10. lame viscérale de la vaginale |
| 2. corps de l'épididyme | 6. lig. scrotal | 11. lame pariétale de la vaginale |
| | 7. conduit déférent | |

c) La face latérale

Sa partie marginale postérieure répond à l'épididyme.

- En haut, elle est unie à la tête de l'épididyme par le ligament épididymaire supérieur.
- Sa partie moyenne est séparée du corps de l'épididyme par le sinus épididymaire.
- En bas, elle est unie à la queue de l'épididyme par le ligament épididymaire inférieur.

d) Le bord antérieur

Il répond au scrotum.

e) Le bord postérieur

Il est en rapport avec l'épididyme, les vaisseaux du cordon spermatique et parfois les conduits aberrants supérieurs et inférieurs¹.

f) L'extrémité supérieure

Elle est unie à la tête de l'épididyme par le mésorchium. Elle répond à l'appendice du testicule.

g) L'extrémité inférieure

Elle donne insertion au ligament scrotal.

3 | La structure

Le parenchyme testiculaire est enveloppé de l'albuginée et de la tunique vasculaire.

a) L'albuginée du testicule (fig. 13.4)

Tunique conjonctive épaisse, inextensible, elle mesure environ 1 mm d'épaisseur. Au niveau du bord postérieur, près de l'extrémité supérieure, l'albuginée s'épaissit, formant le médiastinum testis². Du médiastinum partent radialement des septulums qui divisent le testicule en 200 ou 300 lobules. Ces septulums incomplets permettent la communication des lobules entre eux.

b) La tunique vasculaire du testicule

Située à la face profonde de l'albuginée, elle est constituée des artères, des veines et des vaisseaux lymphatiques qui entrent ou sortent du testicule en s'étalant à sa surface.

1. Ce sont des vestiges des tubules mésonéphriques.
2. Ancien. : corps d'Highmore.

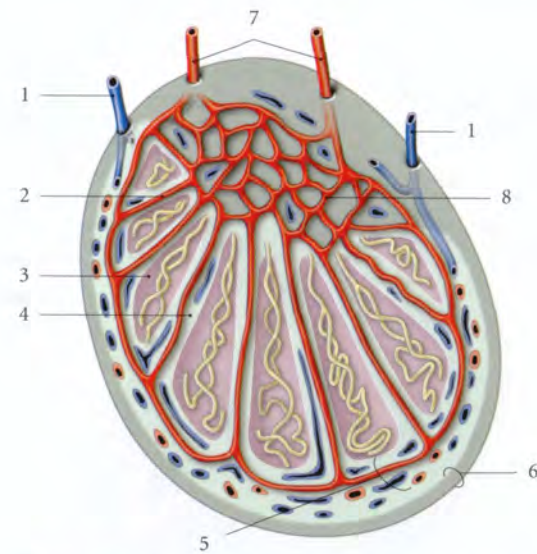


FIG. 13.4. Vascularisation intratesticulaire (schématisée)

- | | |
|--------------------------|---------------------------------|
| 1. v. testiculaire | 5. tunique vasculaire |
| 2. a. interlobulaire | 6. albuginée |
| 3. lobule testiculaire | 7. branche de l'a. testiculaire |
| 4. septulum testiculaire | 8. réseau du médiastinum testis |

Cette couche assure, avec le cordon spermatique, un transfert externe de chaleur qui abaisse la température testiculaire de 0,5 à 1° C; la température du testicule étant de 33° à 34° C.

c) Le parenchyme testiculaire (fig. 13.5)

Il comprend les tubules séminifères et un stroma conjonctif renfermant les *endocrinocytes interstitiels*³, des vaisseaux et des nerfs.

- Chaque lobule contient en moyenne 1 à 4 *tubules séminifères contournés* qui fusionnent à une extrémité pour former un *tubule séminifère droit*. On estime à 1 000 environ les tubules séminifères contournés par testicule. Chaque tubule séminifère contourné a une longueur de 30 à 150 cm et un diamètre de 150 à 300 microns.
- Ils sont constitués d'une membrane basale sur laquelle reposent les *cellules spermatogéniques* et des *épithéliocytes de soutien*⁴.
- Les *tubules séminifères droits* (1 mm de long environ) s'ouvrent dans le réseau tubulaire du médiastinum testis, le *réte testis*. Du réte testis partent, dans le mésorchium, 8 à 20 *ductules séminifères efférents* qui s'abouchent dans le conduit épидидymaire, au niveau de la tête de l'épididyme.

3. Ancien. : cellules de Leydig.
4. Ancien. : cellules de Sertoli.

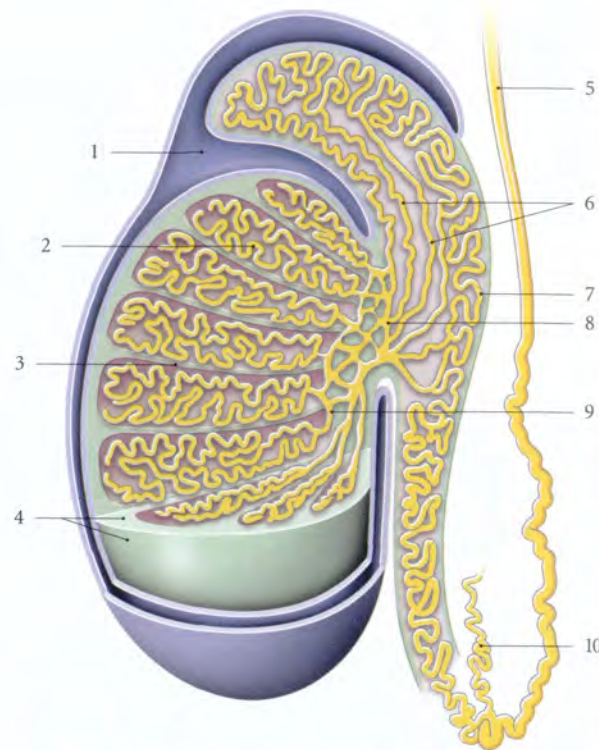


FIG. 13.5. Structure du testicule et de l'épididyme (coupe chanfreinée)

- | | |
|--|---|
| En bleu : vaginale du testicule | 6. canalicules efférents |
| 1. sinus épидидymaire | 7. conduit épидидymaire |
| 2. tubules séminifères contournés | 8. réte testis (médiastinum testis) |
| 3. septulum testiculaire | 9. tubules séminifères droits |
| 4. albuginée | 10. canalicules épидидymaires aberrants |
| 5. conduit déférent | |

B | ÉPIDIDYME

L'épididyme est un organe solidaire du bord postérieur du testicule.

L'épididyme, par son conduit, constitue le début des conduits spermatiques qui stockent et véhiculent les spermatozoïdes (fig. 13.6).

1 | Forme – Dimensions

Il a une forme de grosse virgule et présente trois parties :

- une *tête*⁵, plus volumineuse et arrondie;
- un *corps*, prismatique triangulaire, à la coupe;
- et une *queue*⁶ aplatie sagittalement.

Il mesure environ 5 cm de longueur et 1 cm de largeur; son épaisseur décroît de la tête (5 mm) vers la queue (3 mm).

5. Ancien. : globus major.
6. Ancien. : globus minor.

2 | Les rapports

L'épididyme est appliqué sur le bord postérieur et sur la partie adjacente de la face latérale du testicule.

a) La tête

Elle est recouverte par la vaginale.

- Sa *face inférieure* est unie au testicule par le mésorchium.
- Sa *face latérale* est unie au testicule par le ligament épидидymaire supérieur.
- À son *extrémité antérieure* est parfois appendu l'appendice épидидymaire.

b) Le corps

- Sa *face antérieure* est séparée du testicule par le sinus épидидymaire.
- La partie supérieure de sa *face latérale* est recouverte de la vaginale.
- Sa *face médiale* répond aux vaisseaux du cordon spermatique.

c) La queue

- Sa *face antérieure* est unie au testicule par le ligament épидидymaire inférieur.
- Sa *face postérieure* et son bord latéral sont recouverts de la vaginale.
- Son *extrémité inférieure* se prolonge avec le conduit déférent. Elle est fixée par le ligament scrotal.

3 | La structure

a) L'albuginée épидидymaire

Elle constitue une enveloppe conjonctive mince, en continuité avec l'albuginée testiculaire.

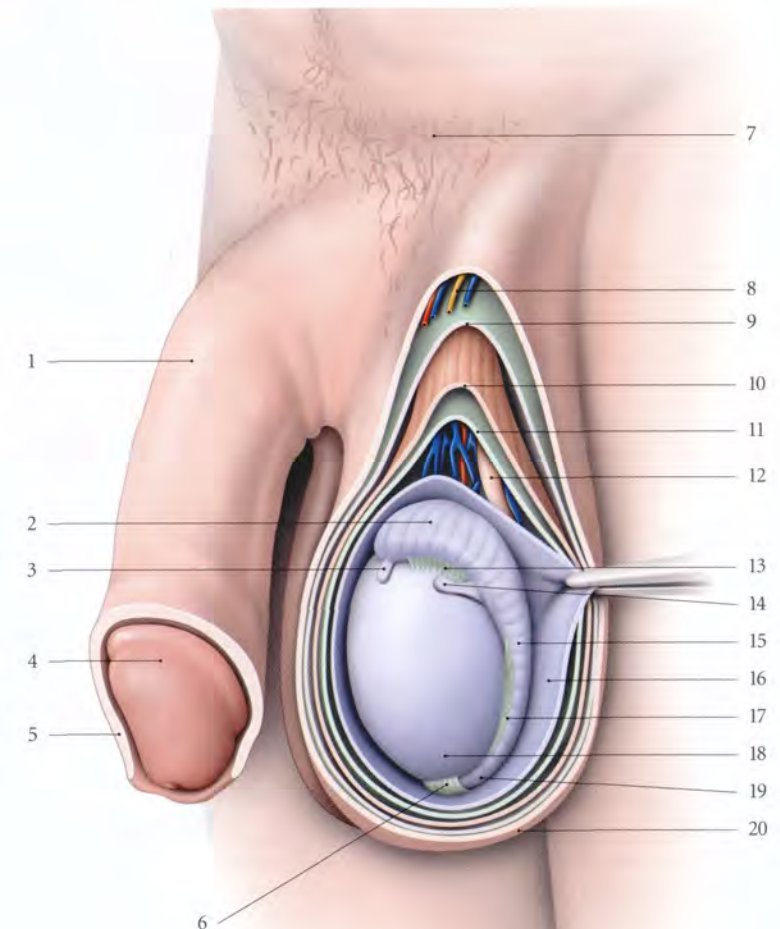
b) Le conduit épидидymaire

Le conduit épидидymaire collecte les ductules efférents.

Long de 4 à 6 mètres, il forme des sinuosités tassées les unes sur les autres, au niveau de la tête et du corps. Il est constitué :

FIG. 13.6. Scrotum et cordon spermatique gauches ouverts (vue latérale)

- | | |
|---|---|
| 1. dos du pénis | 11. fascia spermatique interne |
| 2. tête de l'épididyme | 12. conduit déférent, vaisseaux du testicule et du déférent |
| 3. appendice de l'épididyme | 13. lig. épидидymaire sup. |
| 4. gland du pénis | 14. appendice du testicule |
| 5. prépuce | 15. corps de l'épididyme |
| 6. lig. scrotal | 16. vaginale du testicule ouverte |
| 7. pubis | 17. lig. épидидymaire inf. |
| 8. r. scrotal (n. génito-fémoral) | 18. testicule |
| 9. fascia spermatique externe | 19. queue de l'épididyme |
| 10. fascia crémastérique (m. crémaster) | 20. peau du scrotum |



- d'une tunique muqueuse avec un épithélium pseudo-stratifié cilié;
- d'une tunique musculaire lisse circulaire qui se contracte au moment de l'éjaculation;
- et d'une tunique adventice conjonctive lâche, constituant le tissu interstitiel de l'épididyme.

C | VASCULARISATION

1 | Les artères (fig. 13.7)

Le testicule et l'épididyme sont irrigués essentiellement par l'artère testiculaire, accessoirement par l'artère du conduit déférent.

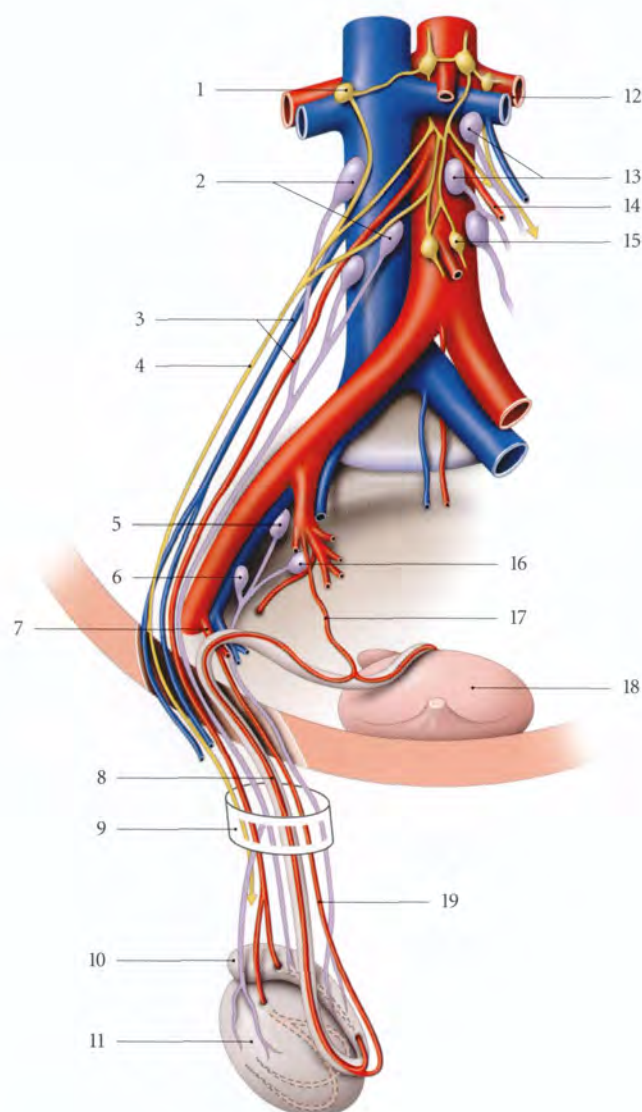


FIG. 13.7. Vaisseaux et nerfs du testicule droit (d'après Rouvière modifié)

- | | | |
|---|--|-----------------------------------|
| 1. ganglion aortico-rénal | 8. a. du conduit déférent | 15. ganglion mésentérique inf. |
| 2. nœuds lymphatiques pré- et latérocaves | 9. cordon spermatique | 16. lymphonœuds iliaques internes |
| 3. a. et v. testiculaires droites | 10. épididyme | 17. a. du conduit déférent |
| 4. plexus testiculaire | 11. testicule | 18. vessie |
| 5. lymphonœud interiliaque | 12. a. et v. rénales gauches | 19. a. crémastérique |
| 6. lymphonœud iliaque externe | 13. lymphonœuds latéro- et pré-aortiques | |
| 7. a. épigastrique inf. | 14. a. et v. testiculaires gauches | |

Le testicule est très sensible à l'ischémie. Une heure d'ischémie (torsion du testicule) entraîne la destruction totale des cellules spermatogéniques. Cette torsion douloureuse s'accompagne de réaction vagale de même que les orchites (fig. 13.8).

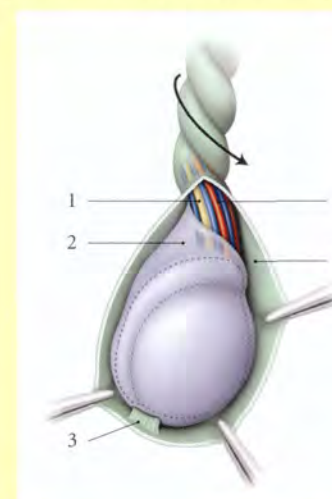


FIG. 13.8. Torsion extravaginale du testicule

- | | |
|---------------------|-------------------------------|
| 1. conduit déférent | 4. a. testiculaire |
| 2. tunique vaginale | 5. fascia spermatique interne |
| 3. lig. scrotal | |

a) L'artère testiculaire

• Origine – Trajet

L'artère testiculaire naît de l'aorte abdominale habituellement au niveau du disque intervertébral L2-L3 (voir Tome 3).

Elle parcourt le canal inguinal et le cordon spermatique, puis elle longe la face médiale de l'épididyme et traverse l'albuginée du testicule, en arrière de son extrémité supérieure.

• Branches collatérales

– L'artère urétrique intermédiaire, inconstante, parfois double, naît au niveau du croisement de l'artère testiculaire avec l'uretère.

– Les artères épididymaires antérieure et postérieure peuvent naître d'un tronc commun.

L'artère épididymaire antérieure est destinée à la tête de l'épididyme.

L'artère épididymaire postérieure longe le bord médial de l'épididyme et s'anastomose avec l'artère du conduit déférent et l'artère crémastérique. Elle irrigue le corps et la queue de l'épididyme.

• Terminaison (fig. 13.9)

Elle se divise habituellement en deux branches principales, médiale et latérale. Chaque branche se dirige en arrière, dans la tunique vasculaire de la face homonyme, pour se résoudre en un réseau artériel. De ce réseau partent des artérioles interlobulaires qui montent dans les septulums interlobulaires pour irriguer les lobules et le médiastinum testis.

– La branche latérale se distribue aux deux tiers inférieurs de la moitié latérale du testicule.

– La branche médiale irrigue la moitié médiale et le tiers supérieur de la moitié latérale.

Le bord antérieur de l'extrémité supérieure du testicule est une aire hypovascularisée qui représente la zone préférentielle d'abord du testicule.

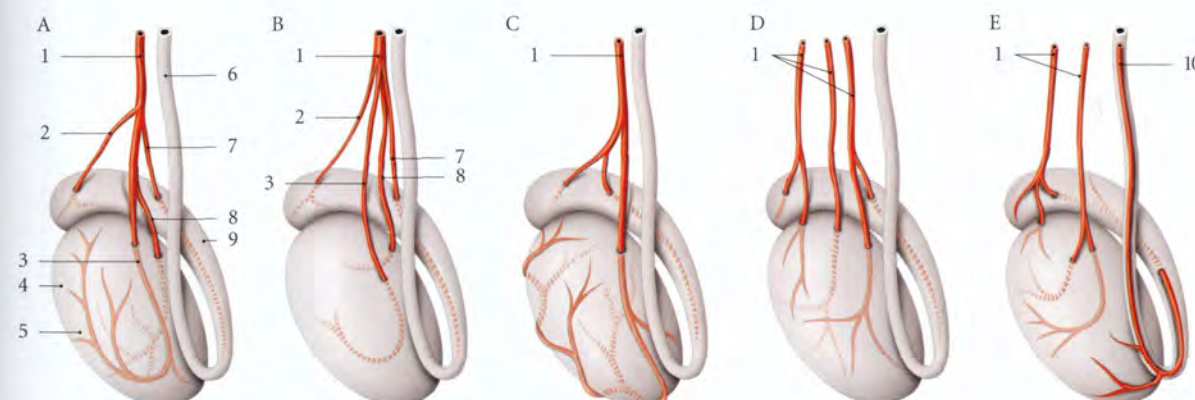


FIG. 13.9. Artères du testicule et de l'épididyme – Variations (vue médiale)

- | | | | |
|-------------------------------------|---|-------------------------------|----------------------------|
| A. division habituelle | E. irrigation des extrémités du testicule | 3. branche médiale | 7. a. épididymaire post. |
| B. division haute (6 à 8 %) | | 4. zone d'hypovascularisation | 8. branche latérale |
| C. a. testiculaire terminale unique | | 5. testicule | 9. épididyme |
| D. a. testiculaire multiple | 1. a. testiculaire | 6. conduit déférent | 10. a. du conduit déférent |
| | 2. a. épididymaire ant. | | |

- **Variations d'origine**
 - L'artère testiculaire peut naître plus haut de l'aorte, et passer en avant de l'artère rénale.
 - Elle peut naître de l'artère rénale (17 %), voire d'une artère surrénale.
- **Variations de nombre**
 - Elle peut être double d'un côté ou des deux côtés; elle peut être triple.
- **Variations de distribution**
 - Lorsque la terminaison est unique, elle pénètre l'albuginée au-dessus de l'extrémité inférieure du testicule. Elle chemine le long de son bord antérieur, selon un trajet sinueux, et donne des branches pour ses faces.
 - L'extrémité supérieure du testicule peut être irriguée par l'artère épидидymaire antérieure, et l'ex-

trémité inférieure, par l'artère épидидymaire postérieure ou par l'artère du conduit déférent.

b) L'artère du conduit déférent

Elle naît habituellement de l'artère ombilicale et parfois de l'artère iliaque interne. Elle accompagne le conduit déférent jusqu'à la queue de l'épididyme où elle s'anastomose souvent avec l'artère crémastérique et l'artère testiculaire.

c) L'artère crémastérique

Elle naît de l'artère épigastrique inférieure. Elle parcourt le canal inguinal et le cordon spermatique. Elle s'anastomose, au niveau de la queue de l'épididyme, avec l'artère du conduit déférent et l'artère testiculaire.

2 | Les veines (fig. 13.10, 13.11)

a) Les veines testiculaires

Le réseau veineux de la tunique vasculaire collecte les veinules des septulums et se draine dans le plexus pampiniforme.

Ce plexus veineux dense, formé de 6 à 10 grosses veines sinueuses richement anastomosées entre elles, draine

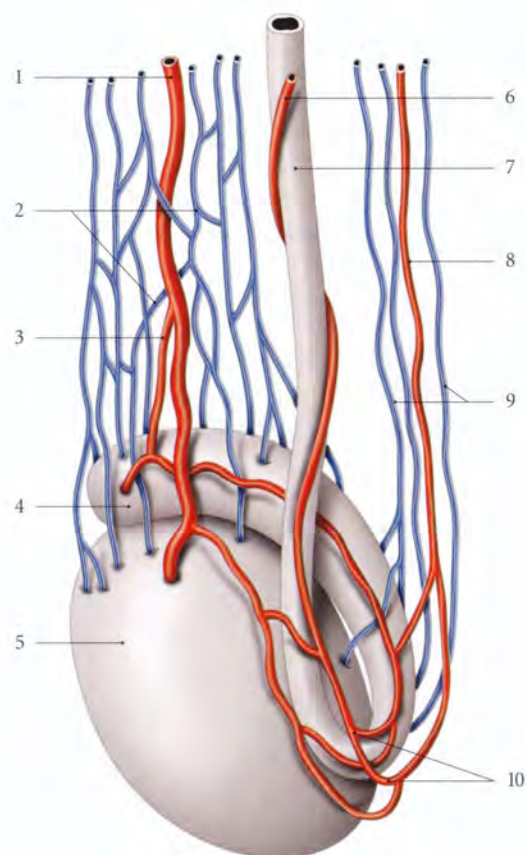


FIG. 13.10. Veines et artères du testicule et de l'épididyme

- | | |
|---------------------------|---------------------------------------|
| 1. a. testiculaire | 7. conduit déférent |
| 2. plexus pampiniforme | 8. a. crémastérique |
| 3. a. épидидymaire unique | 9. v. de la queue de l'épididyme |
| 4. épидидyme | 10. anastomoses artérielles multiples |
| 5. testicule | |
| 6. a. du conduit déférent | |

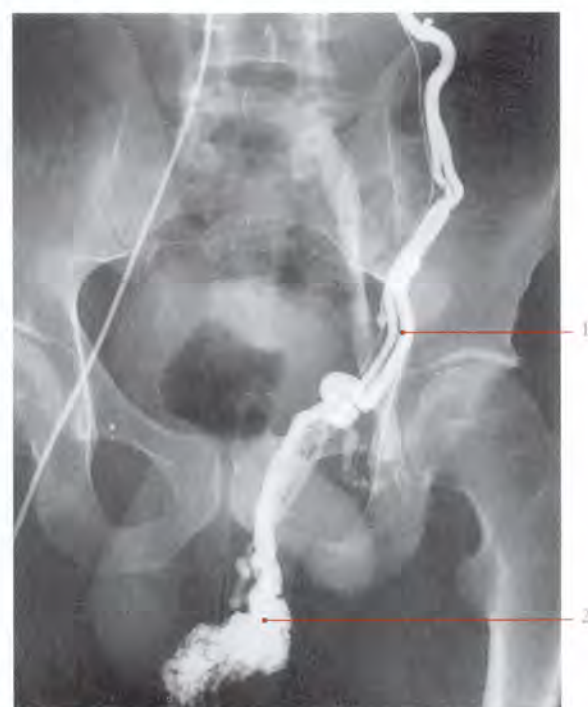

FIG. 13.11 Phlébographie de la veine testiculaire gauche (cliché Dr Ph. Chartier)

- | | |
|------------------------------|------------------------|
| 1. vv. testiculaires gauches | 2. plexus pampiniforme |
|------------------------------|------------------------|

aussi la tête et le corps de l'épididyme. Dans le cordon spermatique, il chemine en avant du conduit déférent. Au niveau de l'anneau inguinal superficiel, le plexus pampiniforme se résout en 4 ou 5 veines testiculaires. Dans l'abdomen, les veines testiculaires deviennent uniques pour se jeter à droite dans la veine cave inférieure, et à gauche dans la veine rénale gauche.

L'abouchement vertical de la veine testiculaire gauche et l'absence de valvule ostiale expliquent la grande fréquence des varicocèles à gauche.

Le plexus pampiniforme joue un rôle d'échangeur thermique, en abaissant la température testiculaire de 2 à 4° C.

b) Les veines crémastériques

De la queue de l'épididyme partent 4 à 5 veines crémastériques. Grêles et situées en arrière du conduit déférent, elles s'anastomosent entre elles et avec le plexus pampiniforme. Elles se réduisent à 2 veines en traversant le canal inguinal pour se terminer dans la veine épigastrique inférieure.

3 | Les lymphatiques

Les vaisseaux lymphatiques du testicule et de l'épididyme cheminent dans le cordon spermatique, puis dans le canal inguinal pour se terminer essentiellement dans les nœuds lymphatiques lombaires et très accessoirement dans les lymphonœuds iliaques et interiliaques.

D | INNERVATION

Les nerfs du testicule et de l'épididyme proviennent du plexus testiculaire qui accompagne l'artère testiculaire. Il dérive du ganglion aortico-rénal et du plexus intermésentérique (voir fig. 13.17).

Il véhicule des neurofibres sympathiques provenant des myélomères T₁₀-T₁₁ et des neurofibres parasympathiques provenant du nerf vague (voir Chapitre 10).

E | ANATOMIE FONCTIONNELLE

1 | Le testicule

Il assure deux fonctions, exocrine et endocrine.

a) **La fonction exocrine** comprend la spermatogenèse et l'expulsion des spermatozoïdes.

- La spermatogenèse se déroule dans les tubules séminifères.

Le cycle spermatogénique, différenciation d'une spermatogonie en spermatozoïdes, est de 74 jours, dont 23 jours pour la spermiogénèse.

L'épithélium des tubules séminifères dans lequel se déroule ce cycle est de 16 jours. La spermiogénèse, transformation d'une spermatide en spermatozoïde, se termine par la spermiation, libération des spermatozoïdes dans la lumière des tubules séminifères.

- L'expulsion des spermatozoïdes est assurée dans les tubules séminifères grâce au courant de sa sécrétion mais aussi par la couche musculaire des tubules.

b) **La fonction endocrine** consiste à élaborer et sécréter de nombreuses hormones.

- La testostérone, produite par les endocrinocytes interstitiels⁷, assure le développement des caractères primaires et secondaires masculins.
- L'inhibine, et les gonadocorinines sécrétées par les endocrinocytes interstitiels, participent à la régulation testiculaire.
- Chez l'embryon, l'hormone anti-müllérienne, sécrétée par les épithéliocytes de soutien⁸, provoque la régression des conduits paramésonephriques.

2 | Le conduit épидидymaire

Il assure quatre fonctions principales.

a) La concentration des spermatozoïdes

Elle est réalisée par l'absorption dans la tête de l'épididyme de 90 % de la sécrétion testiculaire, commencée dans les canalicules efférents.

Les spermatozoïdes y poursuivent leur maturation et acquièrent leur pouvoir fécondant.

b) La sécrétion du fluide épидидymaire

Les substances qui le composent servent de substrats aux spermatozoïdes.

c) La progression des spermatozoïdes

Elle est assurée par la pression intraluminal du courant du fluide épидидymaire déterminé par le battement des cils cellulaires et les contractions de la musculature du déférent. La traversée de l'épididyme est d'environ 12 jours.

d) Le stockage des spermatozoïdes

Il se situe dans la queue de l'épididyme.

7. Ancien. : cellules de Leydig.
8. Ancien. : cellules de Sertoli.

13.2 CONDUITS SPERMATIQUES

Les conduits spermatisques s'étendent du testicule à l'urètre prostatique. Ils véhiculent les spermatozoïdes qui y poursuivent leur maturation et participent à l'élaboration du liquide séminal.

Ils comprennent : le conduit épididymaire⁹, le conduit déférent, et les conduits éjaculateurs (fig. 13.12).

Leur obstruction engendre une stérilité masculine excrétoire.

A | CONDUIT DÉFÉRENT

Le conduit déférent fait suite au conduit épididymaire, au niveau de la queue de l'épididyme, et se termine dans la prostate, en s'anastomosant avec le conduit de la glande séminale pour former le canal éjaculateur.

Il est cylindrique et présente près de sa terminaison une dilatation bosselée, l'ampoule du conduit déférent. Sa consistance très ferme permet sa palpation dans le cor-

don spermatique. Long de 40 cm environ, il présente un diamètre de 2 mm avec une lumière de 0,5 mm. L'ampoule a un calibre de 5 mm environ.

1 | Trajet et rapports

Le conduit déférent présente cinq segments correspondant aux régions traversées : scrotal, funiculaire, inguinal, pelvien et rétrovésical.

a) Le segment scrotal

Le conduit déférent longe d'abord le versant médial du bord postérieur du testicule, puis la face médiale du corps de l'épididyme. Le plexus veineux testiculaire postérieur le sépare du corps de l'épididyme. Non recouvert de la vaginale du testicule, il répond au septum scrotal.

La vasectomie est habituellement effectuée sur le segment scrotal du conduit déférent.

b) Le segment funiculaire

Situé dans le cordon spermatique il monte obliquement et latéralement, au milieu des éléments du cordon spermatique. Contre le conduit déférent chemine son artère.

- En avant du conduit déférent se trouve l'artère testiculaire. Autour du conduit déférent se trouvent les plexus veineux testiculaires antérieur et postérieur, les vaisseaux et nerfs testiculaires.
- L'artère funiculaire et le fascia crémasterique sont plus superficiels.

c) Le segment inguinal

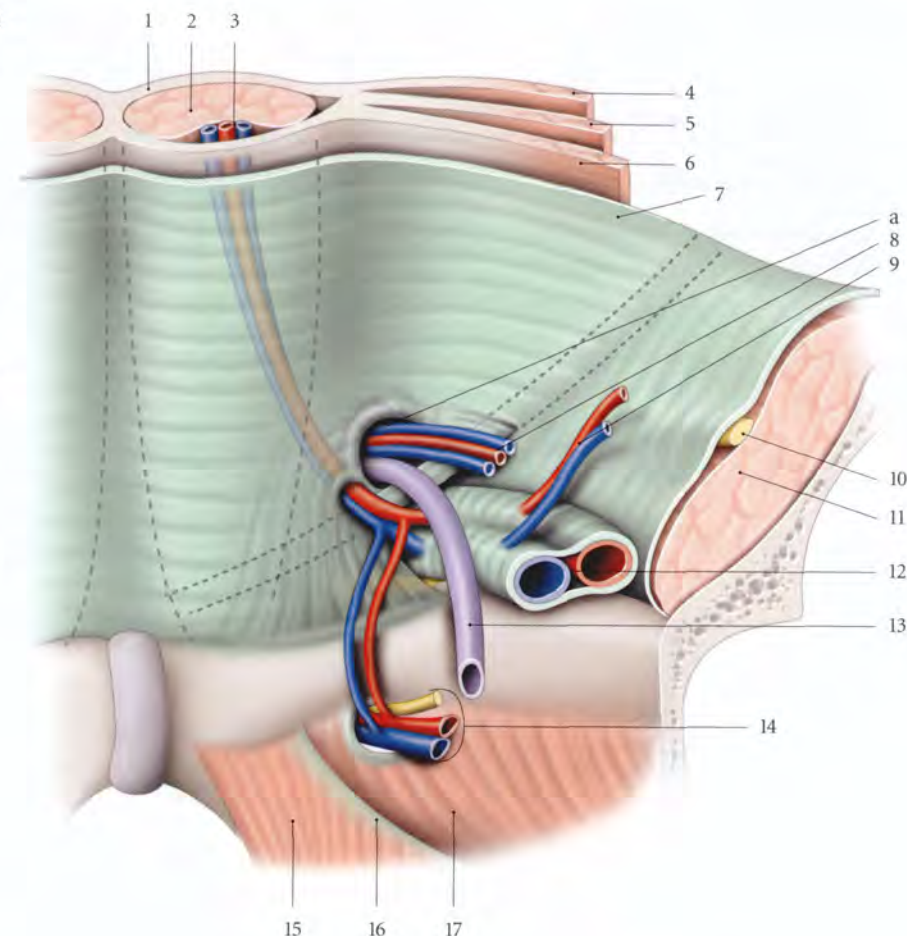
Le conduit déférent traverse le canal inguinal accompagné des éléments du cordon spermatique, du rameau génital du nerf génito-fémoral et du rameau génital du nerf ilio-inguinal.

d) Le segment pelvien (fig. 13.13)

En quittant l'anneau inguinal profond, le conduit déférent, accompagné de ses vaisseaux, chemine dans l'espace sous-péritonéal pelvien. Durant ce trajet, il reste adhérent au péritoine qui le recouvre.

FIG. 13.13. Anneau inguinal profond chez l'homme avec ablation du péritoine (vue postérieure)

- a. anneau inguinal profond
1. gaine rectusienne
 2. m. droit de l'abdomen
 3. a. et v. épigastriques inf.
 4. m. oblique externe
 5. m. oblique interne
 6. m. transverse de l'abdomen
 7. fascia transversalis
 8. a. et v. testiculaires
 9. a. et v. circonflexes iliaques profondes
 10. n. fémoral
 11. m. ilio-psoas
 12. a. et v. iliaques externes
 13. conduit déférent
 14. a., v. et n. obturateurs
 15. m. élévateur de l'anus
 16. arcade tendineuse du fascia pelvien
 17. m. obturateur interne



- Il passe d'abord au-dessus des vaisseaux épigastriques inférieurs, puis il se dirige en arrière et en bas, et il croise successivement la face médiale des vaisseaux iliaques externes, les vaisseaux et nerf obturateurs.
- Il chemine ensuite près de la face latérale du corps de la vessie (ou contre la vessie lorsqu'elle est pleine).
- Puis il passe au-dessus de l'artère ombilicale et de l'uretère avant de descendre médialement vers le fundus vésical.

e) Le segment rétrovésical (fig. 13.14)

Il correspond à l'ampoule du conduit déférent. Il descend médialement contre la base vésicale en longeant le bord médial de la glande séminale. Il est d'abord recouvert du péritoine pelvien, puis il est compris dans le fascia rétrovésical avant d'aborder la base de la prostate.

À sa partie terminale, le conduit déférent devient à nouveau plus étroit avant de rejoindre le conduit de la glande séminale pour former le conduit éjaculateur.

2 | Vascularisation – Innervation

a) Les artères

Le conduit déférent est irrigué essentiellement par l'artère du conduit déférent et accessoirement pour son ampoule, par l'artère vésicale inférieure.

L'artère du conduit déférent¹⁰, constante, naît habituellement de l'artère ombilicale (94,3 %).

- Elle chemine dans le ligament latéral de la vessie jusqu'à son fundus pour s'accoler au conduit déférent qu'elle parcourt de son ampoule à son origine, où elle s'anastomose avec l'artère épидидymaire et l'artère crémasterique.
- Elle donne des rameaux pour l'uretère terminal, le fundus vésical, l'ampoule du conduit déférent et la vésicule séminale.
- Variation : Elle peut être une branche de l'artère vésicale inférieure ou de l'artère iliaque interne.

10. Ancien : artère vésiculo-déférentielle. Par analogie, elle est l'équivalent de l'artère utérine, chez la femme.

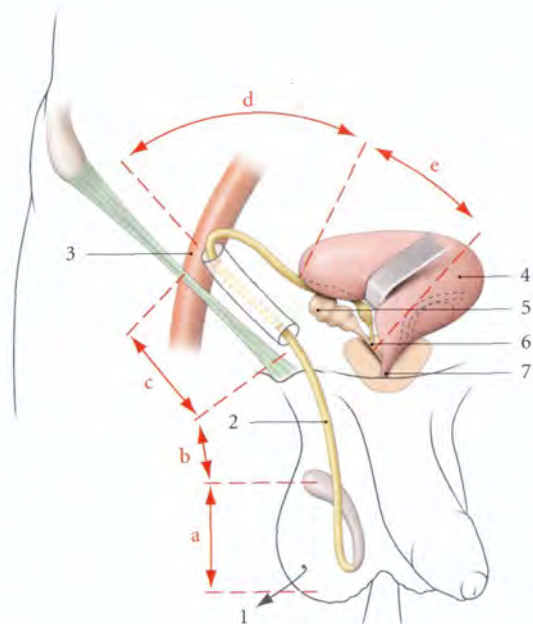


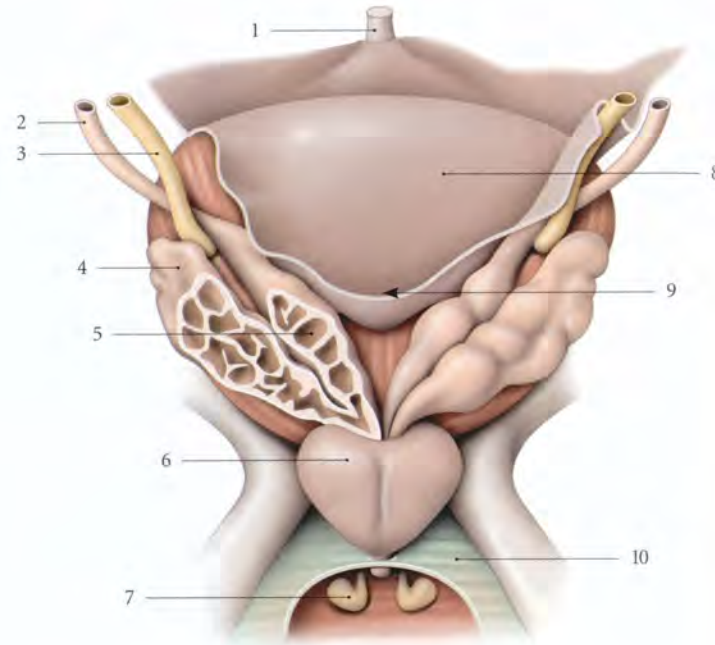
FIG. 13.12. Trajet du conduit déférent (schématisé)

- | | |
|-------------------------|------------------------|
| a. segment scrotal | 1. testicule récliné |
| b. segment funiculaire | 2. conduit déférent |
| c. segment inguinal | 3. a. iliaque externe |
| d. segment pelvien | 4. vessie |
| e. segment rétrovésical | 5. glande séminale |
| | 6. conduit éjaculateur |
| | 7. urètre |

9. Voir « Épididyme ».

FIG. 13.14. Glandes séminales (vue postérieure)

1. lig. ombilical médian
2. conduit déférent
3. urètre
4. glande séminale
5. ampoule du conduit déférent
6. prostate
7. glande bulbo-urétrale
8. vessie
9. cul-de-sac recto-vésical
10. fascia sup. du diaphragme uro-génital



b) Les veines

Elles se drainent dans le plexus vésical et le plexus pampiniforme.

c) Les lymphatiques

Ils se drainent dans les nœuds lymphatiques iliaques externes et internes.

d) Les nerfs

Ils proviennent du plexus déférentiel issu du plexus hypogastrique inférieur.

3 | Structure (fig. 13.15)

a) La tunique muqueuse présente des plis longitudinaux. Son épithélium pseudo-stratifié est pourvu de cellules cylindriques rarement ciliées.

b) La tunique musculuse lisse, épaisse, comprend une couche longitudinale interne, une couche circulaire moyenne et une couche longitudinale externe.

c) La tunique adventice, conjonctive, est richement vascularisée et innervée.

d) L'ampoule du conduit déférent présente des diverticules et de nombreuses cellules de type sécrétoire.

4 | Anatomie fonctionnelle

Le conduit déférent assure le transport, le stockage des spermatozoïdes entre les éjaculations, et probablement leur maturation. Ce transport est lent et continu. Au moment de l'éjaculation, une onde contractile naissant dans la queue de l'épididyme se propage dans le conduit déférent, entraînant une forte pression dans le conduit.

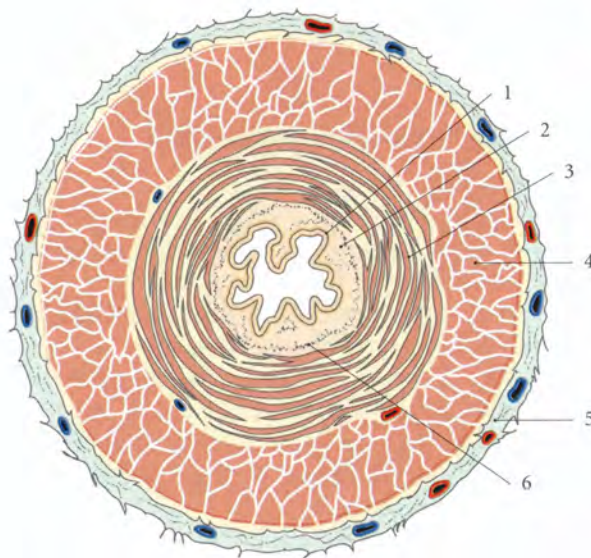


FIG. 13.15. Conduit déférent : structure (coupe transversale)

1. épithélium
2. lamina propria
3. couche longitudinale de la musculuse
4. couche circulaire de la musculuse
5. tunique adventice
6. fibres musculaires longitudinales de la lamina propria

B | CONDUIT ÉJACULATEUR

Le conduit éjaculateur naît de la fusion de l'ampoule d'un conduit déférent et d'un conduit de la vésicule séminale.

Salongueur est d'environ 25 mm. Son calibre d'environ 25 mm à son origine décroît pour atteindre 0,5 mm à sa terminaison.

1 | Trajet – Rapports

Il descend obliquement, en avant et médialement à travers la prostate.

Il se termine dans l'urètre prostatique au niveau du colliculus séminal de chaque côté de l'utricule prostatique.

2 | Vascularisation – Innervation

a) Les artères proviennent des artère vesico-prostatiques.

b) Les veines et les lymphatiques rejoignent ceux de la prostate.

c) Les nerfs proviennent du plexus hypogastrique inférieur.

3 | Structure

Sa paroi, mince, perd sa tunique adventice fibreuse en pénétrant dans la prostate.

a) Sa tunique muqueuse présente un épithélium cylindrique simple qui devient polystratifié au niveau du colliculus séminal.

b) Sa lamina propria est riche en fibres élastiques.

c) Sa tunique musculaire est formée de muscles lisses organisés en faisceaux ou dispersés.

13.3 GLANDES GÉNITALES MASCULINES ANNEXES

Les glandes génitales masculines annexes sont associées aux conduits spermatiques et participent à la formation du *plasma séminal*. Elles comprennent : la prostate, les glandes ou vésicules séminales et les glandes bulbo-urétrales.

A | PROSTATE

La prostate est située au carrefour des conduits urinaires et spermatiques. Elle est d'une grande importance physio-pathologique. Ses sécrétions constituent la majeure partie du plasma séminal. Son atteinte compromet la fertilité, l'éjaculation et la miction.

Sa pathologie, particulièrement riche, relève de processus infectieux (prostatites), dystrophiques (adénomes) ou malins (cancers).

- en avant du rectum ;
- et entre les muscles élévateurs de l'anus, de chaque côté.

b) Forme – Couleur

Elle est conique et aplatie, avec : une base supérieure, un apex inférieur, une face antérieure, une face postérieure et deux faces inféro-latérales.

Sa couleur varie en fonction de son activité, du gris blanchâtre au rose pâle, voire au rouge.

c) Consistance – Mesures

Elle apparaît, au toucher rectal, ferme, élastique et régulière.

Elle mesure en moyenne 40 mm de largeur à la base, 20 mm d'épaisseur et 30 mm de hauteur. Son poids est de 20 g environ.

Ses dimensions, qui évoluent avec l'âge, sont les suivantes à l'échographie :

âge (an)	hauteur (mm)	longueur (mm)	largeur (mm)
20	30	40	25
40	33	40	26
60	37	44	27

1 | Généralités

a) Situation (fig. 13.16)

La prostate est située dans la cavité pelvienne, en arrière de la symphyse pubienne :

- au-dessous de la vessie ;
- au-dessus du diaphragme uro-génital ;

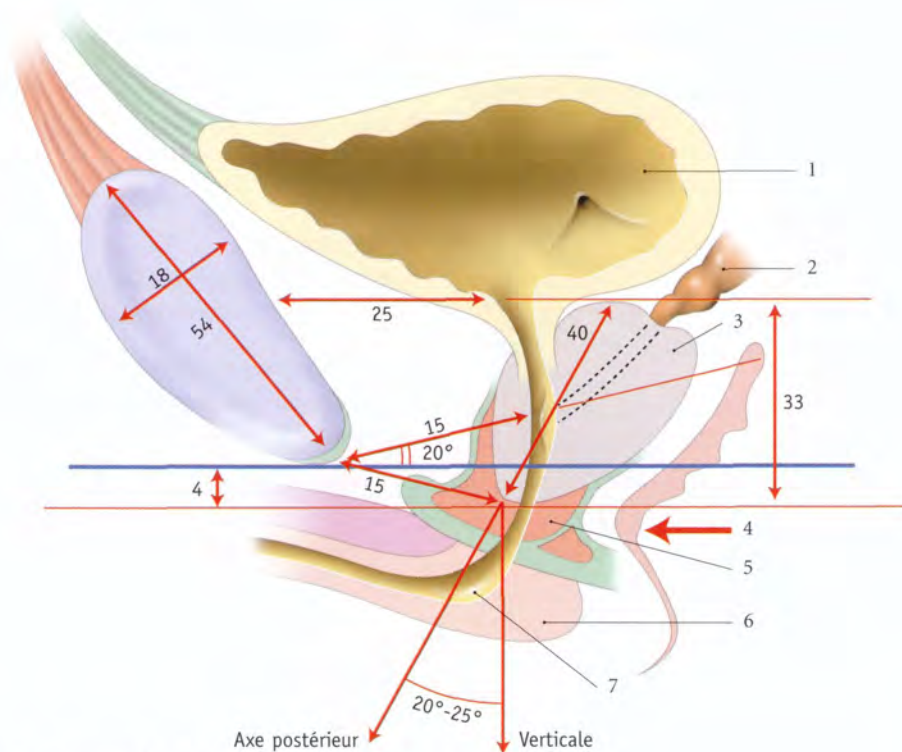


FIG. 13.16. Prostate : topographie, mesures en millimètres (coupe sagittale)

- | | | |
|--------------------|--------------------------|-----------|
| 1. vessie | 4. angle ano-rectal | 7. urètre |
| 2. glande séminale | 5. sphincter de l'urètre | |
| 3. prostate | 6. corps spongieux | |

2 | Rapports extrinsèques (fig. 13.17)

La prostate est bien fixée au fascia pelvien pariétal et au périnée par l'intermédiaire de sa loge conjonctive.

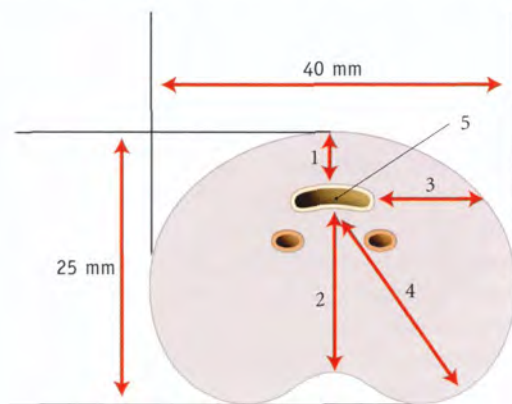


FIG. 13.17. Prostate : mesures en millimètres (coupe transversale)

- | |
|--------------------------------|
| 1. diamètre médian ant. (4 mm) |
| 2. diamètre médian post. |
| 3. diamètre latéral |
| 4. diamètre oblique |
| 5. urètre prostatique |

a) La loge prostatique (fig. 13.18)

Elle est limitée par le fascia prostatique, qui se prolonge avec le fascia ombilico-prévésical, le fascia recto-vésical¹¹ et le fascia pelvien pariétal. Elle contient en avant et latéralement le muscle sphincter de l'urètre.

b) La base

Elle est située sur l'horizontale qui passe par le milieu de la symphyse pubienne. Elle est convexe d'avant en arrière. Elle répond sur son versant antérieur au col de la vessie. Son versant postérieur présente une fente transversale, la fente prostatique. Celle-ci est pénétrée par les conduits déférents et les conduits des vésicules séminales.

c) La face antérieure

Étroite et légèrement convexe, elle est située à environ 2 cm de la symphyse pubienne. Elle en est séparée par le tissu cellulaire lâche et le plexus veineux de l'espace

11. Ou fascia péritonéo-périnéal, anciennement aponévrose ou membrane prostatopéritonéale de Denonvilliers.

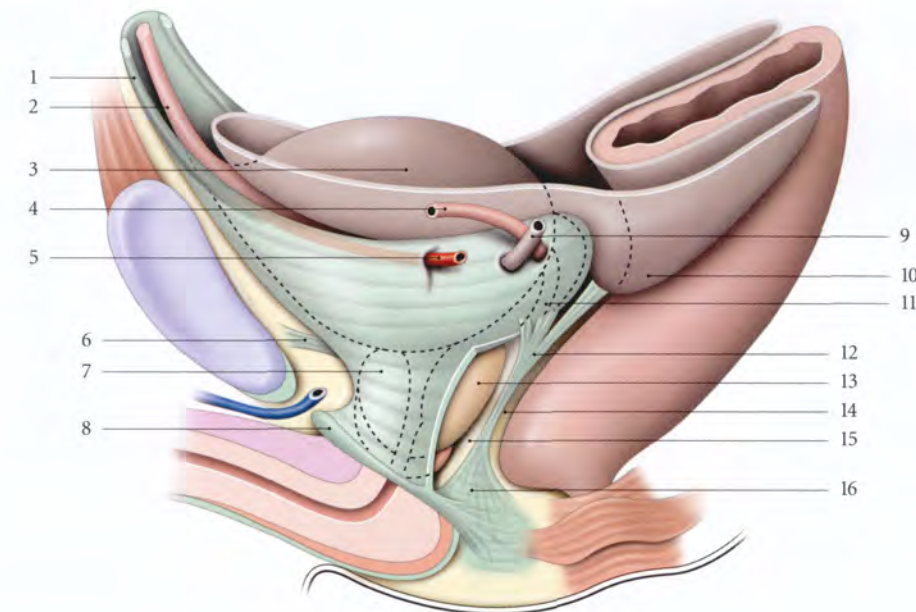


FIG. 13.18. Loge prostatique (vue latérale gauche schématisée)

- | | | |
|---|-------------------------------|-----------------------------|
| 1. fascia ombilico-prévésical | 7. fascia prostatique fenêtré | 13. prostate |
| 2. lig. ombilical médian | 8. membrane périnéale | 14. septum recto-vésical |
| 3. vessie : face intestinale et son péritoine | 9. urètre | 15. espace rétroprostatique |
| 4. conduit déférent | 10. cul-de-sac recto-vésical | 16. centre périnéal |
| 5. a. ombilicale | 11. fascia rétrovésical | |
| 6. lig. pubo-prostatique | 12. fascia recto-vésical | |

rétropubien¹². Elle est unie au pubis par les ligaments pubo-prostatiques qui se fixent près des insertions des muscles élévateurs de l'anus.

d) La face postérieure

Convexe et très inclinée en bas et en avant, elle présente un sillon médian séparant les lobes droit et gauche. Elle répond au rectum par l'intermédiaire du septum recto-vésical qui contient le fascia recto-vésical, tendu du cul-de-sac recto-vésical au centre tendineux du périnée.

Entre la face postérieure et le fascia recto-vésical se trouve l'espace rétroprostatique.

12. Ancien. : plexus veineux de Santorini.

Le toucher rectal permet d'apprécier la morphologie de cette face en se référant à ce sillon médian (fig. 13.19).

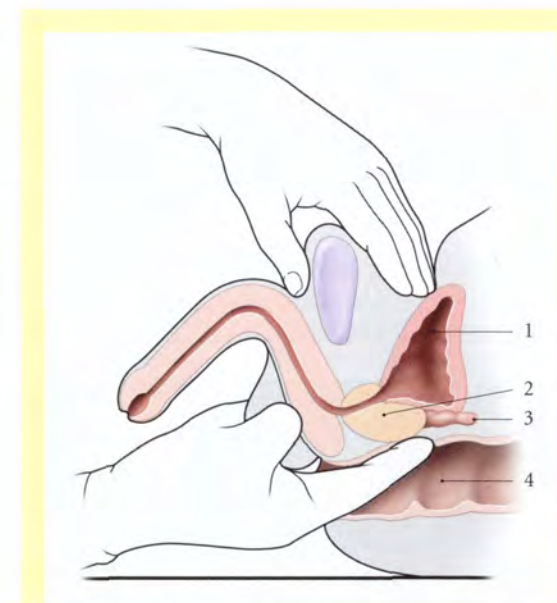


FIG. 13.19. Toucher rectal combiné au palper suprapubien

- | | |
|-------------|--------------------|
| 1. vessie | 3. glande séminale |
| 2. prostate | 4. rectum |

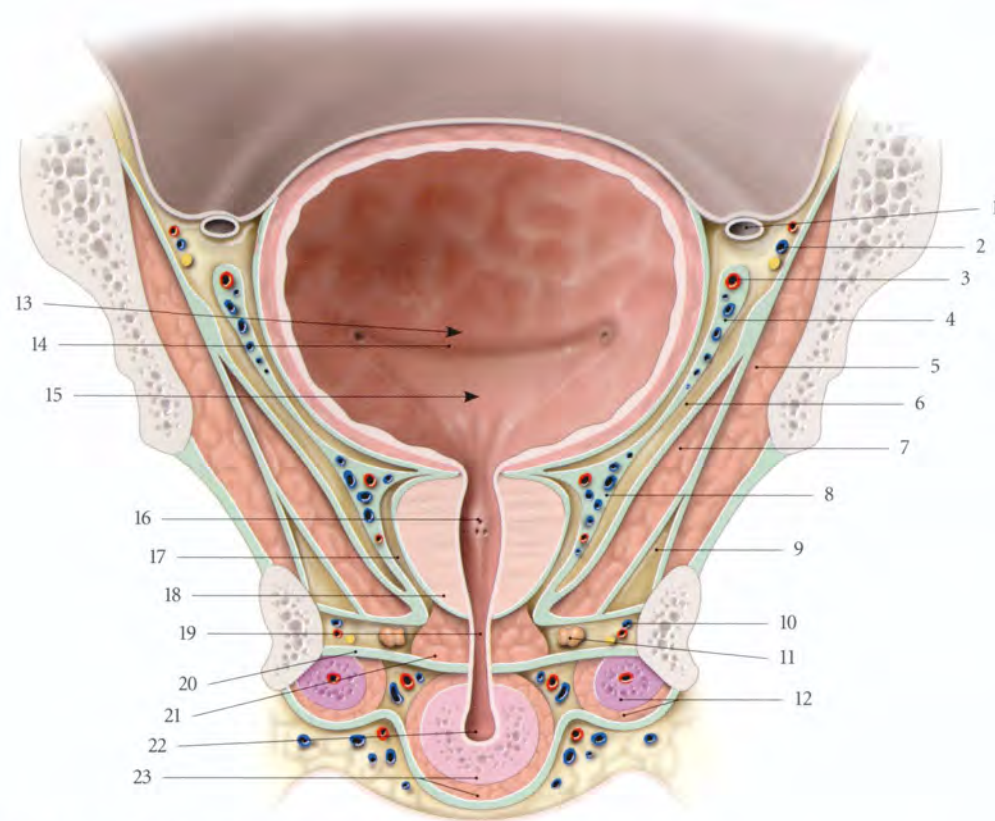


FIG. 13.20. Coupe frontale du petit bassin masculin

- | | | |
|--|---|---|
| 1. conduit déférent | 9. récessus ant. de la fosse ischio-rectale | 18. prostate |
| 2. a., v. et n. obturateurs | 10. n. pudendal, a. et v. pudendales internes | 19. partie membranacée (urètre) |
| 3. a. ombilicale | 11. glande bulbo-urétrale | 20. membrane périnéale |
| 4. fascia ombilico-prévésical | 12. corps caverneux et m. ischio-caverneux | 21. sphincter de l'urètre |
| 5. m. obturateur interne | 13. fosse rétrotrigonal | 22. partie spongieuse (urètre) |
| 6. espace latérovésical | 14. pli interurétrique | 23. corps spongieux et m. bulbo-spongieux |
| 7. m. élévateur de l'anus | 15. trigone vésical | |
| 8. plexus veineux prostatique fascia prostatique | 16. collicule séminal | |
| | 17. récessus ant. de l'espace rétro-prostatique | |

e) Les faces inféro-latérales

Convexes et inclinées médialement en bas, elles sont recouvertes par le fascia prostatique contenant dans

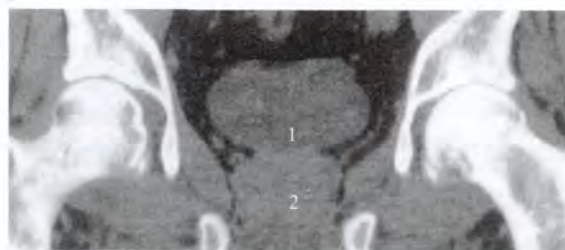


FIG. 13.21. Petit bassin masculin (coupe tomodensitométrique frontale) (cliché Dr Ph. Chartier)

1. vessie
2. prostate

son épaisseur le plexus veineux prostatique. Elles répondent au fascia pelvien pariétal, recouvrant les muscles élévateurs de la prostate (fig. 13.20, 13.21).

f) L'apex

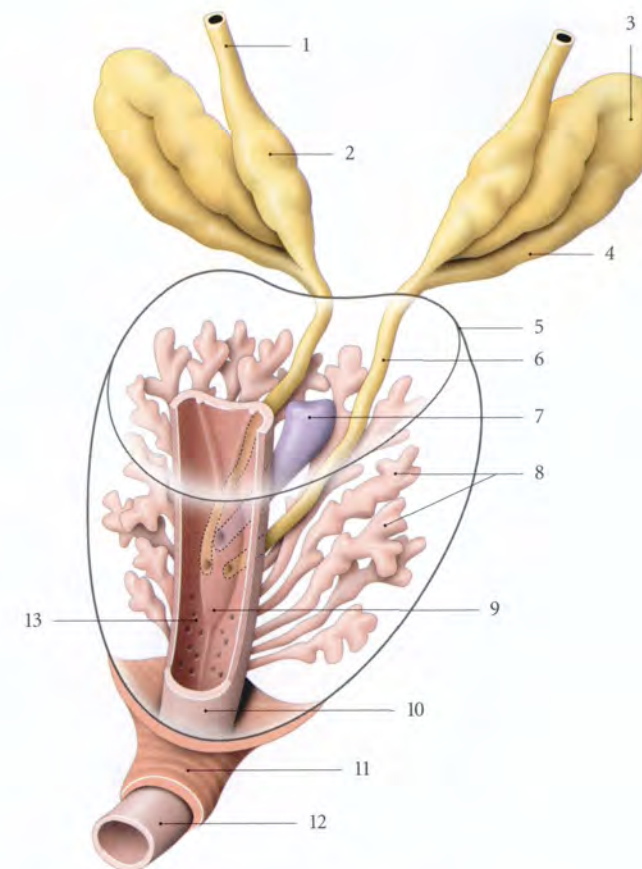
Il est au contact du diaphragme uro-génital et recouvert du sphincter de l'urètre. Il est arrondi.

L'urètre émerge en arrière de l'apex le plus souvent. L'apex de la prostate est situé légèrement (2 ou 3 mm) en dessous de l'horizontale passant par le bord inférieur de la symphyse pubienne et légèrement au-dessus de l'angle ano-rectal. Il est distant :

- du bord inférieur de la symphyse pubienne, de 1,5 à 2 cm ;
- et de l'anus, de 3 à 4 cm.

FIG. 13.22. Glandes prostatiques et conduits éjaculateurs

1. conduit déférent
2. ampoule du conduit déférent
3. glande séminale
4. conduit de la glande séminale
5. contour de la prostate
6. conduit éjaculateur
7. utricule prostatique
8. glandes prostatiques
9. colliculus séminal
10. urètre prostatique
11. sphincter de l'urètre (urètre membranacé)
12. urètre spongieux
13. sinus prostatique



3 | Rapports intrinsèques

La prostate est traversée par de nombreux conduits (fig. 13.22).

a) L'urètre prostatique la traverse verticalement. Il est médian et plus proche de la face antérieure de la prostate.

b) Les conduits éjaculateurs la traversent obliquement pour s'ouvrir dans l'urètre prostatique.

c) L'utricule prostatique¹³

Vestige des conduits paramésonephriques, c'est un conduit borgne d'aspect piriforme. Il est situé en arrière de l'urètre et entre les conduits éjaculateurs. Son fundus peut atteindre la base de la prostate. Il s'ouvre par une fente de 3 mm environ au niveau du colliculus séminal.

Il est limité par une paroi fibreuse et sa cavité est tapissée d'un épithélium cylindrique stratifié. Cette cavité est souvent virtuelle.

4 | Systématisation (fig. 13.23)

L'urètre prostatique et les conduits éjaculateurs traversent la prostate. L'utricule siège dans la prostate, en arrière du colliculus séminal.

La prostate présente du point de vue topographique et fonctionnel quatre parties : l'isthme et les lobes moyen, droit et gauche.

a) L'isthme est situé en avant de l'urètre

b) Le lobe moyen¹⁴ est compris entre l'urètre et les conduits éjaculateurs. Il forme un demi-cornet autour de l'urètre supracolliculaire. Riche en tissu fibro-élastique, il ne contient que 25 % de parenchyme glandulaire.

Sensible aux estrogènes, il est le siège habituel des adénomes ou hypertrophies bénignes de la prostate.

14. Correspond à la prostate crâniale de Gil Vernet ou prostate centrale de McNeal.
Ancien. : lobe médian.

13. Ancien. : utérus ou vagin masculin.

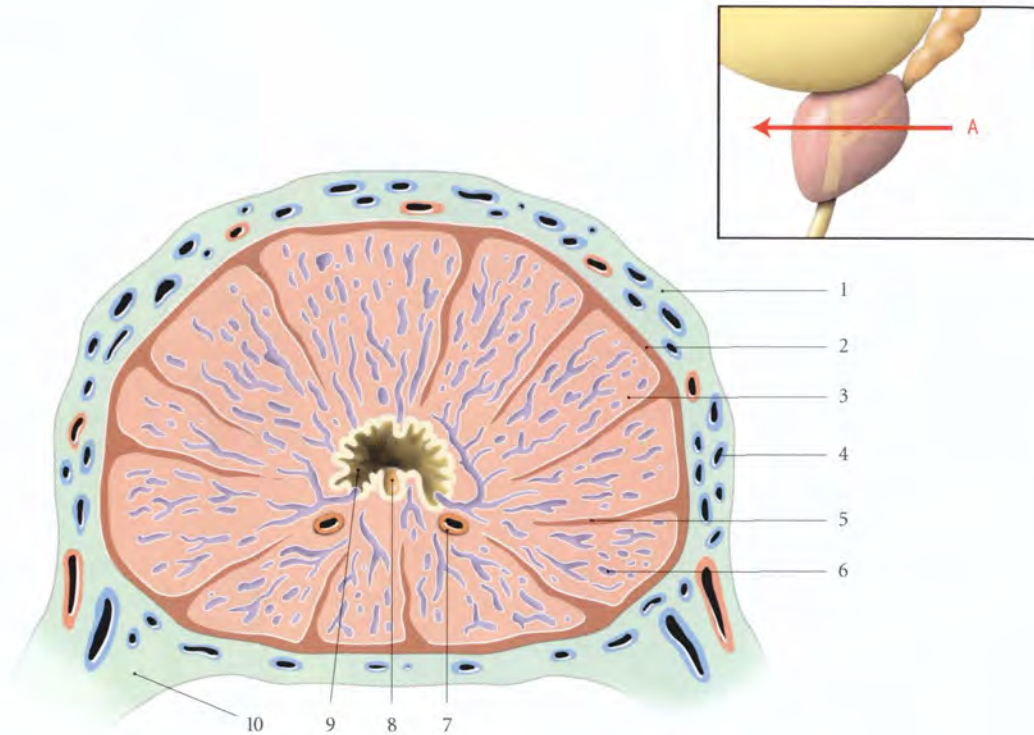


FIG. 13.26. Structure de la prostate (coupe transversale selon A)

- | | | |
|-------------------------------|-------------------------|------------------------|
| 1. fascia prostatique | 5. septum prostatique | 9. urètre prostatique |
| 2. capsule prostatique | 6. glandes prostatiques | 10. lig. gènito-sacral |
| 3. tissu fibro-musculaire | 7. conduit éjaculateur | |
| 4. plexus veineux prostatique | 8. utricule | |

phonœuds iliaques externes médiaux, obturateurs, sacraux et glutéaux inférieurs.

d) Les nerfs

Ils proviennent du plexus hypogastrique.

6 | Structure (fig. 13.26)

La prostate est constituée d'une capsule, de glandes prostatiques (66 % du volume) et d'un riche stroma myo-élastique (33 %).

a) La capsule prostatique

Elle est épaisse et blanchâtre. C'est un tissu conjonctif dense et riche en fibres musculaires lisses. De la capsule partent des septums en direction du colliculus séminal. Ces septums sont riches en myofibres lisses.

b) Les glandes prostatiques

Au nombre de 30 à 50, elles sont de type tubulo-alvéolaires. Elles s'ouvrent par 15 à 30 conduits prostatiques,

dans l'urètre prostatique. Dans la lumière de ces conduits peuvent se rencontrer, chez le sujet âgé, des concrétions calcifiées, les *corps amyloïdes*.

Les glandes subissent l'influence prédominante des androgènes.

c) Le stroma

Il est caractérisé par la présence de nombreux faisceaux musculaires lisses, ténus, entremêlés de tissu conjonctif.

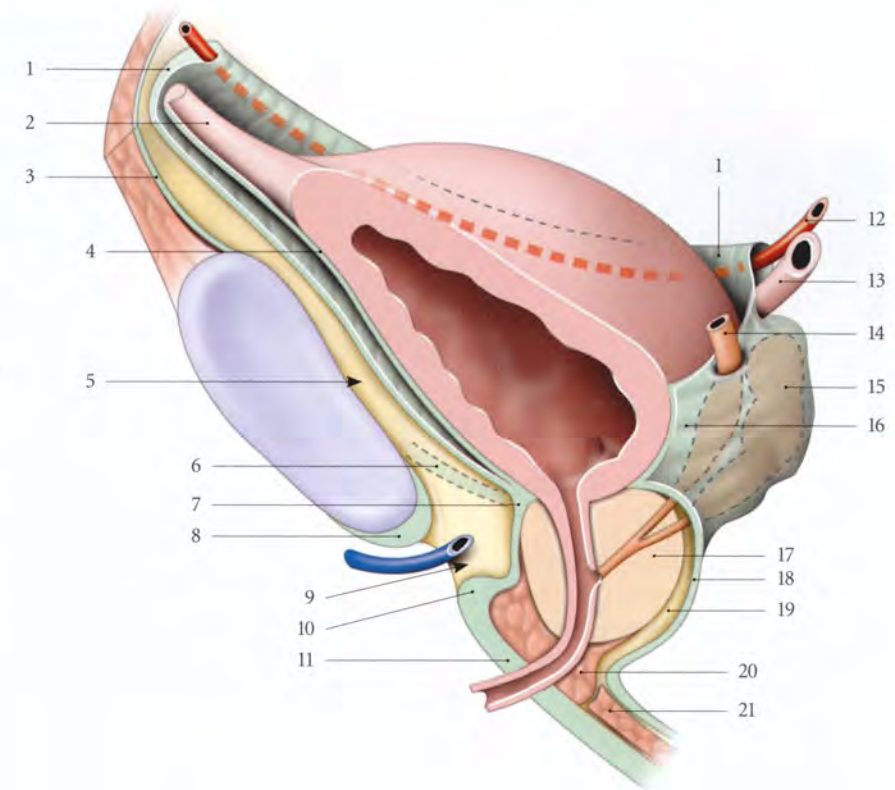
Il est riche en récepteurs estrogéniques, d'où l'influence des estrogènes produits *in situ* par aromatisation des androgènes (Coffey).

7 | Anatomie fonctionnelle

La prostate joue un rôle dans la miction, l'éjaculation et la fertilité.

FIG. 13.27. Moyens de fixité de la vessie chez l'homme (coupe sagittale, vue antéro-latérale)

1. fascia ombilico-prévésical
2. lig. ombilical médian
3. fascia transversalis
4. fascia vésical
5. espace rétropubien
6. lig. pubo-prostatique
7. fascia prostatique
8. lig. arqué du pubis
9. hiatus infrapubien
10. lig. transverse du périnée
11. membrane périnéale (fascia inf. du diaphragme uro-génital)
12. a. ombilicale droite
13. urètre droit
14. conduit déférent droit
15. glande séminale droite
16. fascia rétrovésical
17. prostate
18. fascia recto-vésical
19. espace rétroprostatique
20. sphincter de l'urètre
21. m. transverse profond



a) Dans la miction normale

Son rôle est accessoire.

Par contre, en pathologie, elle est responsable de nombreux troubles mictionnels en raison de sa situation et de sa structure fibro-musculaire et glandulaire.

b) Au cours des rapports

Durant la phase d'émission, le sperme s'accumule dans l'urètre prostatique qui se dilate. Durant l'éjaculation, la contraction des myofibres lisses de la prostate associée à celle de l'urètre, des glandes séminales et des muscles périnéaux exprime la prostate. La contraction du sphincter de la vessie évite l'éjaculation rétrograde. Le relâchement du muscle sphincter de l'urètre favorise l'éjaculation.

c) Le liquide prostatique

Il représente environ le tiers d'un éjaculat. Il est de couleur opaline, de faible viscosité et d'odeur caractéristique due à la spermine. Sa sécrétion continue (0,5 à 2 ml/24 heures) et variée, s'élimine avec l'urine des mictions. Il contient :

- des prostaglandines ;
- des enzymes protéolytiques favorisant la pénétration des spermatozoïdes dans la glaire cervicale. Cependant, le liquide prostatique n'est pas indispensable à la fécondation comme le prouve la fécondation *in vitro* ;
- un antigène prostatique spécifique (APS) ¹⁶ ;
- des éléments nutritifs pour les spermatozoïdes tel le zinc.

B | GLANDES SÉMINALES (OU VÉSICULES SÉMINALES)

Les glandes séminales sont paires et situées en dérivation des conduits spermatiques. Leurs sécrétions participent à la formation du sperme (fig. 13.27).

1 | Généralités

a) Situation

Située contre le fundus vésical, chaque vésicule séminale présente un axe horizontal lorsque la vessie se vide, et un axe vertical lorsque la vessie est distendue.

16. Anglais : PSA (prostate-specific antigen).

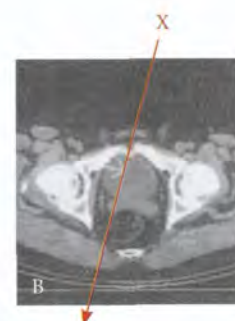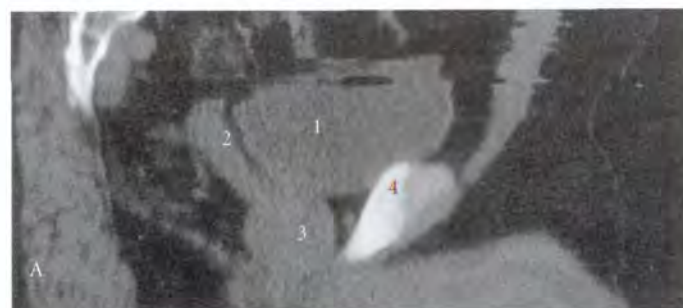


FIG. 13.28. Petit bassin masculin (coupes tomodensitométriques) (cliché Dr Ph. Chartier)

1. vessie	A. coupe sagittale oblique selon X
2. glande séminale	
3. prostate	B. coupe transversale
4. symphyse pubienne	

b) Forme – Dimensions

Chaque vésicule séminale est un sac tortueux souvent replié sur lui-même. Son extrémité inférieure se continue par un conduit excréteur, le *conduit de la glande séminale*.

- Sa longueur, *in situ*, est d'environ 5 cm. Déroulée, elle mesure 10 à 15 cm.
- Sa largeur est de 2 cm.
- Sa capacité est de 3 ml.
- Sa lumière est de 3 à 4 mm.

2 | Rapports

Elles sont situées dans le fascia rétrovésical qui est épais et riche en fibres musculaires lisses (fig. 13.28).

a) *Les faces antérieures* sont contre le fundus vésical.

b) *Les faces postérieures* présentent 2 parties.

- Une *partie supérieure*, recouverte du péritoine et séparée du rectum par le cul-de-sac recto-vésical.

Les abcès de la vésicule séminale se rompent dans la cavité péritonéale.

- Et une *partie inférieure* séparée du rectum par le septum recto-vésical.

Elle peut être palpée par le toucher rectal lorsqu'elle est pleine.

c) *Chaque bord médial* est longé par l'ampoule du conduit déférent.

d) *Chaque bord latéral* est séparé du fascia pelvien pariétal par le plexus veineux vésical.

e) *Chaque fundus* répond à l'uretère terminal.

f) *Chaque conduit de la vésicule séminale*, adjacent à la partie terminale du conduit déférent, traverse la base de la prostate pour s'unir avec ce dernier et former le conduit éjaculateur.

3 | Vascularisation – Innervation

a) *Les artères* proviennent des artères vésicales inférieures et accessoirement de l'artère rectale moyenne.

b) *Les veines* se drainent dans les plexus vésical et prostatique.

c) *Les lymphatiques* se drainent dans les lymphonœuds iliaques internes, externes médiaux, obturateurs et sacraux.

d) *Les nerfs* proviennent du plexus hypogastrique inférieur.

4 | Structure

Chaque glande séminale est un tube contourné présentant de nombreux diverticules. Elle est constituée de trois tuniques.

a) *La tunique muqueuse* présente un épithélium cylindrique et dans ses diverticules, des exocrinocytes caliciformes.

b) *La tunique musculaire lisse* est formée d'une couche interne circulaire et d'une couche externe longitudinale.

c) *La tunique adventice* est constituée d'un tissu conjonctif pourvu de fibres élastiques.

5 | Anatomie fonctionnelle

La sécrétion des glandes séminales forme une part importante du liquide séminal. Cette sécrétion jaunâtre et visqueuse est alcaline (pH = 7,2), riche en fructose, en vésiculase (enzyme coagulante) et contient des prostaglandines lorsqu'elles sont stimulées par la testostérone.

C | GLANDES BULBO-URÉTRALES¹⁷

Au nombre de deux, elles sont placées de chaque côté et au-dessus du bulbe spongieux; elles sont entourées du muscle sphincter de l'urètre (fig. 13.29).

Chaque glande est arrondie ou lobulée, jaunâtre et de 1 cm environ de diamètre.

Son *conduit excréteur*, long de 3 cm environ, se dirige obliquement en avant et traverse le fascia inférieur du diaphragme uro-génital pour s'aboucher dans l'urètre spongieux.

C'est une glande tubulo-alvéolaire dont les acinus sont revêtus d'un épithélium cylindrique simple. Le stroma conjonctif contient des myocytes lisses et striés. Des septums conjonctifs divisent la glande en lobules.

Elles produisent, durant la stimulation érotique et le coït, une substance mucoïde, riche en glycosaminoglycans, assurant la lubrification des voies génitales.

17. Ancien. : glandes de Cowper.

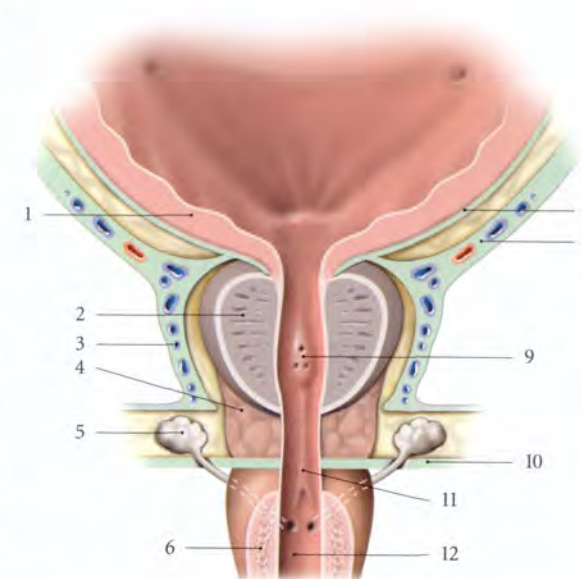


FIG. 13.29. Prostate et glandes bulbo-urétrales (coupe frontale, vue antérieure)

- | | |
|-----------------------------|--|
| 1. vessie | 8. fascia ombilico-prévésical |
| 2. prostate | 9. colliculus séminal |
| 3. fascia prostatique | 10. fascia inf. du diaphragme uro-génital (membrane périnéale) |
| 4. m. sphincter de l'urètre | 11. urètre membranacé |
| 5. glande bulbo-urétale | 12. urètre spongieux |
| 6. bulbe spongieux | |
| 7. fascia vésical | |

14 Organes génitaux internes féminins

Les organes génitaux internes féminins représentent la partie invisible des organes de la reproduction, à savoir les ovaires, les trompes utérines, l'utérus non gravide ou gravide, et le vagin (fig. 14.1).

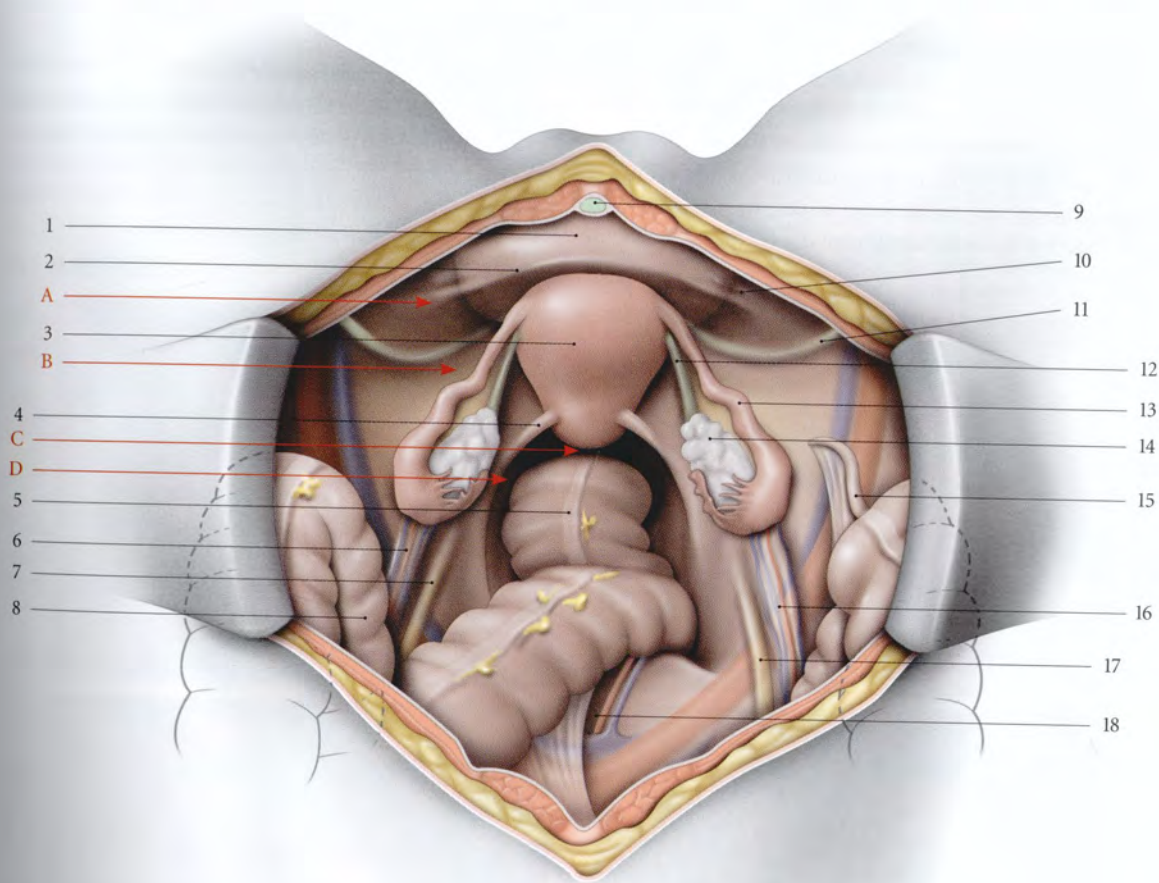


FIG. 14.1. Organes génitaux internes féminins (vue supérieure, opératoire. Les anses intestinales sont refoulées dans l'abdomen)

- A. fosse paravésicale
- B. fosse pré-ovarique
- C. cul-de-sac recto-utérin
- D. fosse pararectale

- 1. vessie
- 2. pli vésical transverse
- 3. utérus

- 4. pli recto-utérin
- 5. rectum
- 6. lig. suspenseur de l'ovaire gauche
- 7. pli de l'uretère gauche
- 8. sigmoïde
- 9. lig. ombilical médian
- 10. pli de l'a. ombilicale droite
- 11. lig. rond droit

- 12. lig. propre de l'ovaire
- 13. trompe utérine droite
- 14. ovaire droit
- 15. appendice vermiforme
- 16. lig. suspenseur de l'ovaire droit
- 17. pli de l'uretère droit
- 18. a. et v. sacrales médianes

14.1 OVAIRE

L'ovaire¹, glande sexuelle paire de la femme, produit les ovocytes et sécrète des hormones sexuelles. C'est le seul organe véritablement intrapéritonéal du point de vue ontogénétique (fig. 14.2).

A | GÉNÉRALITÉS

L'ovaire est situé dans la fosse ovarique, et fixé à la face postérieure du ligament large.

1 | Morphologie externe

L'ovaire est ovoïde et légèrement aplati. Sa teinte blanchâtre tranche nettement avec la teinte rosée ou rouge des formations anatomiques voisines. Sa surface est irrégulière et mamelonnée. Les saillies correspondent aux follicules sous-jacents. Les dépressions figurent les cicatrices postovulatoires (fig. 14.3).

2 | Consistance – Mesures

L'ovaire est ferme et pèse chez l'adulte 6 à 8 g ; après la ménopause, 1 à 2 g. Il mesure environ, chez l'adulte, 1 cm d'épaisseur, 2 cm de largeur, 4 cm de longueur. Il double ou triple de volume durant l'ovulation.

3 | Les moyens de fixation

L'ovaire est mobile et maintenu par trois ligaments et le mésovarium.

a) Le ligament suspenseur de l'ovaire

Dépendance du tissu rétropéritonéal, il est constitué de fibres conjonctives et musculaires lisses qui entou-

1. Il constitue avec les trompes les annexes de l'utérus.

rent les vaisseaux ovariens. Ce ligament surcroise les vaisseaux iliaques externes à 2 cm en avant de l'uretère.

Il se termine sur l'extrémité tubaire de l'ovaire.

b) Le ligament infundibulo-ovarique

Tendu de l'infundibulum tubaire au pôle tubaire de l'ovaire, il constitue l'axe de la frange ovarique² et assure le contact entre l'ovaire et le pavillon.

c) Le ligament propre de l'ovaire

Cordon long d'environ 30 mm, il naît de la corne utérine, en arrière et au-dessous de la trompe, et se fixe au pôle utérin de l'ovaire.

d) Le mésovarium

C'est un court méso qui unit l'ovaire au feuillet postérieur du ligament large. Les deux feuillets de ce méso se fixent autour du hile ovarique suivant la ligne limitante du péritoine³.

B | RAPPORTS

L'ovaire, organe intrapéritonéal, est partiellement caché par la trompe et le mésosalpinx.

Au cours de la coéloscopie, il faut récliner la trompe pour découvrir l'ovaire.

L'ovaire présente deux faces, latérale et médiale, deux bords, libre et mésovarique, et deux extrémités, tubaire et utérine.

1 | La face latérale (fig. 14.4)

a) Chez la nullipare

Elle répond à la fosse ovarique⁴, dépression péritonéale de la face postérieure du ligament large de l'utérus. Les structures sous-péritonéales qui la définissent sont :

- en arrière, les vaisseaux iliaques internes et l'uretère ;
 - en avant, l'attache pelvienne du mésovarium ;
 - en haut, les vaisseaux iliaques externes ;
 - en bas, l'origine des artères ombilicale et utérine.
- Dans l'aire de la fosse ovarique, sous le péritoine, cheminent le nerf et les vaisseaux obturateurs.

Ce rapport expliquerait les douleurs irradiées à la face interne de la cuisse chez les femmes atteintes de salpingo-ovarite ou d'endométriose de la fosse.

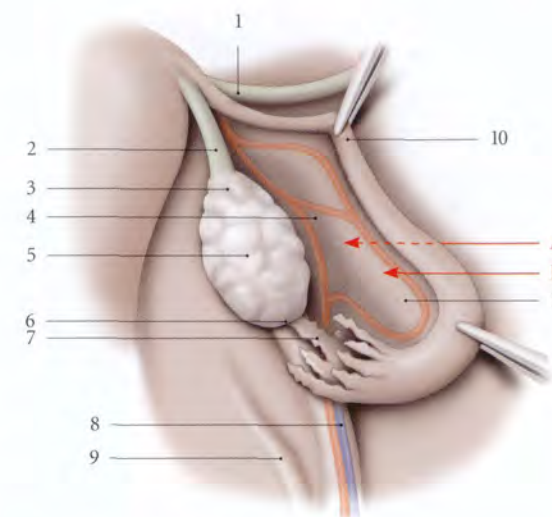


FIG. 14.3. Ovaire et trompe droite

- | | |
|----------------------------|--------------------------------|
| A. fosse préovarique | 5. ovaire (bord libre) |
| B. récessus tubo-ovarique | 6. extrémité tubaire |
| 1. lig. rond | 7. frange ovarique |
| 2. lig. propre de l'ovaire | 8. lig. suspenseur de l'ovaire |
| 3. extrémité utérine | 9. pli de l'uretère |
| 4. mésovarium | 10. trompe utérine |
| | 11. mésosalpinx |

b) Chez la multipare

L'ovaire prolapsé dans la fosse infra-ovarique⁵ répond, sous le péritoine :

- en avant, à l'uretère et à l'artère utérine ;
 - en arrière, au bord du sacrum ;
 - en bas, au bord supérieur du muscle piriforme.
- Dans le tissu cellulaire sous-péritonéal, cheminent les vaisseaux et les nerfs glutéaux supérieurs.

2 | La face médiale

L'ampoule tubaire longe le bord mésovarique de l'ovaire. Puis l'infundibulum tubaire retombe sur la face médiale de son extrémité tubaire, en direction du bord libre. Cette face répond :

- à droite, aux anses grêles, au cæcum et à l'appendice vermiforme,
- à gauche, au côlon sigmoïde.

3 | Le bord mésovarique

Il présente le hile de l'ovaire et donne insertion au mésovarium. Il est longé par les arcades vasculaires infra-ovariques.

2. Ancien. : frange de Richard.
3. Ancien. : ligne de Farre-Waldeyer.
4. Ancien. : fossette de Krause.
5. Ancien. : fossette de Claudius.

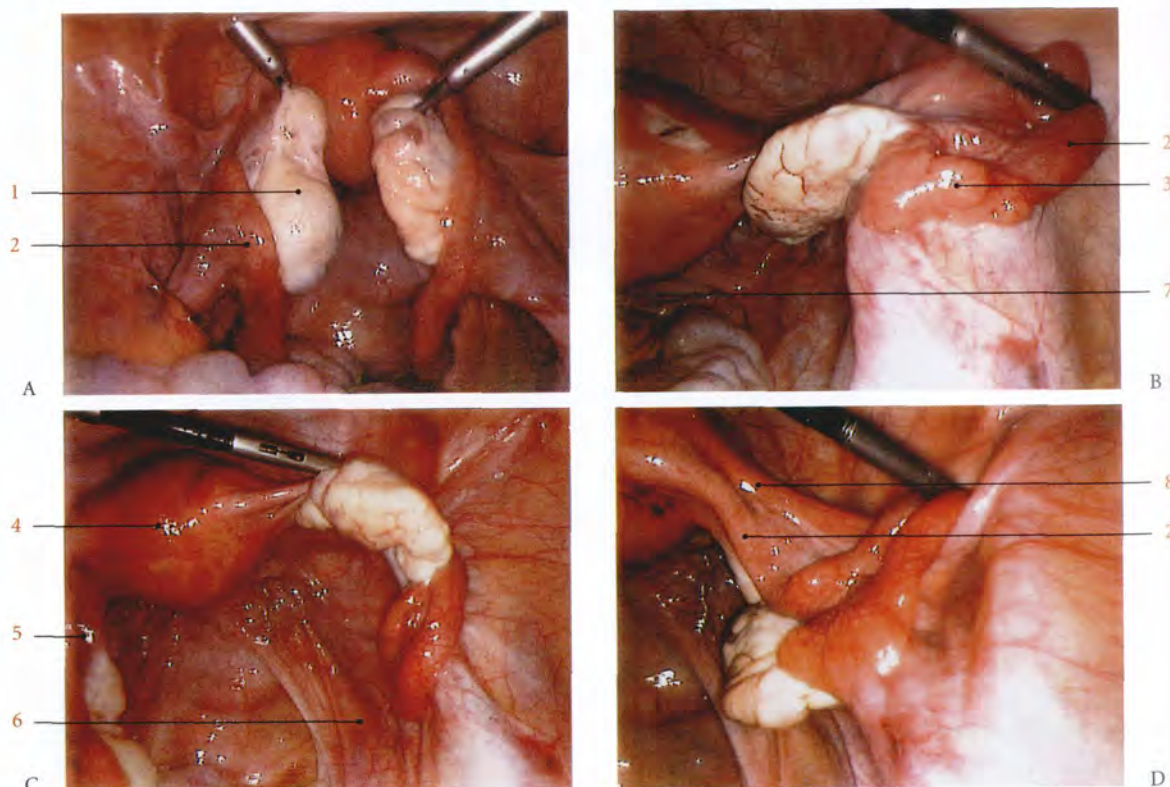


FIG. 14.2. Annexe et ligament rond droits de l'utérus. Vue coéloscopique (photos Dr M. Deshayes)

- | | | |
|--|--|--|
| A. ovaires relevés (1) | C. ovaire droit récliné exposant le cul-de-sac recto-utérin (7) et l'uretère (6) sous le péritoine | D. ampoule tubaire droite réclinée sur le lig. rond (8) dans la fosse paravésicale |
| B. trompe droite relevée (2) exposant les franges tubaires (3) | | 4. utérus |
| | | 5. lig. propre de l'ovaire |

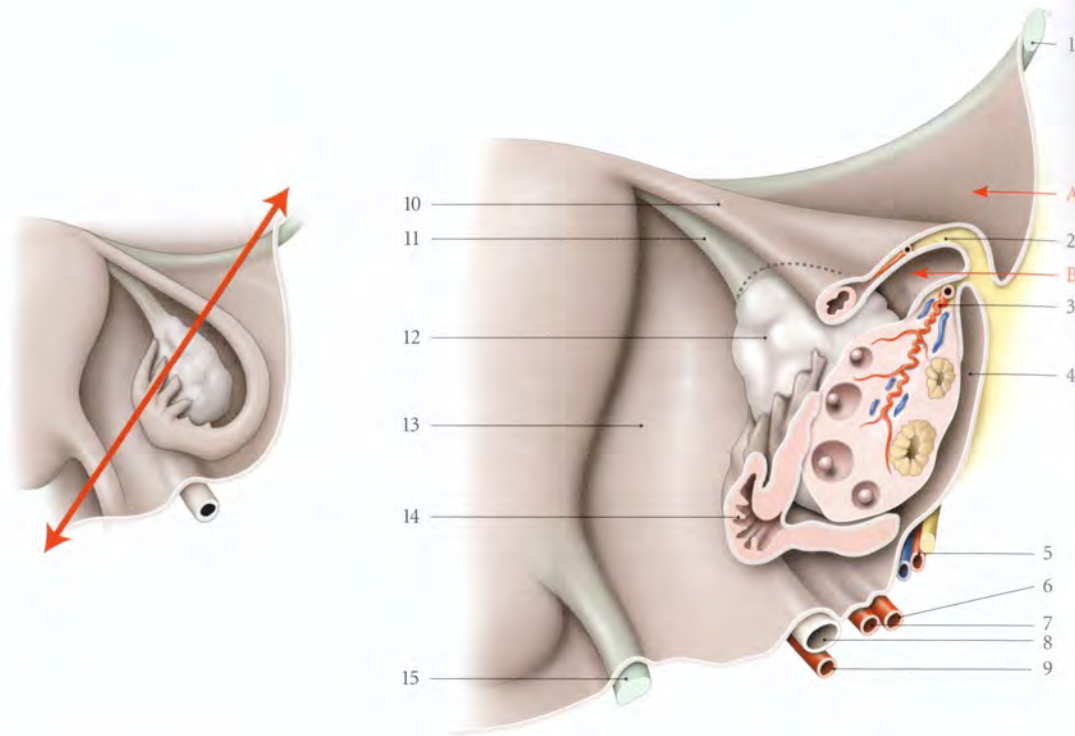


FIG. 14.4. Les récessus ovariens (coupe selon le cartouche ci-dessus; rapports normaux de l'ovaire et de son environnement)

- A. fosse pré-ovarique
B. récessus tubo-ovarique

5. a., v. et n. obturateurs
6. a. ombilicale
7. a. utérine
8. urètre
9. a. vaginale
10. trompe utérine

11. lig. propre de l'ovaire
12. ovaire
13. mésomètre
14. frange ovarique
15. lig. utéro-sacral

4 | Le bord libre

Il est parfois longé par la frange ovarique.

5 | L'extrémité tubaire

Elle est proche des vaisseaux iliaques externes et donne insertion au ligament suspenseur de l'ovaire.

6 | L'extrémité utérine

Elle est proche de l'utérus, et donne insertion au ligament propre de l'ovaire.

C | VASCULARISATION

Les vaisseaux sont situés dans le mésovarium où ils forment des arcades infra-ovariques.

1 | Les artères (fig. 14.5)

L'artère ovarique a un rôle dominant dans la vascularisation de l'ovaire (96 % des cas).

a) L'artère ovarique

■ Origine – Trajet et rapports (voir Tome 3)

■ Terminaison

- À l'extrémité tubaire de l'ovaire, l'artère ovarique se divise en deux branches, tubaire latérale et ovarique latérale, qui s'anastomosent le plus souvent, à plein canal, avec les branches homonymes de l'utérine pour former les arcades artérielles infra-ovariques et infratubaires (fig. 14.6).
- Variations : l'artère utérine a un rôle prédominant dans 4 % des cas (surtout en post-ménopause).

■ Branches collatérales

Elle donne des branches pour la capsule adipeuse du rein et une branche urétrique.

b) L'artère utérine

Elle donne sous l'isthme tubaire l'artère du fundus utérin. Elle se termine en artères ovarique médiale et

FIG. 14.5. Vaisseaux de l'ovaire

- 1. v. cave inf.
- 2. v. rénale droite
- 3. lymphonœud latéro-cave
- 4. lymphonœud précave
- 5. pédicule ovarique droit
- 6. urètre droit
- 7. lymphonœud interiliaque
- 8. lymphonœud iliaque externe
- 9. lymphonœuds obturateurs
- 10. v. rénale gauche
- 11. lymphonœuds pré-ovariques et latéro-aortiques
- 12. a. mésentérique inf.
- 13. pédicule ovarique gauche
- 14. urètre gauche
- 15. n. obturateur
- 16. trompe utérine gauche
- 17. ovaire gauche
- 18. utérus

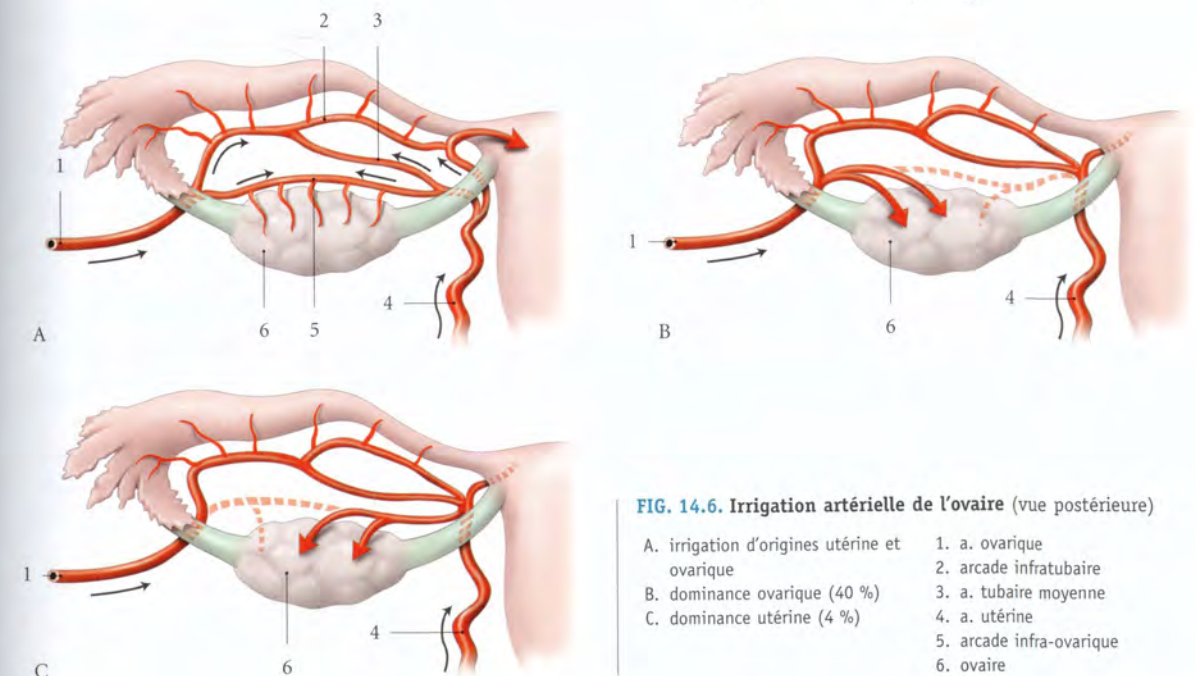
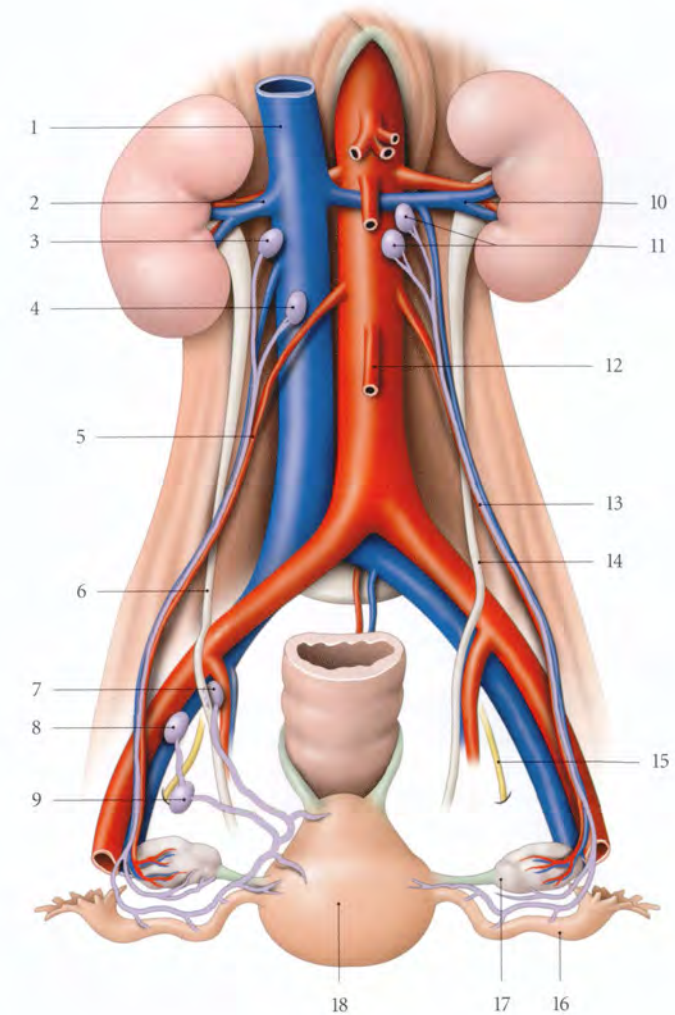


FIG. 14.6. Irrigation artérielle de l'ovaire (vue postérieure)

- A. irrigation d'origines utérine et ovarique
B. dominance ovarique (40 %)
C. dominance utérine (4 %)

tubaire médiale, qui s'anastomosent avec leurs homologues latérales pour former les arcades infra-ovariques et infratubaires.

Chez la femme jeune, la ligature de l'artère utérine ne compromet pas la vascularisation de l'ovaire. En effet, cette ligature, en diminuant les pressions artérielles dans les artères tubaires, permet, par une circulation à rebours, la vascularisation de l'ovaire par son pôle utérin (fig. 14.7).

À mesure que l'on se rapproche de la ménopause, la suppression de la voie de suppléance utérine peut perturber la vascularisation et la fonction endocrine de l'ovaire.

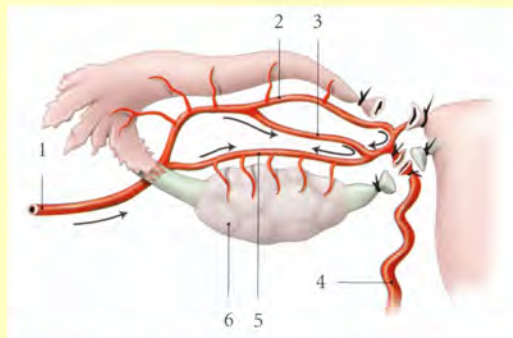


FIG. 14.7. La circulation annexielle après ligature de l'artère utérine au niveau de la corne utérine

- | | |
|-----------------------------------|-------------------------------------|
| 1. a. ovarique | 4. a. utérine |
| 2. arcade artérielle infratubaire | 5. arcade artérielle infra-ovarique |
| 3. a. tubaire moyenne | 6. ovaire |

c) Microvascularisation de l'ovaire

De l'arcade infra-ovarique naissent 10 à 12 artérioles ovariques de 1^{er} ordre.

Chaque artériole de 1^{er} ordre donne 2 à 3 artérioles ovariques de 2^e ordre qui donnent chacune des artérioles de 3^e ordre, qui forment le réseau périfolliculaire.

2 | Les veines

Les veinules ovariques, sinueuses, se drainent dans le plexus pampiniforme, situé dans le mésovarium (fig. 14.8).

Leur atteinte variqueuse constitue les varicocèles ovariques.

Le plexus pampiniforme est drainé principalement par les veines ovariques et accessoirement par le plexus

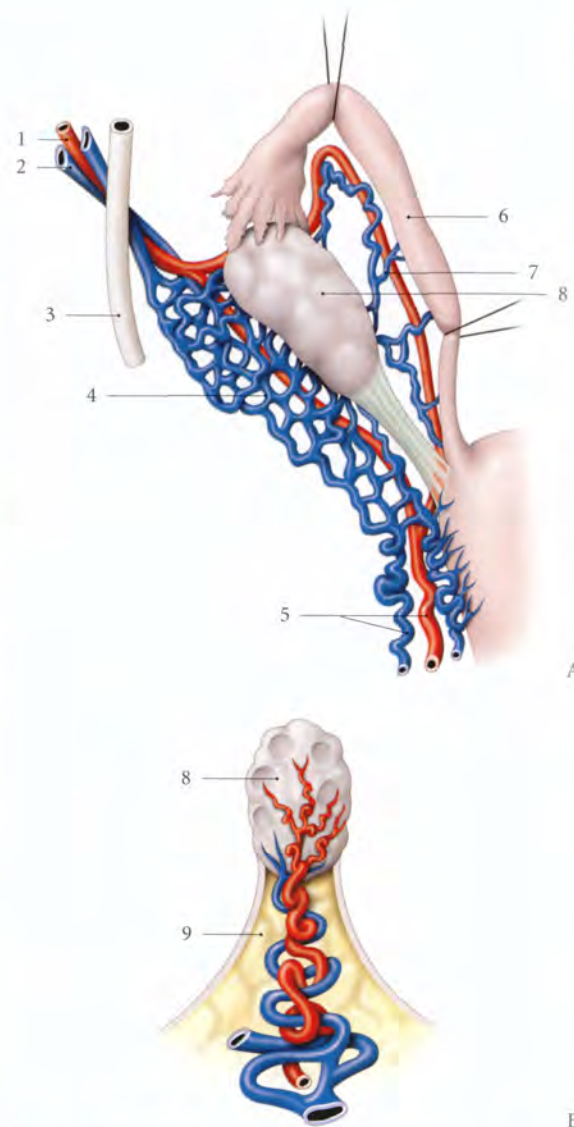


FIG. 14.8. Circulation veineuse de l'ovaire

- | | |
|--|-----------------------------------|
| A. vue postérieure | 3. urètre gauche |
| B. disposition schématisée des vaisseaux dans le hile ovarique | 4. plexus veineux infra-ovarique |
| 1. a. ovarique | 5. a. et vv. utérines |
| 2. vv. ovariques | 6. trompe |
| | 7. arcade vasculaire infratubaire |
| | 8. ovaire |
| | 9. mésovarium |

utérin. Les veines ovariques croisent l'urètre au niveau de la 4^e ou 5^e vertèbre lombaire.

Elles se résolvent en une seule veine ovarique qui se jette à droite dans la veine cave inférieure, à gauche dans la veine rénale gauche (fig. 14.9).

En période gravidique et puerpérale, les veines ovariques dilatées peuvent être le siège de thromboses, fréquentes surtout à droite (80 % des cas).

• Variations

- La veine ovarique droite peut être double (20 %) ou triple (10 %), et s'aboucher dans la veine rénale droite.
- La veine ovarique gauche peut se terminer dans la veine prépyélique ou rétropyélique (15 à 16 %).

3 | Les lymphatiques

L'ovaire se draine dans un plexus lymphatique méso-varique dont les collecteurs efférents accompagnent l'artère ovarique. Ils rejoignent, à droite, les nœuds lymphatiques latéro-caves et précaves, à gauche, les nœuds lymphatiques latéro-aortiques et pré-aortiques.

Des études lympho-scintigraphiques ovariques ont montré que, chez la femme en activité génitale, le drainage se fait aussi dans les nœuds lymphatiques pelviens. Après la ménopause, le drainage est principalement lombaire (G. Vanneville).

D | INNERVATION

Les nerfs proviennent essentiellement du plexus ovarique qui dérive du ganglion aortico-rénal et du plexus rénal.

L'ovaire contient des neurofibres amyélinisées qui se ramifient autour des follicules ovariques et de la tunique moyenne des vaisseaux du hile. On note la présence de quelques terminaisons sensitives libres.

E | STRUCTURE

Une coupe transversale de l'ovaire met en évidence deux zones, l'une périphérique, le cortex, l'autre centrale, la médulla (fig. 14.10).

L'ovaire n'est pas recouvert de péritoine mais d'un épithélium superficiel. Le péritoine se fixe autour du hile de l'ovaire.

1 | L'épithélium superficiel

Il est formé d'une couche de mésothélioctes cubiques pourvus de microvillosités.

2 | La tunique albuginée

Située sous l'épithélium superficiel, elle est constituée d'une mince lame de tissu conjonctif lâche.

L'épaisseur de l'albuginée est particulièrement importante dans certaines dystrophies de l'ovaire, tel le syndrome de Stein-Leventhal.

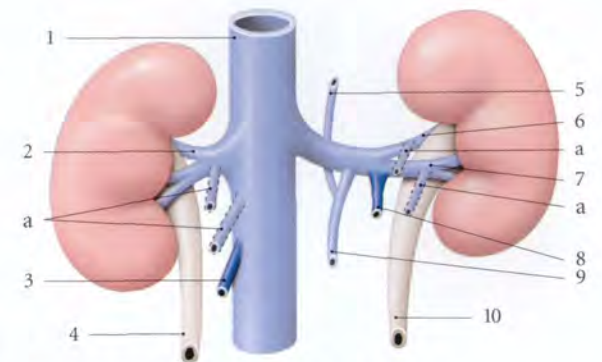


FIG. 14.9. Terminaisons des veines ovariques

- | | | |
|-----------------------|---------------------|---------------------------|
| a. variations | 4. urètre droit | 8. v. ovarique gauche |
| 1. v. cave inf. | 5. v. héli-azygos | 9. v. lombaire ascendante |
| 2. v. rénale droite | 6. v. rétropyélique | 10. urètre gauche |
| 3. v. ovarique droite | 7. v. prépyélique | |

3 | Le stroma ovarique

Il est constitué d'un tissu conjonctif cellulaire dense disposé en tourbillon dans le cortex, et plus lâche dans la médulla. Il contient les endocrinocytes interstitiels.

4 | Le cortex ovarique⁶

Blanchâtre et ferme, il contient, en ordre dispersé :

a) **Des follicules ovariques** primordiaux, primaires, secondaires et tertiaires. Ils représentent des stades évolutifs successifs.

Le follicule tertiaire⁷ ou mature est un follicule préovulatoire, de 10 à 20 mm de diamètre. Il contient l'ovocyte primaire.

b) **Des follicules atrétiques**, corps atrétique et corps hémorragique. Ils représentent les stades dégénératifs des follicules ovariques.

c) **Des corps lutéaux**, cyclique et gravidique.

- Le corps lutéal cyclique (ou menstruel) est l'évolution post-ovulatoire d'un follicule tertiaire rompu.
- Le corps lutéal gravidique est l'évolution d'un corps lutéal cyclique après une fécondation.

d) **Des corps blancs**, résultats de l'involution des corps lutéaux.

5 | La médulla ovarique⁸

Rouge et molle, elle contient des vaisseaux, des neurofibres, des myocytes lisses et quelques vestiges embryonnaires (rété ovarii, ectopie de cortex surrénalien).

6. Syn. : zone parenchymateuse.
7. Ancien. : follicule de De Graaf.
8. Syn. : zone vasculaire.

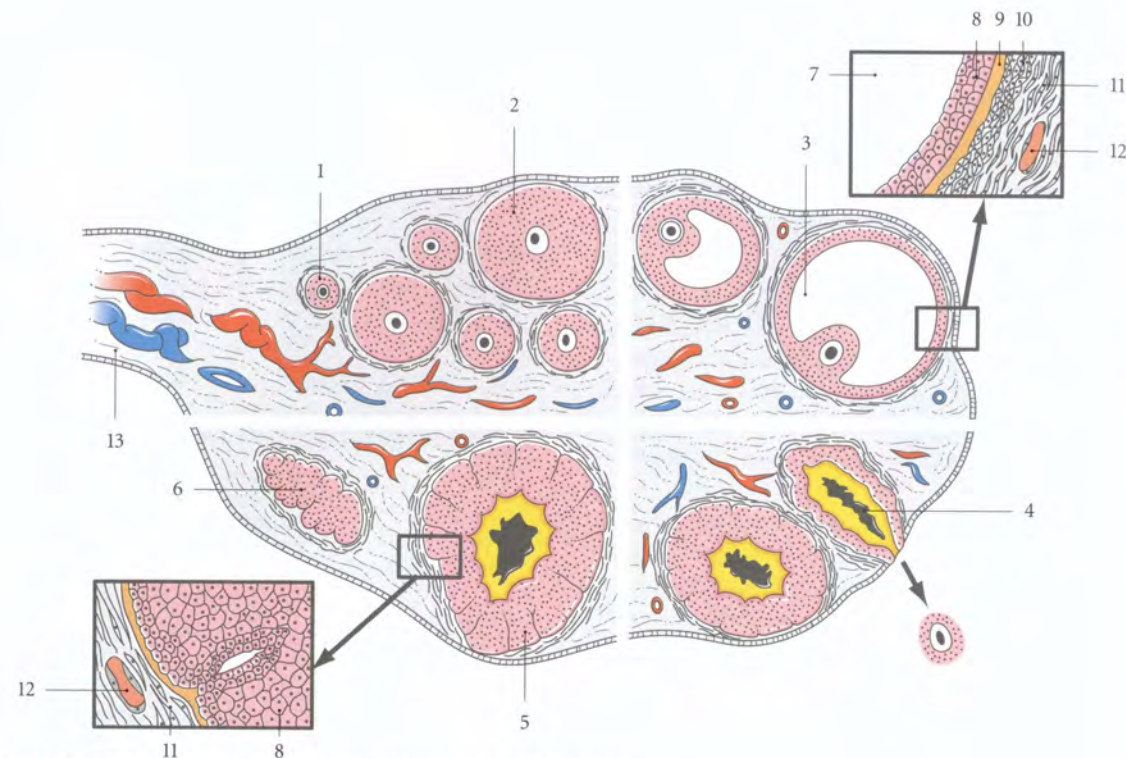


FIG. 14.10. Coupe de l'ovaire (représentation schématique des follicules)

14.2 TROMPE UTÉRINE

La trompe utérine⁹ ou salpinx est un conduit musculo-membraneux pair qui prolonge une corne utérine. Elle livre passage aux spermatozoïdes qui fécondent habituellement l'ovocyte dans son tiers distal.

Son exploration est indispensable avant toute indication thérapeutique pour infécondité.

A | GÉNÉRALITÉS

La trompe utérine est située dans le mésentarium. Le mésentarium, souvent large dans sa partie latérale, se rabat en arrière avec la trompe et masque l'ovaire.

1 | La direction

La trompe présente tout d'abord une direction transversale jusqu'à l'extrémité utérine de l'ovaire ; puis elle suit successivement son bord mésentérique, la face médiale de son extrémité tubaire et son bord libre.

2 | La longueur

Sa longueur totale est en moyenne de 10 à 12 cm.

Une trompe de moins de 3 cm est un facteur péjoratif pour une conception physiologique.

3 | Les moyens de fixation

La trompe utérine est très mobile et maintenue par sa continuité avec l'utérus, par le mésentarium et par le ligament infundibulo-ovarien qui l'unit à l'extrémité tubaire de l'ovaire (fig. 14.11).

B | CONFIGURATION

1 | La configuration extérieure

La trompe utérine présente quatre parties : la partie utérine, l'isthme, l'ampoule et l'infundibulum (fig. 14.12).

9. Ancien : trompe de Fallope

a) La partie utérine

Située dans le myomètre, elle présente un trajet oblique en haut et latéralement. Sa longueur est d'environ 1 cm et son diamètre de 0,2 mm. Elle s'ouvre dans l'utérus par l'ostium utérin. Notons que le diamètre de l'ovule représente le dixième de celui de la partie utérine de la trompe.

b) L'isthme tubaire

Il fait suite à la partie utérine au-dessus du ligament rond en avant, et du ligament propre de l'ovaire, en arrière. Il est disposé transversalement.

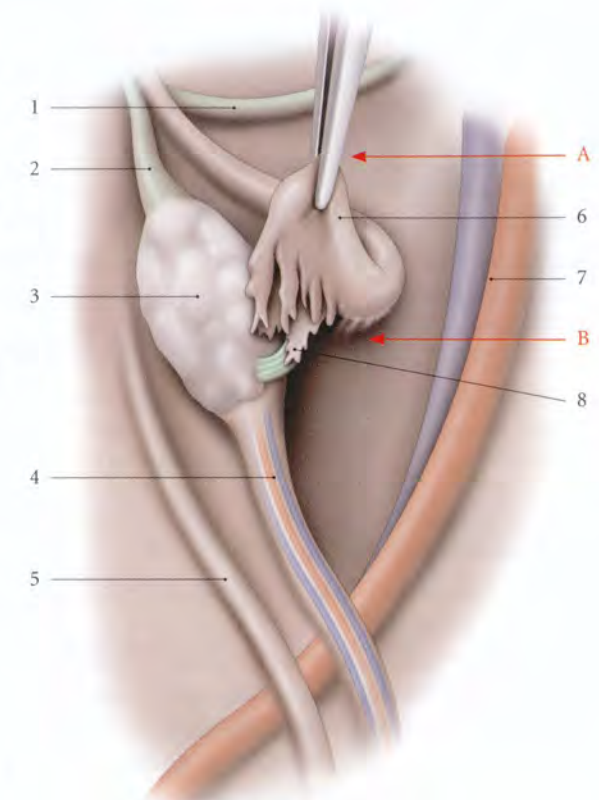


FIG. 14.11. Infundibulum tubaire relevé

- | | |
|--------------------------------------|--|
| A. fosse pré-ovarique | 4. lig. suspenseur de l'ovaire |
| B. récessus de la fosse pré-ovarique | 5. pli de l'uretère droit |
| | 6. infundibulum tubaire |
| | 7. a. et v. iliaques externes |
| 1. lig. rond | 8. frange ovarique et lig. infundibulo-ovarien |
| 2. lig. propre de l'ovaire | |
| 3. ovaire | |

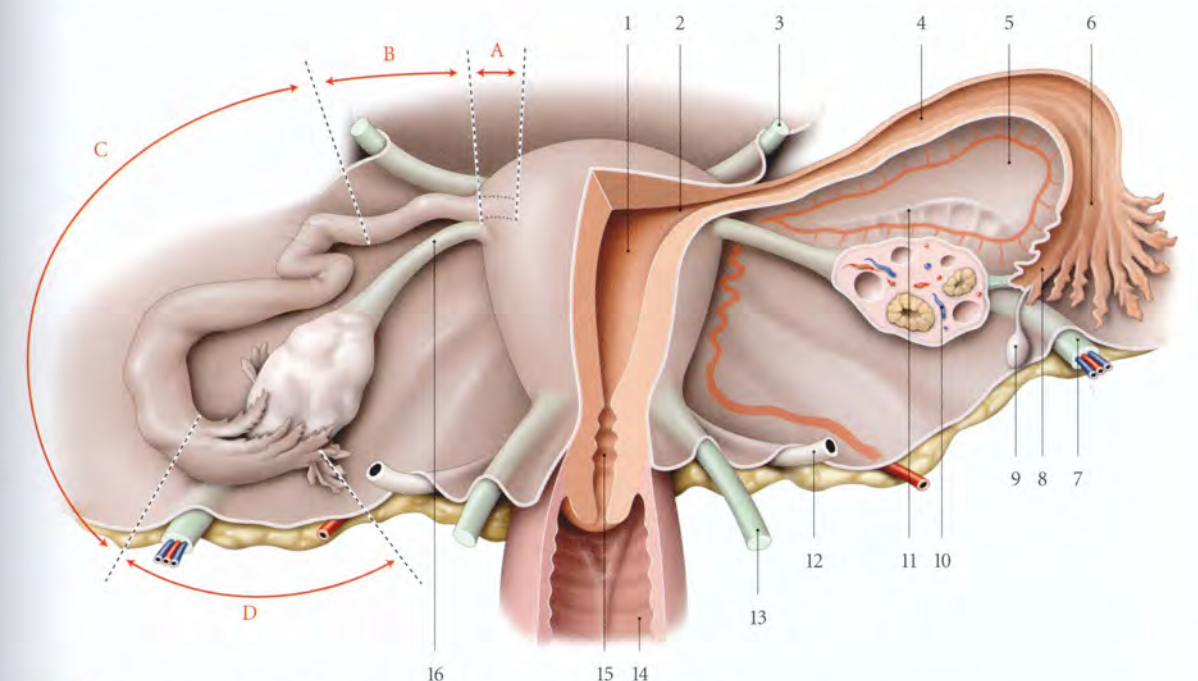


FIG. 14.12. Organes génitaux internes de la femme (face postérieure des organes isolés)

- | | | | |
|--------------------------------|-------------------------------|--------------------------------|-----------------------------|
| A. partie utérine de la trompe | 2. ostium utérin de la trompe | 7. lig. suspenseur de l'ovaire | 12. uretère |
| B. isthme de la trompe | 3. lig. rond de l'utérus | 8. frange ovarique | 13. lig. utéro-sacral |
| C. ampoule de la trompe | 4. cavité tubaire | 9. appendice vésiculaire | 14. vagin |
| D. infundibulum de la trompe | 5. mésentarium | 10. ovaire | 15. canal cervical |
| | 6. ostium abdominal | 11. mésentarium | 16. lig. propre de l'ovaire |

Sa longueur est de 3 cm et son diamètre de 2 mm. Il est cylindrique, à paroi épaisse et dure à la palpation.

c) L'ampoule tubaire

Elle fait suite à l'isthme et est en rapport avec l'ovaire. Longue de 7 cm, elle est volumineuse avec un diamètre de 8 mm. Flexueuse, elle présente une consistance molle et une grande compliance.

Ses lésions pathologiques (hématosalpinx, pyosalpinx, etc.) peuvent atteindre de grandes dimensions.

d) L'infundibulum tubaire

Partie la plus mobile de la trompe, il a la forme d'un entonnoir évasé.

- Son sommet prolonge l'ampoule tubaire. Il présente l'ostium abdominal de la trompe, qui fait communiquer les cavités tubaire et péritonéale.

Cette communication de l'extérieur avec la cavité péritonéale explique qu'une injection de produit organo-iodé (hystérogographie) poussée dans l'utérus, pénètre dans les trompes, et, lorsque celles-ci sont saines, tombe dans la cavité péritonéale (fig. 14.13).

Cette communication explique aussi les péritonites induites par des explorations endo-utérines sans asepsie.

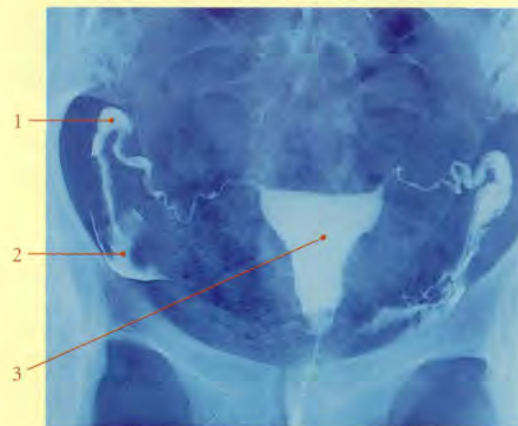

FIG. 14.13. Hystérosalpingographie montrant l'écoulement du produit de contraste dans la fossette ovarique

- | | |
|------------------------------|----------------------|
| 1. infundibulum de la trompe | 2. fossette ovarique |
| 3. utérus | |

- Sa base libre est festonnée en une série de franges tubaires. Ces franges, au nombre de 10 à 15, ont une longueur de 10 mm environ. La plus longue ou *frange ovarique*¹⁰, adhère au ligament infundibulo-ovarique et atteint le pôle tubaire de l'ovaire.

En cas d'infection, les bords des franges s'unissent et la perméabilité tubaire disparaît, entraînant une stérilité tubaire.

2 | La configuration intérieure (fig. 14.14)

La surface interne de la trompe présente des plis muqueux longitudinaux, les plis tubaires. Ils sont très nombreux et, au niveau de l'isthme des plis secondaires, s'implantent sur les premiers. Les plis secondaires se hérissent souvent de plis tertiaires, de cinquième et même de dixième ordre au niveau de l'ampoule. La pénétration réciproque de ces plis donne à la coupe un aspect labyrinthe.

10. Ancien. : frange de Richard.

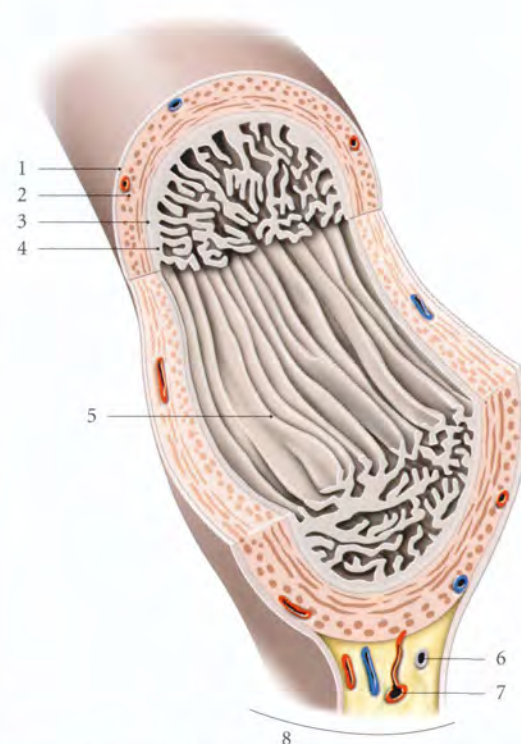


FIG. 14.14. Trompe utérine - Structure (coupe chanfreinée) (d'après H. Élias)

- | | |
|-------------------------|-----------------------------------|
| 1. séreuse | 5. plis tubaires |
| 2. couche longitudinale | 6. épophoron |
| 3. couche circulaire | 7. arcade artérielle infratubaire |
| 4. muqueuse | 8. mésosalpinx |

Cette disposition favorise la stagnation des sécrétions et explique les récides si fréquentes des salpingites.

C | RAPPORTS

1 | Les rapports dans le mésosalpinx

Le bord mésosalpingien de la trompe est en rapport avec :

- les arcades vasculaires et nerveuse infratubaires ;
- et des vestiges embryonnaires.
 - Le conduit longitudinal de l'épophoron et le paroophoron sont situés sous l'isthme tubaire.
 - L'appendice vésiculeux est appendu à l'extrémité de l'infundibulum.

2 | Les rapports par l'intermédiaire du mésosalpinx

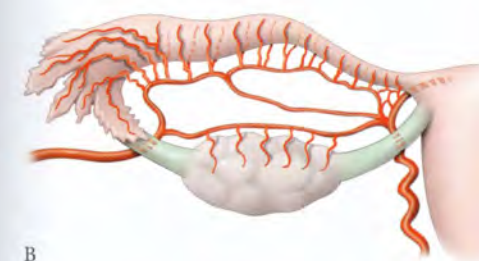
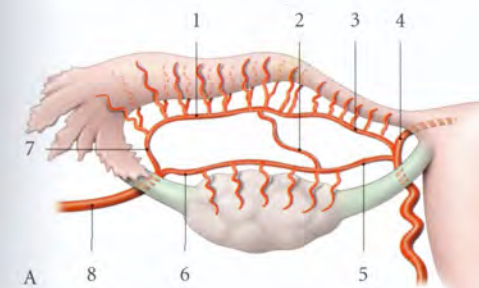
a) L'isthme répond :

- en avant, à la vessie et au ligament rond ;
- en arrière, au ligament propre de l'ovaire ;
- en haut, aux anses grêles, au grand omentum et au colon sigmoïde à gauche.

b) L'ampoule et l'infundibulum

Ils sont au contact de l'ovaire dont ils partagent les rapports.

- À gauche, l'ampoule répond en arrière au mésosigmoïde et au sigmoïde.



Ceci explique que les pyosalpinx puissent s'ouvrir dans le sigmoïde et que le mésosigmoïde protège efficacement la grande cavité péritonéale en se rabattant contre la face postérieure du ligament large, circonscrivant ainsi l'infection tubaire.

- À droite, l'apex cæcal reste situé à environ trois travers de doigt au-dessus de l'ampoule tubaire ; ce n'est que dans les cas d'appendice vermiforme pelvien que trompe et appendice sont en contact.

D | VASCULARISATION

Les vaisseaux sont situés dans le mésosalpinx où ils forment des arcades vasculaires infratubaires (fig. 14.15).

1 | Les artères

a) Les artères tubaires

- Les artères tubaires médiales, grêles, au nombre de 3 ou 4, naissent de la terminaison de l'artère utérine. Elles irriguent l'isthme tubaire et s'anastomosent avec l'artère tubaire latérale pour former l'arcade infratubaire.
- L'artère tubaire moyenne, fréquente et volumineuse (80 % des cas), se détache soit de la terminaison de l'artère utérine (40 %), soit de l'arcade infra-ovarique (60 % des cas). Elle rejoint l'arcade infra-tubaire.

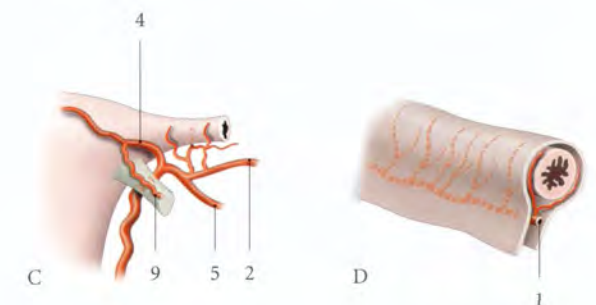


FIG. 14.15. Artères tubaires. Ovaire et trompe gauches écartés

- | | |
|--|-------------------------|
| A. distribution habituelle (vue post.) | 1. arcade infratubaire |
| B. variation (vue post.) | 2. a. tubaire moyenne |
| C. détail au niveau de la corne utérine (vue ant.) | 3. a. tubaire médiale |
| D. arcade infratubaire et rr. tubaires | 4. a. du fundus utérin |
| | 5. a. ovarique médiale |
| | 6. a. ovarique latérale |
| | 7. a. tubaire latérale |
| | 8. a. ovarique |
| | 9. r. du lig. rond |



FIG. 14.16. Microangiographie des artères tubaires et ovariennes. On note la présence de deux artères tubaires moyennes (P. Kamina)

– *Variations* : elle peut être double (3 % des cas) (fig. 14.16).

- *L'artère tubaire latérale*, branche terminale de l'artère ovarienne, est plus fine que l'artère tubaire moyenne. Elle irrigue essentiellement l'infundibulum tubaire.

b) L'arcade infratubaire

Cette arcade artérielle chemine parallèlement à la trompe, à distance de 2 ou 3 mm. Elle donne naissance, à intervalles réguliers tous les 2 mm environ, à une trentaine d'artérioles tubaires spiralées : les artérioles ampullaires (12 à 15), isthmiques (5 à 8) et pour l'infundibulum (5 à 8).

Les artérioles tubaires spiralées se détachent perpendiculairement de l'arcade, soit par l'intermédiaire d'un tronc commun à deux artérioles, soit isolément.

Au niveau du pavillon les artérioles terminales (5 à 6 par franges) suivent l'axe des franges.

Au niveau de la muqueuse les artérioles suivent l'axe conjonctif des plis tubaires.

c) La microvascularisation de la trompe

Du réseau artériolaire sous-séreux riche et sinueux dérivent les réseaux séreux et musculaires.

La richesse vasculaire de la trompe permet toute intervention sans risque d'ischémie.

- *Le réseau séreux* est formé de mailles polyédriques de capillaires de 8 µm.
- *Le réseau musculaire* donne les artérioles des plis muqueux. Celles-ci, hélicines et sinueuses, sont espacées les unes des autres de 1,5 à 3 mm. Elles parcourent la hauteur des plis, et donnent des capillaires qui se détachent perpendiculairement pour

former un réseau sous-muqueux, origine des capillaires spiralés. Ceux-ci ont un calibre de 10 µm à 25 µm dans la 1^{re} phase du cycle mensuel, et de 80 µm dans la 2^e phase du cycle, où elles sont très spiralées.

2 | Les veines

Les veines de la paroi pariétale sont collectées par l'arcade veineuse infratubaire. Celle-ci, unique ou dédoublée, se draine vers les veines ovariennes et utérines.

3 | Les lymphatiques

Ils sont très abondants dans la séreuse et dans les plis. Ils accompagnent les veines et s'unissent aux lymphatiques du corps de l'utérus essentiellement, et de l'ovaire, plus accessoirement.

E | INNERVATION

Les nerfs proviennent du plexus ovarien pour la moitié latérale, et du plexus utérin, pour la moitié médiale. Ces nerfs forment une anastomose nerveuse infratubaire.

Les neurofibres sympathiques et parasympathiques auront donc deux origines, vagale et spinale.

F | STRUCTURE

1 | La tunique séreuse

Elle correspond au revêtement péritonéal.

2 | La tunique sous-séreuse

C'est une couche conjonctive qui contient les réseaux vasculaires et nerveux sous-séreux.

3 | La tunique musculaire ou myosalpinx

a) *Schématiquement*, elle comprend une couche externe, formée essentiellement de faisceaux longitudinaux et une couche interne de faisceaux circulaires.

b) *En réalité*, comme le montrent les études en microscopie électronique à balayage, le myosalpinx est constitué d'un réseau continu de fibres enchevêtrées de manière aléatoire.

- *Au niveau de l'isthme*, les faisceaux musculaires ont un trajet spiralé oblique vers la muqueuse.
- *Au niveau de l'ampoule*, leur taille et leur nombre diminuent progressivement.

Cette organisation du myosalpinx engendre une activité contractile segmentaire et irrégulière qui peut expliquer le mouvement pendulaire, non périodique, des ovocytes et du conceptus.

4 | La tunique muqueuse

Elle comprend un épithélium reposant sur une lamina propria constituée d'un tissu conjonctif lâche cellulaire.

L'épithélium est de type cylindrique simple avec des épithéliocytes ciliés et des épithéliocytes microvillosités sécrétants. Le sens du battement des cils se fait vers l'ostium utérin, ce qui favorise le transport de l'ovocyte et du zygote.

G | ANATOMIE FONCTIONNELLE

La trompe présente une double fonction : la captation de l'ovocyte et le transit des gamètes et du zygote.

1 | La captation de l'ovocyte

Au moment de l'ovulation, les franges de l'infundibulum deviennent érectiles et enserrant l'ovaire pour diriger l'ovocyte. Le sens du courant péritonéal vers l'ostium abdominal entraîne les ovocytes qui auraient pu s'égarer (Dubreuil).

Ceci explique les succès de la fécondation intra-péritonéale.

2 | Le transit des gamètes et du zygote

Les spermatozoïdes sont capités et stockés en survie dans les trompes avant la fécondation de l'ovocyte. L'ovocyte est aussi capité dans la trompe. Le zygote séjourne dans la trompe environ 72 heures. Sa migration est assurée par les cils.

Les stérilités d'origine tubaire pourront être liées à des lésions anatomiques obturantes de la trompe, mais aussi à des lésions fonctionnelles responsables des modifications du flux et des cils tubaires.

14.3 UTÉRUS NON GRAVIDE

L'utérus est un organe musculaire lisse creux destiné à contenir le conceptus pendant son développement et à l'expulser quand il est arrivé à maturité. Cette fonction explique les profondes modifications subies par l'utérus au cours de la vie génitale (fig. 14.17).

Les modifications cycliques de sa muqueuse se traduisent, en phase terminale, par les menstruations, s'il n'y a pas eu de nidation.

La chirurgie de l'utérus fait partie des interventions les plus fréquentes.

A | GÉNÉRALITÉS

L'utérus repose sur la vessie et il est en partie situé entre la vessie en avant et le rectum en arrière. Il fait saillie dans le vagin (fig. 14.18).

1 | La direction

Chez la femme, en position anatomique, avec une vessie et un rectum peu distendus.

a) *L'axe du col* est perpendiculaire à la face postérieure du vagin.

b) *Le corps et le col* forment un angle ouvert en avant de 100 à 120° ou angle de flexion ; son sommet est situé au niveau de l'isthme utérin (fig. 14.19).

L'utérus est habituellement antéfléchi. Lorsque le corps utérin est en arrière, l'utérus est dit rétrofléchi.

c) *L'axe du corps* détermine avec l'axe de l'excavation pelvienne un angle de version.

Lorsque le corps et le col basculent en sens inverse dans le plan sagittal, l'utérus est dit rétroversé.

2 | La consistance

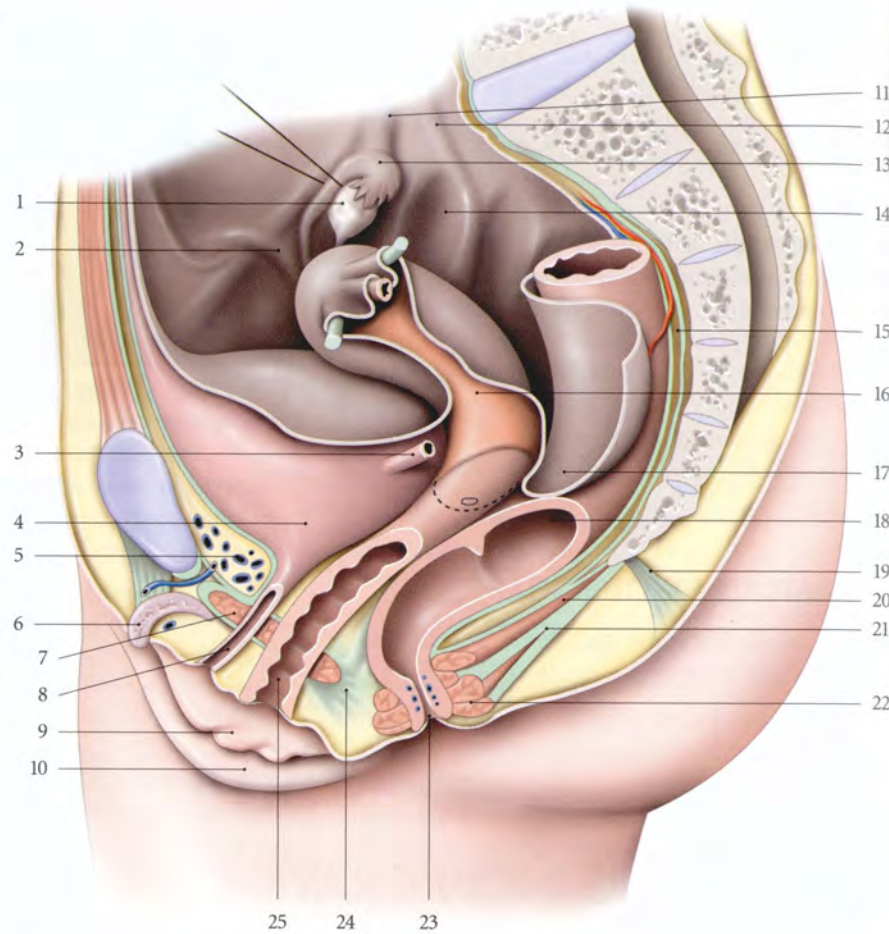
Sa consistance est ferme mais élastique.

3 | Les mesures

a) *Son poids* est d'environ 50 g chez la nullipare et 70 g chez la multipare.

FIG. 14.17. Pelvis et périnée
(coupe parasagittale gauche)

1. ovaire récliné
2. pli du lig. rond
3. urètre
4. vessie
5. espace rétropubien
6. clitoris
7. sphincter de l'urètre
8. urètre ouvert
9. petite lèvre
10. grande lèvre
11. pli du lig. suspenseur de l'ovaire
12. pli de l'uretère
13. trompe utérine (infundibulum)
14. fossette ovarique
15. espace rétrorectal
16. corps de l'utérus
17. cul-de-sac recto-utérin
18. rectum ouvert
19. rétinaculum caudal
20. m. élévateur de l'anus (faisceau pubo-rectal)
21. corps et m. ano-coccygiens
22. m. sphincter externe de l'anus
23. anus
24. corps périnéal
25. vagin ouvert



b) Ses dimensions extérieures

- Chez la nullipare, ses dimensions moyennes sont :
 - pour la longueur, de 6,5 cm dont 4 cm pour le corps et 2,5 cm pour le col ;
 - pour la largeur maximum, de 4 cm ;
 - pour l'épaisseur, de 2 cm.
- Chez la multipare, la longueur varie de 9 à 10 cm.

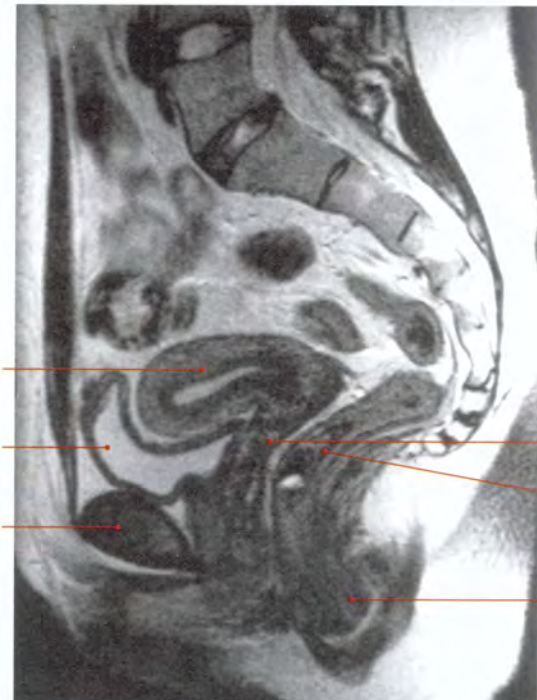


FIG. 14.18. Coupe IRM sagittale médiane en pondération T2 d'un pelvis féminin (cliché Pr. X. Demondion)

Flèches : urètre

1. utérus
2. vessie
3. symphyse pubienne
4. vagin
5. rectum
6. canal anal

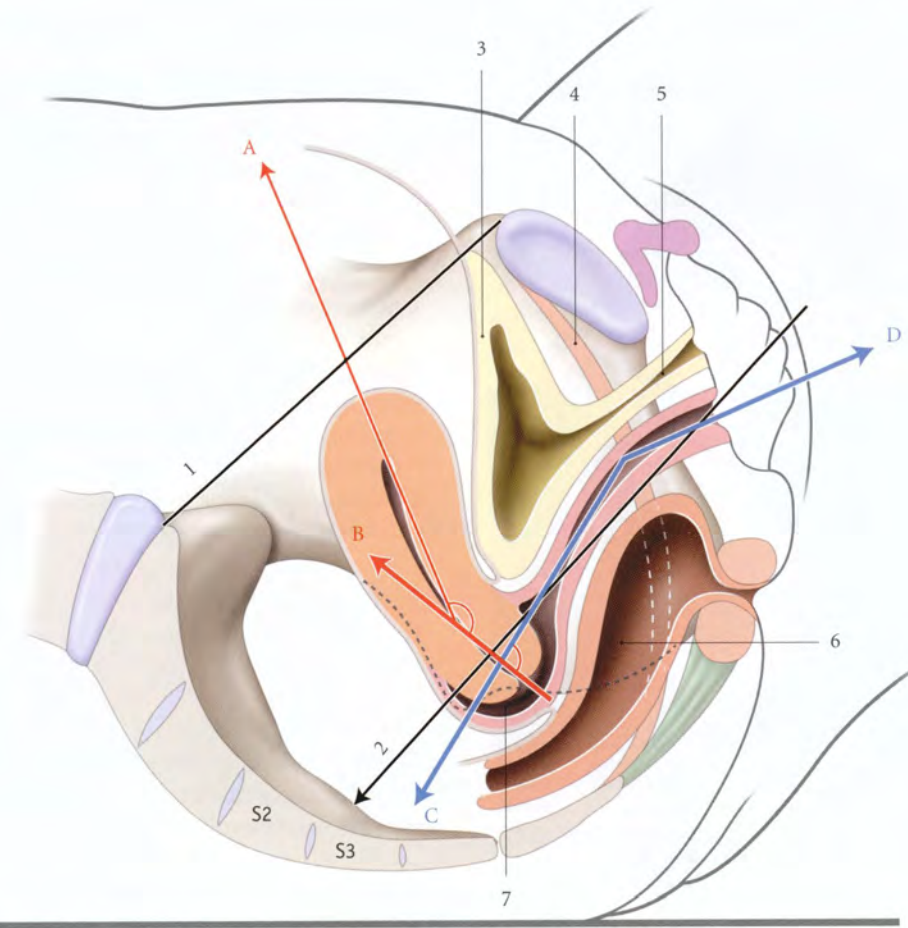


FIG. 14.19. Directions de l'utérus et du vagin (coupe sagittale médiane : position gynécologique)

- A. direction du corps utérin
- B. direction du col utérin
- C, D. directions du vagin
1. plan du détroit sup.
2. axe général du vagin
3. vessie
4. m. élévateur de l'anus
5. urètre
6. rectum
7. fornix vaginal

Chez l'adulte, le rapport corpo-cervical est normalement supérieur ou égal à 3/2. Un rapport égal ou inférieur à 1 traduit un utérin infantile (fig. 14.20).

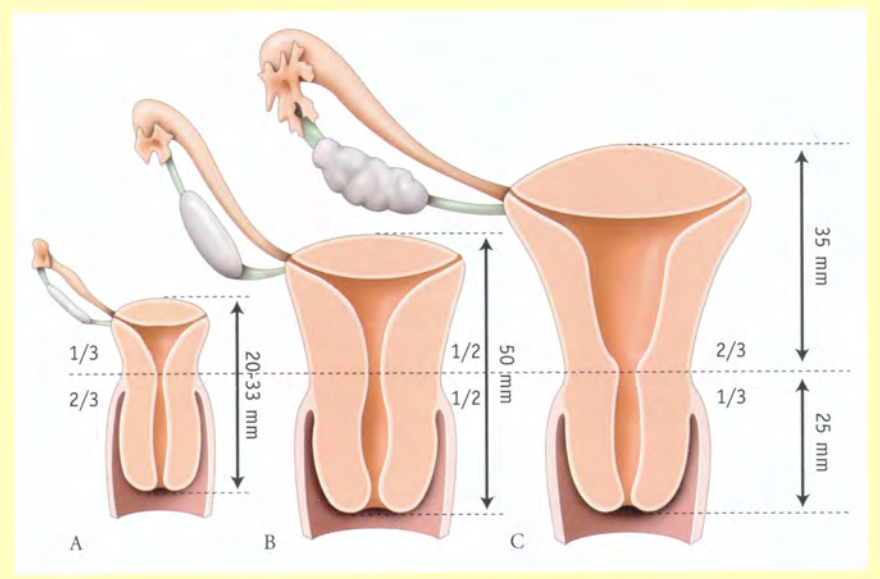


FIG. 14.20. Dimensions du corps et du col utérins : rapports relatifs

- A. utérus prépubère
- B. utérus postpubère
- C. utérus adulte (nulligeste)

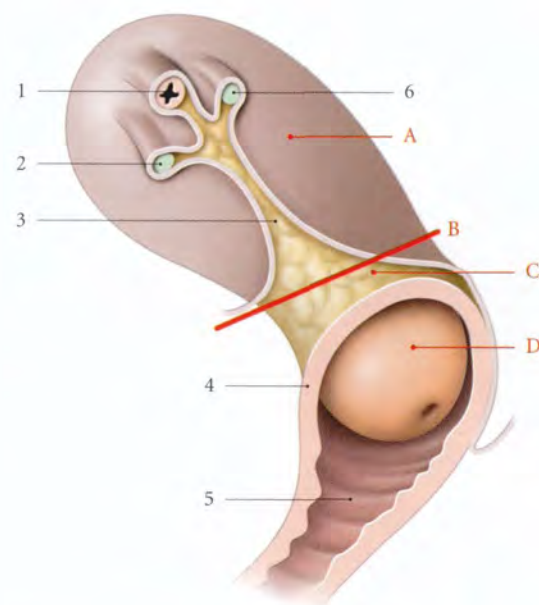


FIG. 14.21. Parties de l'utérus (vue latérale)

- | | |
|--------------------------------|--------------------------------|
| A. corps utérin | 1. trompe utérine |
| B. isthme utérin | 2. lig. rond |
| C. partie supravaginale du col | 3. mésomètre |
| D. partie vaginale du col | 4. insertion du fornix vaginal |
| | 5. vagin ouvert |
| | 6. lig. propre de l'ovaire |

c) Sa **capacité** est d'environ 3 à 4 ml.

d) La **longueur de la cavité utérine**

- Chez la **multipare**, la longueur totale est de 65 mm ; la longueur du canal cervical étant de 25 mm.
- Chez la **nullipare**, l'augmentation de la cavité est plus marquée au niveau du corps utérin, qui gagne 10 mm environ.

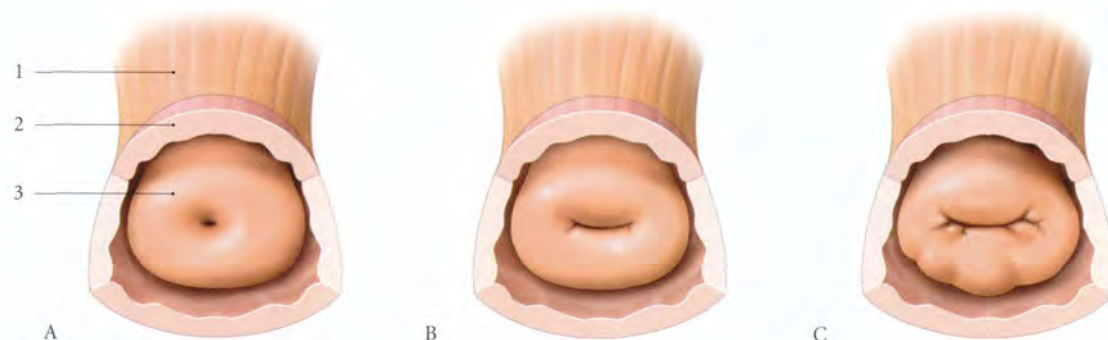


FIG. 14.22. Aspect de l'orifice externe du col utérin

- | | |
|--------------|---------------------------------|
| A. nullipare | 1. corps utérin |
| B. primipare | 2. fornix vaginal ouvert |
| C. multipare | 3. col utérin (partie vaginale) |

B | CONFIGURATION EXTERNE

L'utérus est piriforme avec un léger étranglement, l'**isthme utérin**, qui sépare le **corps** et le **col**.

1 | Le corps utérin (fig. 14.21)

Il est conique, aplati d'avant en arrière, avec :

- deux faces, vésicale, antéro-inférieure et intestinale, postéro-supérieure ;
- deux bords, droit et gauche ;
- une base convexe ou **fundus utérin** ;
- des angles ou **cornes utérines** droite et gauche se continuant avec les trompes utérines.

Chaque angle donne insertion en avant au ligament rond, et en arrière au ligament propre de l'ovaire.

2 | Le col utérin (fig. 14.22)

Il est cylindrique et donne insertion au vagin qui le divise en deux parties, supravaginale et vaginale.

a) L'insertion vaginale

Elle est très oblique en bas et en avant. Elle est située en arrière sur le tiers supérieur du col et en avant sur le tiers inférieur du col.

b) La partie supravaginale du col

Elle se continue avec le corps.

c) La partie vaginale

Elle est rose pâle et percée à son sommet d'un orifice : l'**orifice externe du col utérin**.

Il donne accès au **canal cervical** et délimite les lèvres antérieure et postérieure du col.

- Chez la **nullipare**, l'orifice externe du col est punctiforme.

- Chez la **primipare**, il forme une fente transversale régulière.
- Chez la **multipare**, il prend la forme d'une fente large et irrégulière.

Elle est visible à l'examen au spéculum et accessible au doigt par le toucher vaginal (fig. 14.23).

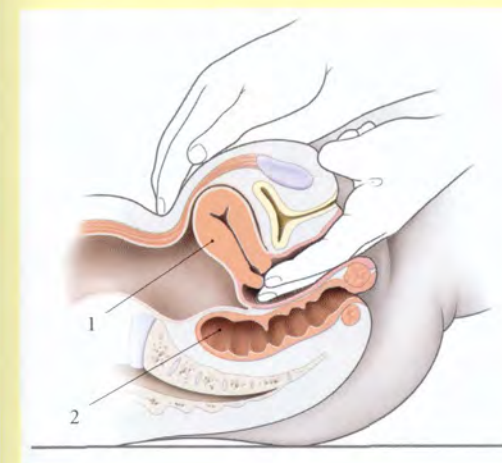


FIG. 14.23. Toucher vaginal bimanuel

- | |
|-----------|
| 1. utérus |
| 2. rectum |

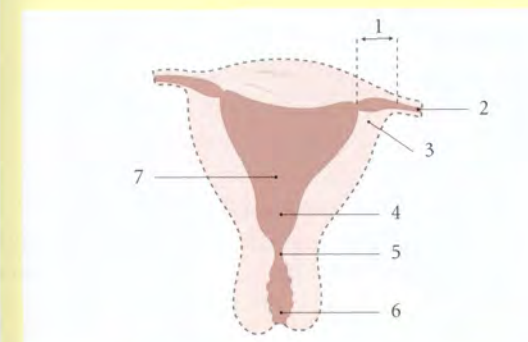


FIG. 14.25. Hystéroggraphie. Diagramme d'une hystéroggraphie (aspect de face)

- | | |
|------------------------------|-------------------|
| 1. portion utérine | 5. isthme |
| 2. trompe | 6. canal cervical |
| 3. ostium utérin | 7. fundus utérin |
| 4. entonnoir supra-isthmique | |

C | CONFIGURATION INTERNE

L'utérus présente dans son corps la **cavité utérine**, et dans son col, le **canal cervical**. Ces deux cavités communiquent par l'orifice interne du col utérin.

La cavité utérine et le canal cervical peuvent être explorés par échographie, hystéroggraphie, hystéroscopie, IRM (fig. 14.24, 14.25 et 14.26).

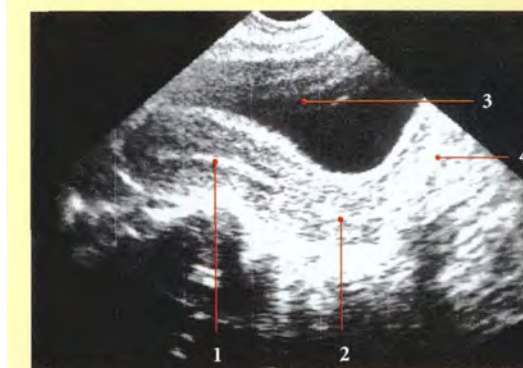


FIG. 14.24. Échographie de l'utérus (coupe sagittale médiane)

- | |
|----------------------------------|
| 1. corps utérin (cavité utérine) |
| 2. col utérin (canal cervical) |
| 3. vessie |
| 4. vagin |

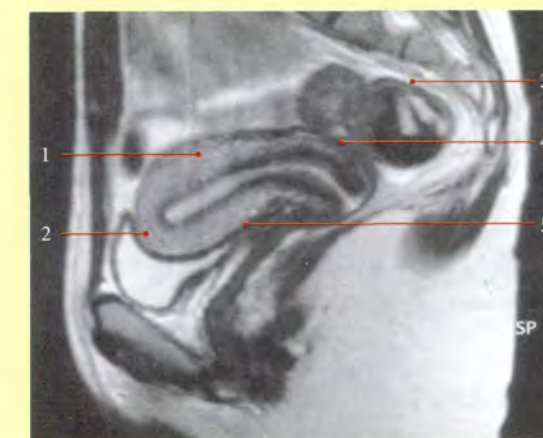


FIG. 14.26. Coupe sagittale médiane IRM (cliché Pr. X. Demondion)

- | | |
|-------------------|-------------------|
| 1. cavité utérine | 4. canal cervical |
| 2. vessie | 5. vagin |
| 3. rectum | |

1 | La cavité utérine (fig. 14.27)

Elle est triangulaire et virtuelle. Chacun de ses angles latéraux communique avec un canal tubaire par un ostium utérin de la trompe. Son angle inférieur communique avec le canal cervical par l'orifice interne du col utérin.

C'est dans la cavité utérine que l'on place un stérilet¹¹ (fig. 14.28).

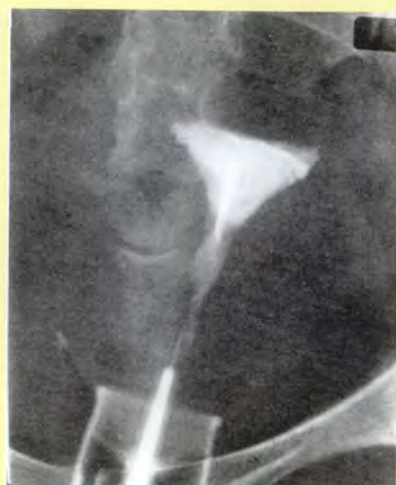

FIG. 14.28. Cavité utérine et stérilet (hystérogrophie)

2 | Le canal cervical

C'est une cavité réelle, fusiforme et aplatie sagittalement. Elle est remplie par la glaire cervicale. Ses parois antérieure et postérieure sont marquées par des replis, les *plis palmés*¹². Chaque pli est constitué d'une colonne longitudinale avec des ramifications latérales.

Les plis palmés peuvent gêner l'introduction d'un hystéromètre ou d'un stérilet.

D | RAPPORTS

1 | Le péritoine utérin (fig. 14.29)

Le péritoine utérin ou *périmétrium* est d'autant plus adhérent qu'on s'approche du fundus. La limite de la zone décollable est située sur la face antérieure, à la partie moyenne du corps utérin et sur la face postérieure au-dessus de l'isthme.

a) **En avant**, le péritoine recouvre la face vésicale du corps et de l'isthme. Il se continue avec le péritoine vésical au niveau du *cul-de-sac vésico-utérin*.

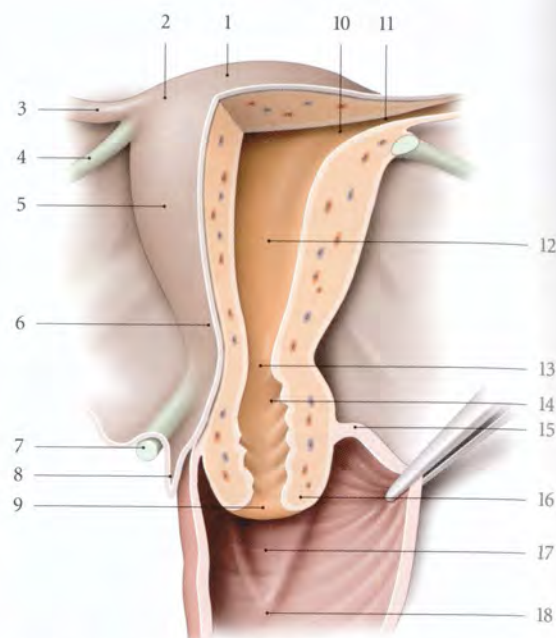


FIG. 14.27. Configuration interne de l'utérus et du fornix vaginal antérieur (vue postérieure, coupe chanfreinée)

- | | |
|--------------------------------|-----------------------------------|
| 1. fundus utérin | 10. ostium utérin de la trompe |
| 2. corne utérine | 11. partie utérine de la trompe |
| 3. isthme tubaire | 12. cavité utérine |
| 4. lig. propre de l'ovaire | 13. orifice interne de l'utérus |
| 5. corps utérin | 14. canal cervical et plis palmés |
| 6. isthme utérin | 15. fornix vaginal |
| 7. lig. utéro-sacral | 16. partie vaginale du col |
| 8. cul-de-sac recto-utérin | 17. trigone vaginal |
| 9. orifice externe de l'utérus | 18. colonne ant. du vagin |

b) **En arrière**, il recouvre toute la face intestinale et descend jusque sur la face postérieure du fornix vaginal pour former le *cul-de-sac recto-utérin*¹³.

2 | Les rapports intrapéritonéaux

Ils concernent la partie du corps utérin recouverte du péritoine et saillante dans la cavité péritonéale (fig. 14.30).

a) **La face vésicale** repose sur la face supérieure de la vessie.

b) **Le fundus** répond aux anses grêles et souvent au grand omentum.

c) **La face intestinale** répond aux anses grêles et au côlon sigmoïde.

11. Ou dispositif intra-utérin (DIU).
12. Ancien. : arbre de vie de l'utérus.
13. Ancien. : cul-de-sac de Douglas.

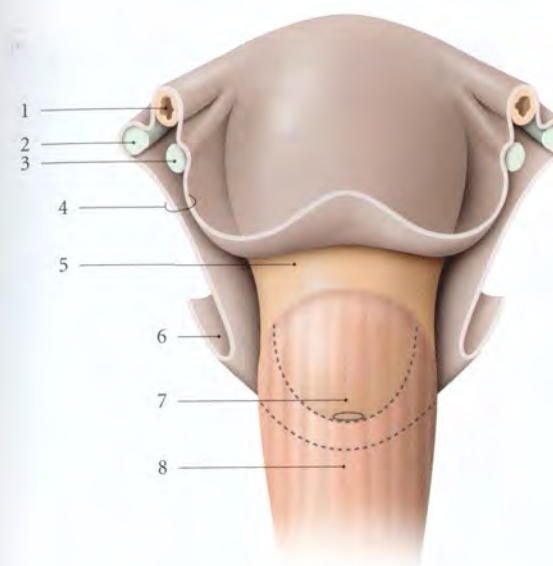


FIG. 14.29. Péritoine utérin (périmétrium) (vue antérieure)

1. trompe utérine
2. lig. propre de l'ovaire
3. lig. rond
4. mésomètre
5. isthme, partie supravaginale du col
6. cul-de-sac recto-utérin
7. partie vaginale du col
8. vagin

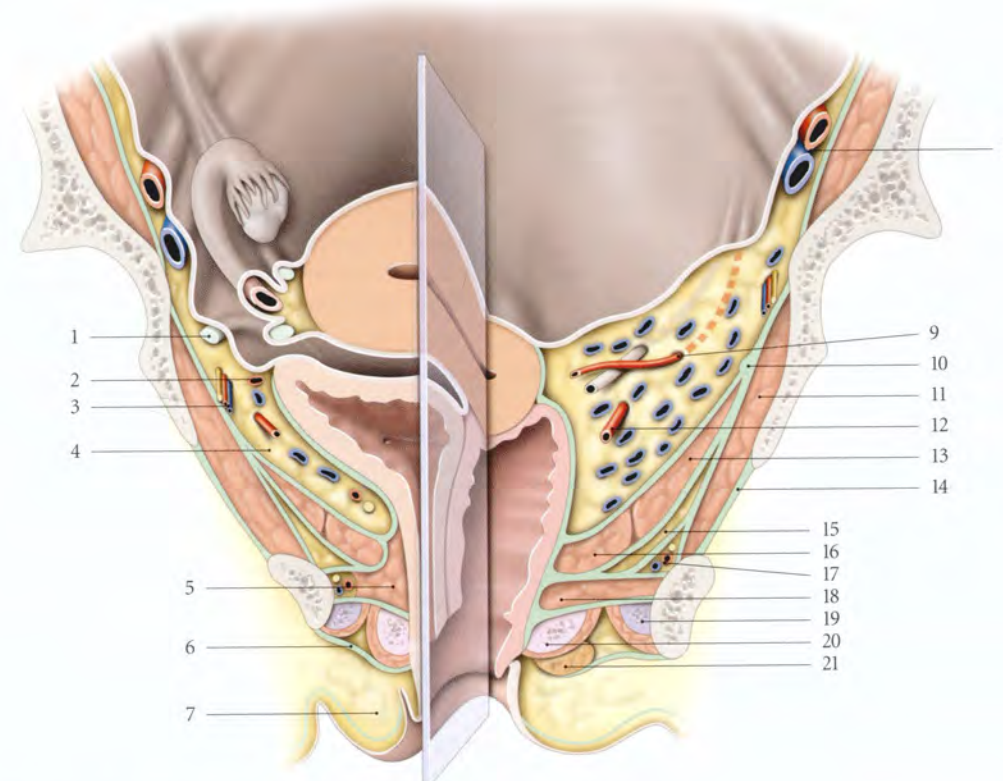


FIG. 14.30. Petit bassin féminin (coupe frontale et chanfreinée) (d'après Pernkopf modifié)

- | | | |
|----------------------------------|---|--|
| 1. lig. rond | 9. a. utérine surcroisant l'uretère dans le paramètre | 16. m. pubo-coccygien (faisceau pubo-vaginal) |
| 2. a. ombilicale | 10. arcade tendineuse du m. élévateur de l'anus | 17. a., v. et n. pudendaux internes dans le canal pudendal |
| 3. a. et n. obturateurs | 11. m. obturateur interne | 18. m. transverse profond |
| 4. espace paravésical | 12. a. vaginale dans le paracervix | 19. corps caverneux et m. ischio-caverneux |
| 5. m. sphincter de l'urètre | 13. m. ilio-coccygien | 20. bulbe vestibulaire et m. bulbo-spongieux |
| 6. fascia superficiel du périnée | 14. membrane obturatrice | 21. glande vestibulaire majeure |
| 7. grande lèvre | 15. récessus ant. de la fosse ischio-rectale | |
| 8. a. et v. iliaque externes | | |

3 | Les rapports sous-péritonéaux

a) En avant, le *septum vésico-utérin*, constitué d'un tissu cellulaire lâche, unit la partie supravaginale du col et la fosse rétrotrigonale de la base vésicale. Le septum est limité latéralement par les *ligaments vésico-utérins*.

b) Latéralement, l'utérus répond en haut au mésomètre et en bas au paramètre.

- Dans le *mésomètre* contre le corps utérin chemine la sinueuse artère utérine, entourée de ses veines et de ses lymphatiques; elle est accompagnée du nerf latéral de l'utérus, et parfois du conduit déférent vestigial.
- Dans le *paramètre* se trouvent : l'artère et les veines utérines antérieures, des vaisseaux lymphatiques utérins, des lymphonœuds para-utérins inconstants et les nerfs utérins.
- L'*uretère* descend obliquement en bas et médialement en séparant le paramètre et le paracervix. Au niveau de l'isthme utérin, il est croisé en avant, par l'artère utérine, et en arrière, par les artères vaginales. Ce croisement est situé à environ 20 mm (23 ± 8) de l'isthme utérin, et à 15 mm du fornix latéral du vagin. L'uretère est plus proche du col chez les femmes plus grosses.

c) En arrière, l'isthme et la partie supravaginale du col donnent insertion aux ligaments utéro-sacraux. Une saillie transversale, le *torus utérin*, peut marquer la limite de cette insertion.

4 | Les rapports de la partie vaginale du col

Le fornix vaginal sépare le col utérin de la paroi vaginale : le fornix antérieur est un sillon peu marqué et le fornix postérieur très profond.

Par l'intermédiaire du vagin, le col est en rapport avec :

a) En avant, le trigone vésical

Les parois vésicale et vaginale sont solidement unies par le septum vésico-vaginal. Dans la partie supérieure du septum est située la partie rétrovésicale de l'uretère pelvien.

C'est là qu'il peut être exploré par le toucher vaginal (point urétéral inférieur) (fig. 14.31).

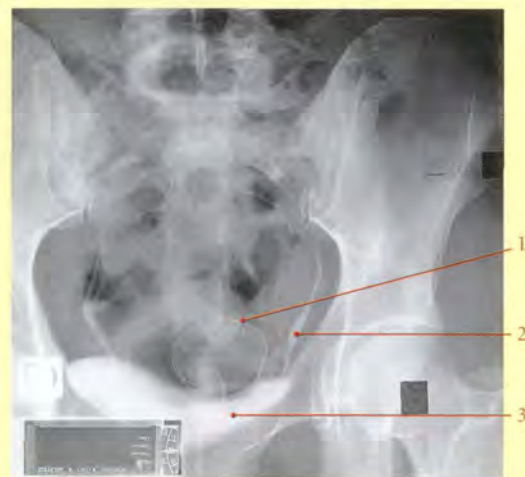

FIG. 14.31. Rapports urinaires du fornix vaginal et de la partie vaginale du col utérin (urographie intraveineuse - cliché de face)

1. anneau serti à la base d'une cape cervicale située dans le fornix vaginal (P. Kamina)
2. uretère pelvien
3. vessie

b) Latéralement, le paracervix (fig. 14.32)

Dans le paracervix cheminent les artères vaginales, les artères cervico-vaginales d'origine utérine, les veines utérines postérieures et vaginales, les vaisseaux lymphatiques cervico-vaginaux, avec parfois les lymphonœuds paravaginaux, et les nerfs cervico-vaginaux.

c) En arrière, le rectum

Le fornix vaginal postérieur et le rectum sont séparés par le cul-de-sac recto-utérin (de Douglas).

Son exploration sera possible par le toucher rectal et le toucher vaginal.

5 | Les rapports avec le squelette

Le fundus utérin est situé à environ 25 mm de la face postérieure de la symphyse pubienne; et l'orifice externe du col, au niveau des épines ischiatiques.

E | VASCULARISATION

1 | L'artère utérine (fig. 14.33)

L'artère utérine est très flexueuse et longue de 13 à 15 cm.

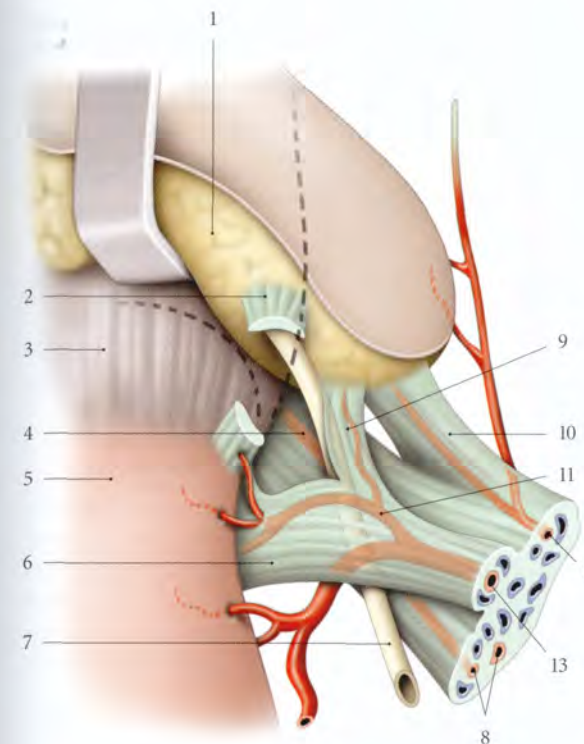


FIG. 14.32. Ligaments vésicaux et génitaux droits (position opératoire, vue postérieure)

- | | |
|--|---|
| 1. vessie écartée | 10. lig. latéral de la vessie et a. vésicale sup. |
| 2. lig. vésico-utérin sectionné | 11. a. cervico-vaginale (variation : origine latérale au croisement a. utérine-uretère) |
| 3. fornix vaginal | 12. a. ombicale |
| 4. paracervix | 13. a. utérine |
| 5. isthme utérin | |
| 6. paramètre | |
| 7. uretère | |
| 8. aa. vaginales | |
| 9. expansion du paramètre (paramètre ant.) | |

a) Origine

Elle naît de l'artère iliaque interne isolément (56 % des cas), ou par un tronc commun avec l'artère ombilicale (40 % des cas).

- **Variations :** elle peut naître de l'artère pudendale interne (2 %), d'un tronc commun avec une artère vaginale (2 %), exceptionnellement de l'artère obturatrice, ou de l'artère glutéale inférieure, ou de l'artère rectale moyenne.

b) Trajet – Rapports

Son trajet, arciforme avec un point déclive situé au niveau de l'isthme utérin, présente trois segments : pariétal, paramétrial et mésométrial.

- Le *segment pariétal* descend en avant, contre la paroi pelvienne, jusqu'au niveau de l'épine ischiatique.

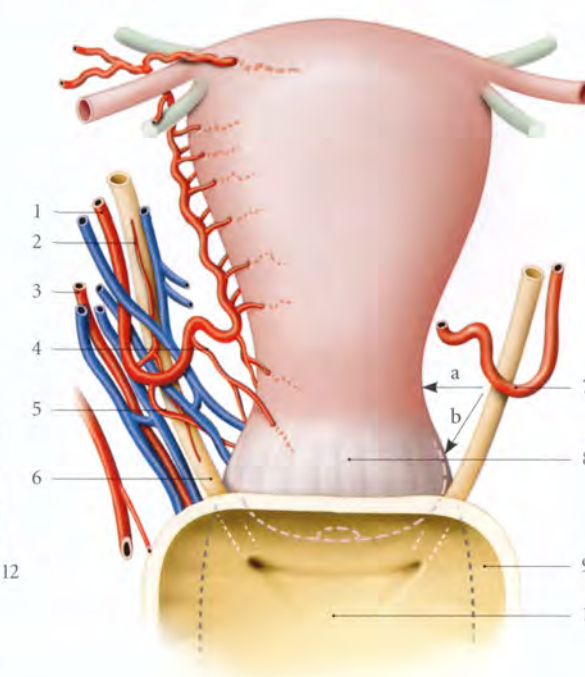


FIG. 14.33. Croisement de l'artère utérine et de l'uretère (vue antérieure) (d'après Patuere modifié)

- a = 23 ± 8 mm
b = 15 mm
1. a. utérine
 2. r. urétérique
 3. a. vaginale
 4. a. cervico-vaginale
 5. a. vésico-vaginale
 6. uretère
 7. anse de l'a. utérine
 8. vagin
 9. vessie réséquée
 10. trigone vésical

– en avant et latéralement, l'artère utérine est accompagnée de l'artère ombilicale, de l'artère obturatrice, des veines utérines antérieures et des vaisseaux lymphatiques utérins;

– en arrière, elle est longée par les volumineuses veines utérines postérieures, les artères et les veines vaginales, et les vaisseaux lymphatiques cervico-vaginaux;

– médialement, elle est suivie par l'uretère.

- Le *segment paramétrial* se dirige transversalement en dedans, dans le paramètre. Il forme une coudure, l'anse utérine qui croise en avant l'uretère, à 23 ± 8 mm de l'isthme et à environ 15 mm du fornix vaginal.

– **Variations :** l'anse utérine peut être au contact du fornix vaginal latéral.

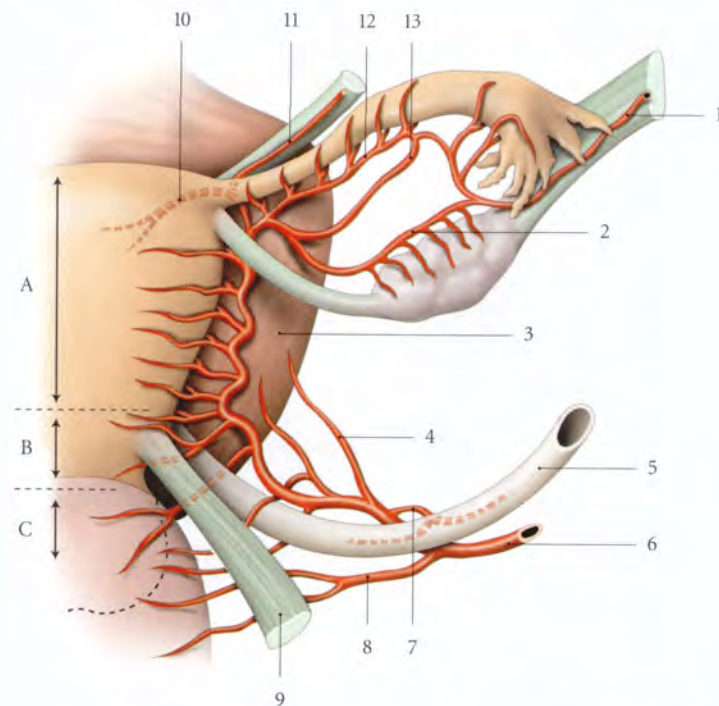


FIG. 14.34. Branches de l'artère utérine (vue postérieure)

A. corps utérin
B. partie supravaginale du col
C. fornix vaginal

1. a. ovarique, lig. suspenseur de l'ovaire
2. arcade infra-ovarique
3. vessie
4. branche vésicale
5. urètre
6. a. utérine
7. branche urétérique
8. branche vaginale
9. lig. utéro-sacral
10. a. du fundus
11. a. du lig. rond
12. arcade infratubaire
13. a. tubaire moyenne

Chez la femme en surpoids, l'urètre est plus proche de l'isthme utérin.

- Le segment *mésométrial* est situé dans le mésomètre, contre le bord latéral de l'utérus. Il est sinueux et accompagné du plexus veineux utérin, des vaisseaux lymphatiques utérins, de lymphonœuds para-utérins inconstants, de filets nerveux, en particulier le nerf latéral de l'utérus situé derrière l'artère, et parfois du conduit déférent vestigial.

c) Terminaison

Au niveau de la corne utérine, elle s'incline latéralement, passe sous le ligament rond et la trompe pour se diviser en deux branches, l'artère tubaire médiale et l'artère ovarique médiale, qui s'anastomosent avec leurs homologues latérales (voir ovaire et trompe).

d) Branches collatérales (fig. 14.34)

- Les *branches vésico-vaginales* (5 à 6) sont grêles et naissent avant le croisement de l'urètre. Elles longent latéralement l'urètre terminal en direction de la base vésicale et du fornix vaginal latéral, dans le paracervix.
- La *branche urétérique*, inconstante, naît au point de croisement avec l'urètre.
- L'*artère cervico-vaginale*, volumineuse, naît après le croisement de l'urètre, et se divise en deux branches, antérieure et postérieure, qui vascularisent le col, le fornix vaginal antérieur, la base et le col vési-

cal. La branche antérieure donne un rameau au ligament vésico-utérin.

– *Variations* : elle peut naître avant le croisement de l'anse utérine ou être multiple. Elle forme alors l'axe de l'expansion antérieure du paramètre, qui jouxte le ligament vésico-utérin.

- Les *branches cervicales* (5 à 6) sont flexueuses et naissent plus à distance du col. Chaque branche se bifurque pour gagner les faces antérieure et postérieure du col. La première branche cervicale, plus volumineuse, vascularise aussi le vagin en donnant parfois l'artère azygos postérieure du vagin.
- Les *branches corporeales* (8 à 10), naissent soit par paires, soit par un tronc commun très vite bifurqué, destiné à chaque face.
- L'*artère du ligament rond* naît près du ligament rond qu'elle irrigue.
- L'*artère du fundus utérin*, volumineuse, irrigue le fundus utérin.

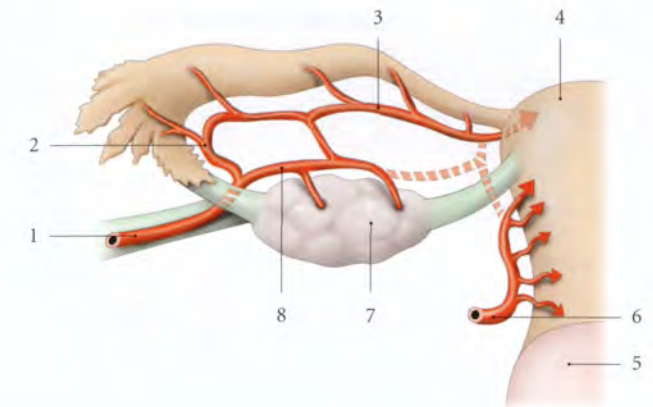
– *Variations* : dans 4 % des cas, l'artère ovarique est prédominante dans la vascularisation du fundus utérin (fig. 14.35).

C'est une artère fonctionnellement importante puisque le fundus utérin représente la zone préférentielle d'insertion du placenta.

e) Les *anastomoses* nombreuses unissent les branches droites et gauches, les branches cervicales et corporeales, les artères ovariques et épigastriques inférieures par les artères des ligaments ronds.

FIG. 14.35. Dominance ovarique de l'irrigation du fundus utérin

1. a. ovarique
2. branche tubaire latérale
3. arcade infratubaire
4. fundus utérin
5. vagin
6. a. utérine
7. ovaire
8. arcade infra-ovarique



2 | Les veines

Le sang veineux utérin est collecté dans les plexus veineux utérins situés dans les mésomètres. Chaque plexus est drainé essentiellement par les veines utérines et vaginales dans les veines iliaques internes, et accessoirement par les veines ovariques et les veines du ligament rond (voir fig. 9.26).

3 | Les lymphatiques (fig. 14.36)

Le réseau lymphatique sous-muqueux de l'utérus se draine dans les plexus lymphatiques para-utérins situés

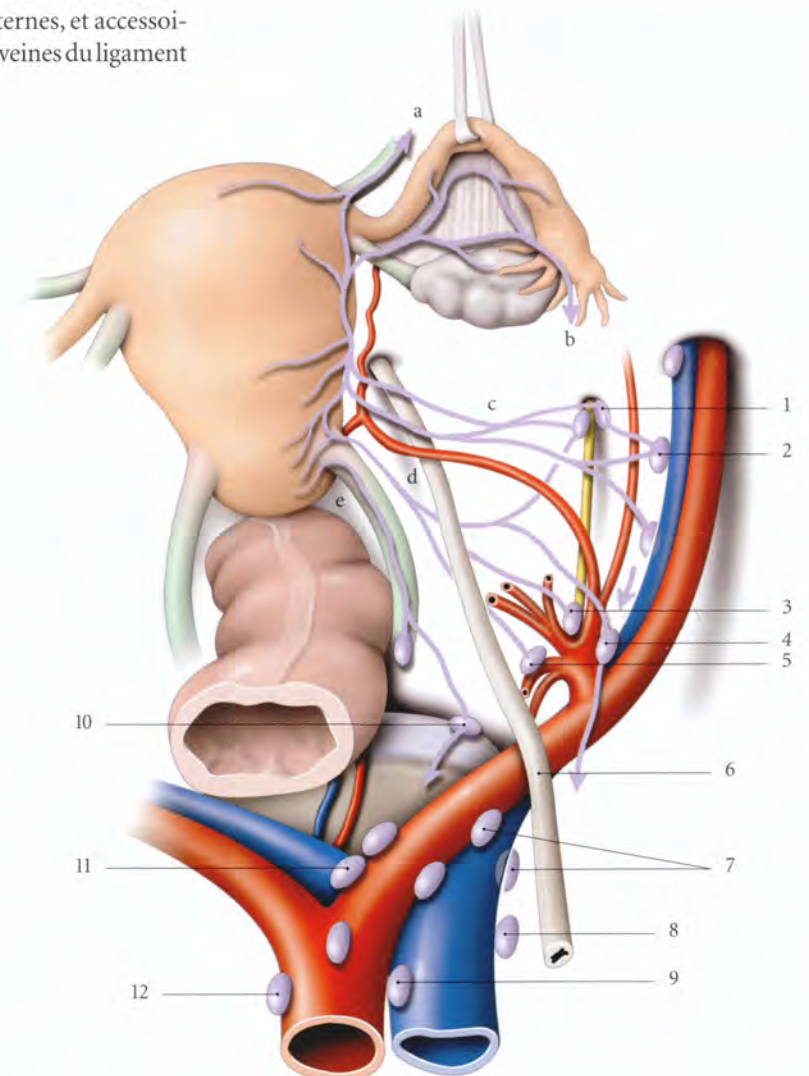


FIG. 14.36. Lymphatiques de l'utérus (vue supérieure)

- a. voie inguinale
- b. voie ovarique
- c. voie supra-urétérique
- d. voie infra-urétérique
- e. voie sacrale

1. lymphonœuds et nn. obturateurs
2. lymphonœuds iliaques internes médiaux
3. lymphonœuds glutéaux sup.
4. lymphonœuds interiliaques
5. lymphonœuds glutéaux inf.
6. urètre
7. lymphonœuds iliaques communs
8. lymphonœuds latéro-caves
9. lymphonœuds précaves
10. lymphonœuds du promontoire
11. lymphonœuds subaortiques
12. lymphonœuds latéro-aortiques

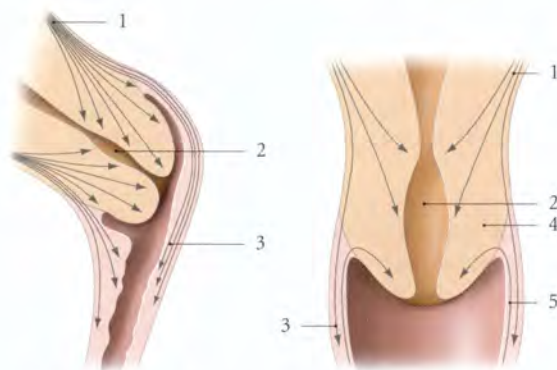


FIG. 14.39. Les fibres musculaires dans le col utérin

1. couche musculaire superficielle
2. canal cervical
3. paroi vaginale et fibres utéro-vaginales
4. col utérin
5. fibres vagino-cervicales

- La couche sous-séreuse, très mince, est formée de faisceaux longitudinaux ou obliques, qui se prolongent avec les ligaments utérins.
- La couche supravasculaire, mince, est constituée de faisceaux essentiellement circulaires.
- La couche vasculaire, épaisse, forme les deux tiers de la paroi. Elle est constituée de faisceaux musculaires plexiformes qui entourent de nombreux vaisseaux.
- La couche sous-muqueuse, mince, est formée de faisceaux musculaires essentiellement circulaires.

b) La tunique musculaire du col

Elle présente quelques faisceaux musculaires circulaires, des fibres longitudinales utéro-vaginales qui se prolongent dans le vagin, des fibres obliques qui se terminent dans la muqueuse cervicale, et des fibres récurrentes vagino-cervicales (fig. 14.39).

3 | La tunique muqueuse (fig. 14.40, 14.41, 14.42, 14.43)

a) La muqueuse du corps ou endomètre

Elle présente :

- un épithélium de surface, simple et cubique en phase folliculaire. Il devient cylindrique en phase lutéale ;
- des glandes utérines, tubulaires, droites en phase folliculaire et spiralées en phase lutéale ;
- une lamina propria comprenant une couche fonctionnelle compacte, une couche fonctionnelle spongieuse, et une couche basale. Seule la couche basale, liée au myomètre, persiste en phase menstruelle ;
- des artères basales, qui donnent à la couche fonctionnelle des artérioles spiralées.

b) La muqueuse du col

- La muqueuse de l'endocol est un épithélium unistratifié, à cellules prismatiques de type mucipare dans les sillons des plis palmés.
- La muqueuse de l'exocol est constituée d'un épithélium pavimenteux stratifié, mince, chargé en glycogène.
- La zone de jonction de la muqueuse cervicale présente un épithélium mixte, prismatique et pavimenteux. Peu étendu chez la fillette, cette zone s'étend un peu sur l'exocol après les premières règles.

H | LIGAMENTS DE L'UTÉRUS

L'utérus est maintenu par six ligaments pairs et symétriques qui sont :

- en avant, les ligaments ronds et vésico-utérins ;
- en arrière, les ligaments utéro-sacraux ;

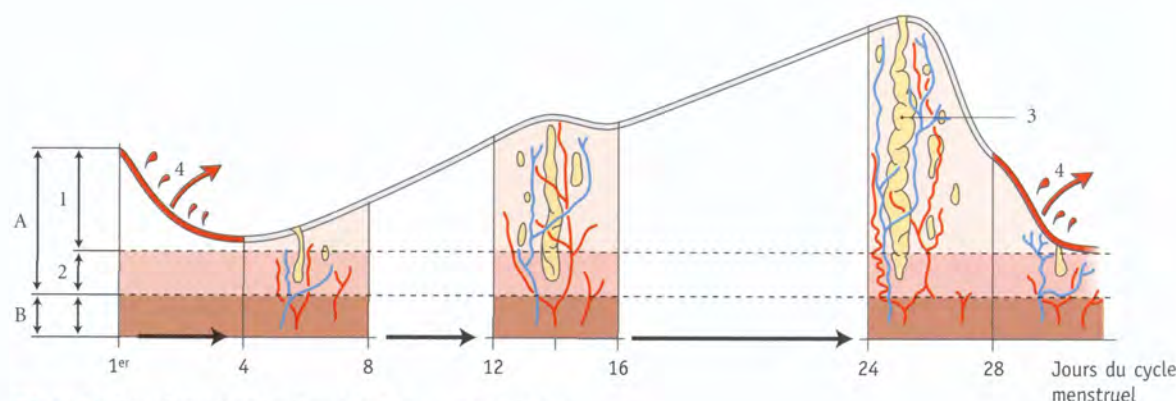


FIG. 14.40. Transformations cycliques de la muqueuse utérine

- A. muqueuse
- B. myomètre
1. couche fonctionnelle
2. couche basale
3. glande utérine
4. menstruations

FIG. 14.41. Évolution des glandes utérines au cours du cycle mensuel

- A. coupes transversales
- B. coupes longitudinales

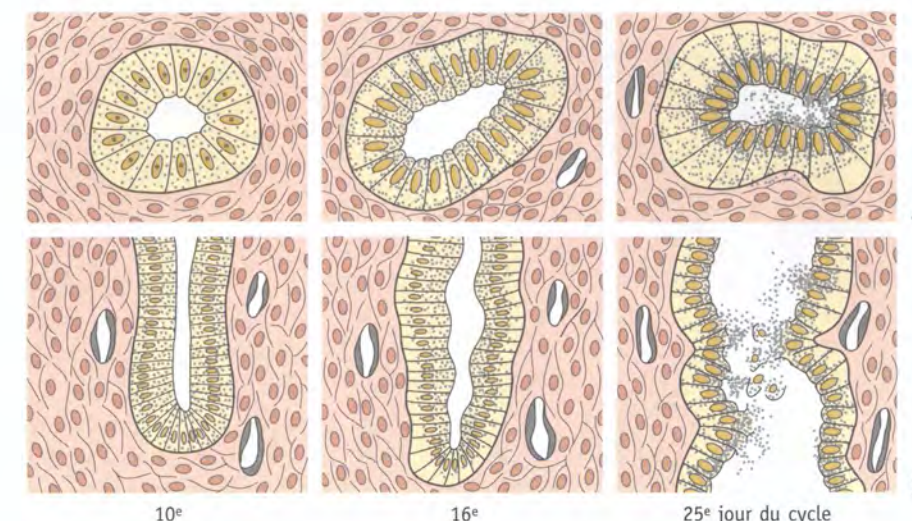
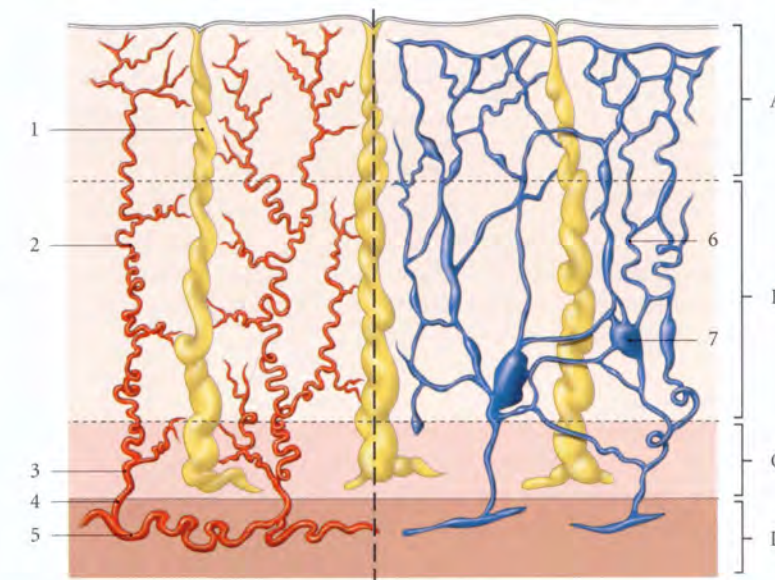


FIG. 14.42. Vaisseaux de la muqueuse

- A. couche fonctionnelle compacte
- B. couche fonctionnelle spongieuse
- C. couche basale
- D. myomètre
1. glande utérine
2. artérioles terminales ou spiralées
3. a. basale
4. a. radiée
5. a. arquée
6. veine
7. lac veineux



- latéralement, les ligaments larges, les paramètres et les paracervix.

1 | Le ligament rond de l'utérus

Il naît de la partie antéro-latérale de la corne utérine, au-dessous et en avant de la trompe utérine. Il se termine dans le mont du pubis et une grande lèvre, après avoir traversé le canal inguinal (fig. 14.44).

a) Caractéristiques

- Son calibre, de 2 à 3 mm, est plus important chez la multipare, et grêle, après la ménopause.

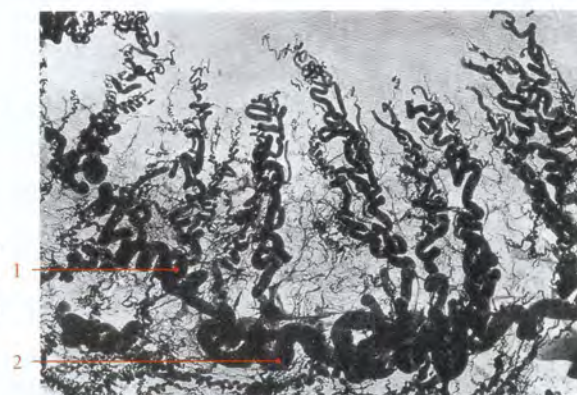


FIG. 14.43. Microangiographie

1. artériole spiralée
2. a. basale

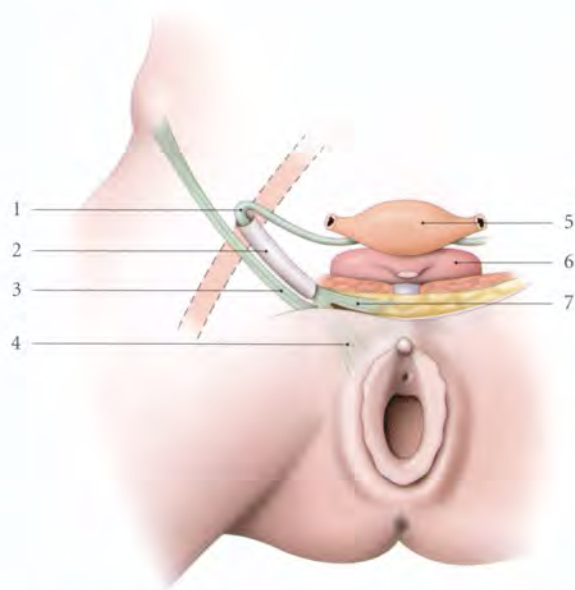


FIG. 14.44. Trajet du ligament rond de l'utérus (schématisation)

- | | |
|--------------------------|-------------------------|
| 1. lig. rond de l'utérus | 5. fundus utérin |
| 2. canal inguinal | 6. vessie |
| 3. lig. inguinal | 7. terminaison pubienne |
| 4. terminaison labiale | |

- Sa longueur est d'environ 10 à 15 cm.
- Sa résistance à la traction est très variable; il peut résister à des contraintes de 600 à 900 g.

b) Rapports

- Sa portion pelvienne se dirige en avant, latéralement et légèrement en haut. Elle soulève le feuillet antérieur du ligament large auquel elle adhère fortement. Cette portion est à l'aplomb de la fosse paravésicale. Puis, elle croise les vaisseaux épigastriques inférieurs avant de s'engager dans l'anneau inguinal profond.
- Sa portion inguinale est longée :
 - en avant, par le rameau génital du nerf ilio-inguinal;
 - en arrière, par le rameau génital du nerf génito-fémoral et l'artère funiculaire.
- Sa portion pubienne, en sortant de l'anneau inguinal superficiel, s'étale en faisceaux qui se perdent dans le tissu cellulo-adipeux des grandes lèvres et du pubis.

c) Structures

C'est un cordon conjonctivo-vasculaire, entouré d'une gaine musculaire lisse émanant du myomètre. En franchissant l'anneau inguinal externe, des fibres musculaires striées provenant du muscle crémaster l'accompagnent.

Sa ligature est un temps nécessaire de l'hystérectomie et de l'abord de l'espace paravésical. Le raccourcissement chirurgical des ligaments ronds permet de ramener un utérus rétroversé en position normale.

2 | Le ligament vésico-utérin

Il est tenu et tendu de la base de la vessie à la partie supravaginale du col utérin; il est situé au-dessus de l'uretère rétrovésical.

Au cours de l'hystérectomie, sa section libère la vessie et l'uretère.

3 | Le ligament utéro-sacral (fig. 14.45)

Il naît de la face postérieure de la partie supravaginale du col, où il forme avec son homologue une saillie transversale, le *torus utérin*. Il naît aussi du fornix vaginal.

Il longe les faces latérales du rectum, en échangeant quelques connexions, puis se perd sur le fascia présacral, en regard des vertèbres sacrales S2 à S4.

Il sous-tend un *pli utéro-sacral*.

Au cours de l'hystérectomie totale, la section de ces ligaments favorise l'ascension de l'utérus et permet aussi d'aborder plus facilement le septum recto-vaginal.

4 | Le paramètre

Il est organisé autour de l'artère utérine et tendu latéralement de la partie supravaginale du col à la paroi postéro-latérale du pelvis.

5 | Le paracervix

Organisé autour des artères vaginales, il est tendu latéralement du fornix vaginal à la paroi postéro-latérale du pelvis.

6 | Le ligament large (voir plus loin)

Les ligaments utérins ne sont pas tous situés dans un même plan. Compte-tenu de leur topographie, on peut regrouper ces ligaments en trois niveaux d'intérêt chirurgical.

a) Les ligaments utérins de niveau I

Ils sont supérieurs, constitués des ligaments ronds et des mésomètres. Ils sont souples et laissent au corps utérin sa liberté d'expansion gravidique. Leur section permet l'hystérectomie subtotale.

b) Les ligaments utérins de niveau II

Ils sont intermédiaires et supra-urétériques. Ils comprennent les ligaments vésico-utérins, les paramètres et les ligaments utéro-sacraux. Leur section permet l'hystérectomie totale simple.

c) Les ligaments utérins de niveau III

Ils sont inférieurs, infra-urétériques, et sont constitués des paracervix. Leur section caractérise l'hystérectomie totale élargie.

1 | La statique utérine

Les systèmes de maintien de l'utérus sont nombreux et de valeur très différente. On distingue les moyens de soutien, de suspension et d'orientation. Ils peuvent assurer chacun plusieurs fonctions et sont solidaires (fig. 14.46, 14.47).

a) Le système de soutien

Dans sa position normale, le corps utérin repose sur la vessie dont la base est soutenue par le vagin. Par ailleurs, le col utérin prend appui sur la paroi postérieure du vagin soutenue par le corps périnéal (voir « Vagin »).

b) Le système de suspension

L'utérus est suspendu à peu près dans la position d'un individu qui fait des barres parallèles (Grégoire). Entre les barres pend le col intravaginal.

L'appareil de suspension se compose : en arrière, des ligaments utéro-sacraux, en avant, des ligaments vésico-utérins, latéralement, des paramètres et paracervix.

I | ANATOMIE FONCTIONNELLE

Organe de la gestation, l'utérus a besoin de liberté pour mener à bien le rôle qui lui est assigné. Seul le corps bénéficie d'une très grande mobilité (voir plus loin).

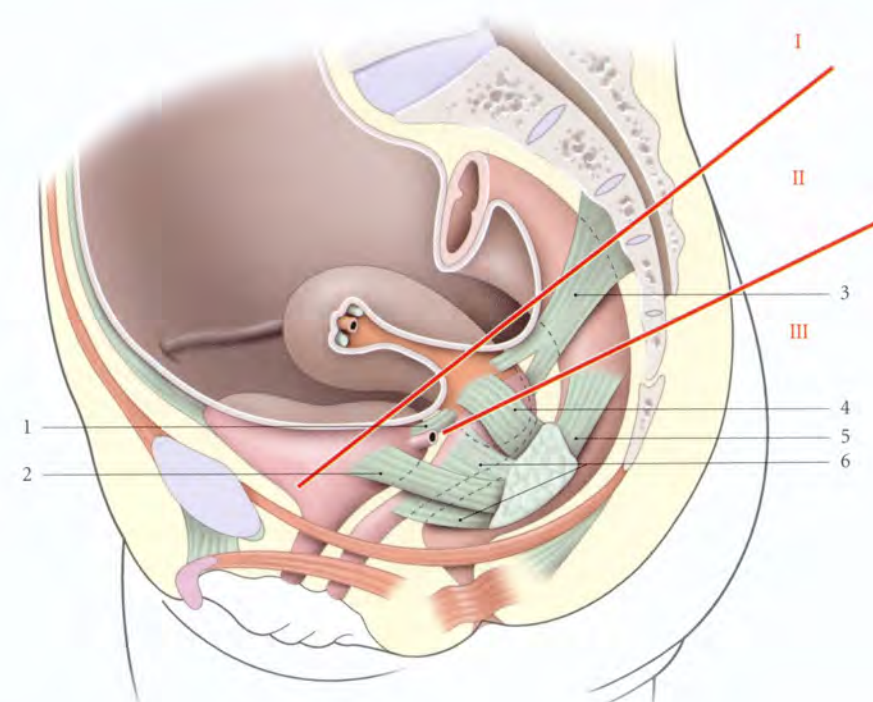


FIG. 14.45. Topographie des ligaments utérins (vue latérale)

- | | | |
|---|------------------------------|---------------------------|
| I, II, III : niveaux chirurgicaux des ligg. utérins | 1. lig. vésico-utérin | 4. paramètre |
| | 2. lig. latéral de la vessie | 5. lig. latéral du rectum |
| | 3. lig. utéro-sacral | 6. paracervix |

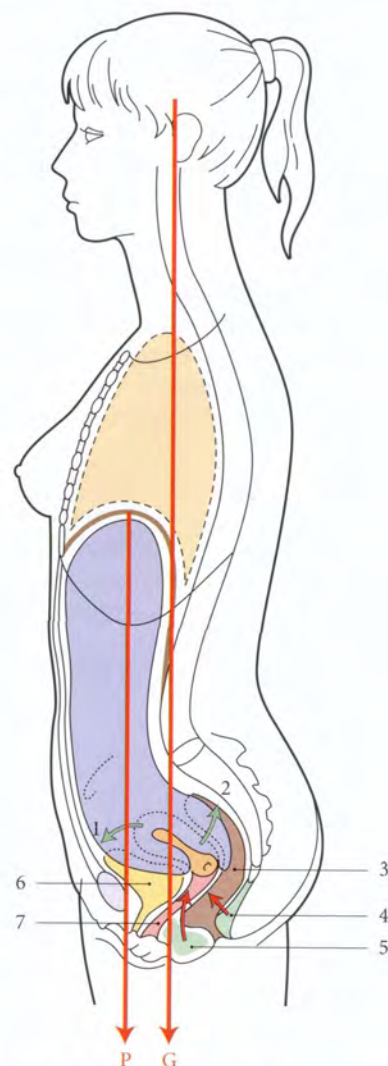


FIG. 14.46. Statique utérine – Les contraintes et les résistances

- | | |
|------------------------------|------------------------|
| G. pression gravitaire | 3. rectum |
| P. pression intra-abdominale | 4. corps ano-coccygien |
| 1. lig. rond de l'utérus | 5. corps périméal |
| 2. lig. utéro-sacral | 6. vessie |
| | 7. vagin |

c) Le système d'orientation

Les ligaments ronds et utéro-sacraux maintiennent l'antéversion. Les mésomètres, souples, laissent au corps utérin une grande mobilité, mais limitent les déplacements latéraux.

2 | La cinétique utérine

La statique utérine est d'autant meilleure que l'orientation physiologique de l'appareil génital est conservée et que les structures ligamentaires et périnéales de soutien sont solides.

À l'effort, la pression intra-abdominale, compte tenu de la direction générale du bassin, est orientée essen-

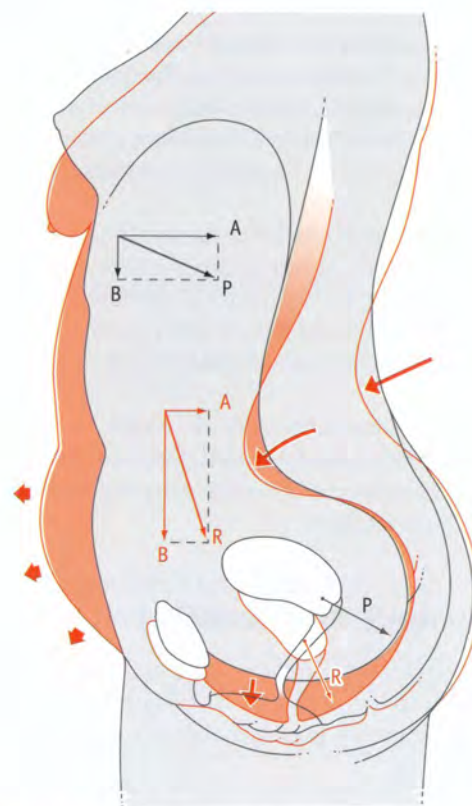


FIG. 14.47. Direction des forces chez la femme jeune (en noir) et la femme âgée (en rouge)

- A. pression pariétale abdominale P et R, résultantes des contraintes
B. pression gravitaire

tiellement en arrière, vers le corps ano-coccygien, très résistante. Il y a une translation postérieure des viscères et en particulier de l'utérus, dont le col vient prendre appui sur le périnée postérieur. Par ailleurs, les muscles élévateurs de l'anus (muscles pubo-coccygiens essentiellement) se contractent pour s'opposer aux contraintes de pression. Ils élèvent le corps périnéal qui applique la paroi vaginale postérieure contre l'antérieure, formant une angulation vaginale à sinus postérieur, l'angle vaginal.

À la ménopause et chez l'obèse, le relâchement des muscles extenseurs du rachis et des muscles de la paroi abdominale entraîne une accentuation de la cyphose thoracique et de la lordose lombaire; le bassin se met en antéversion. Par ailleurs, la sangle abdominale perd de sa tonicité, tandis que les pressions supérieures augmentent souvent (surcharge pondérale).

À l'effort, la résultante des forces se dirige donc, compte tenu de l'antéversion pelvienne, vers le hiatus uro-génital. La sommation des contraintes favorise la descente des cols utérin et vésical.

14.4 LIGAMENTS LARGES DE L'UTÉRUS

Les ligaments larges de l'utérus sont deux formations péritonéales symétriques tendues des bords latéraux de l'utérus aux parois latérales de la cavité pelvienne. Chaque ligament large maintient et solidarise entre eux l'utérus, la trompe et l'ovaire (fig. 14.48).

A | CONSTITUTION

Chaque ligament large est une lame péritonéale à double feuillet qui contient dans son épaisseur des vaisseaux, des nerfs, des ligaments et des vestiges embryonnaires. Il est constitué de quatre parties : le mésomètre, le mésosalpinx, le mésovarium et le mésofuniculaire.

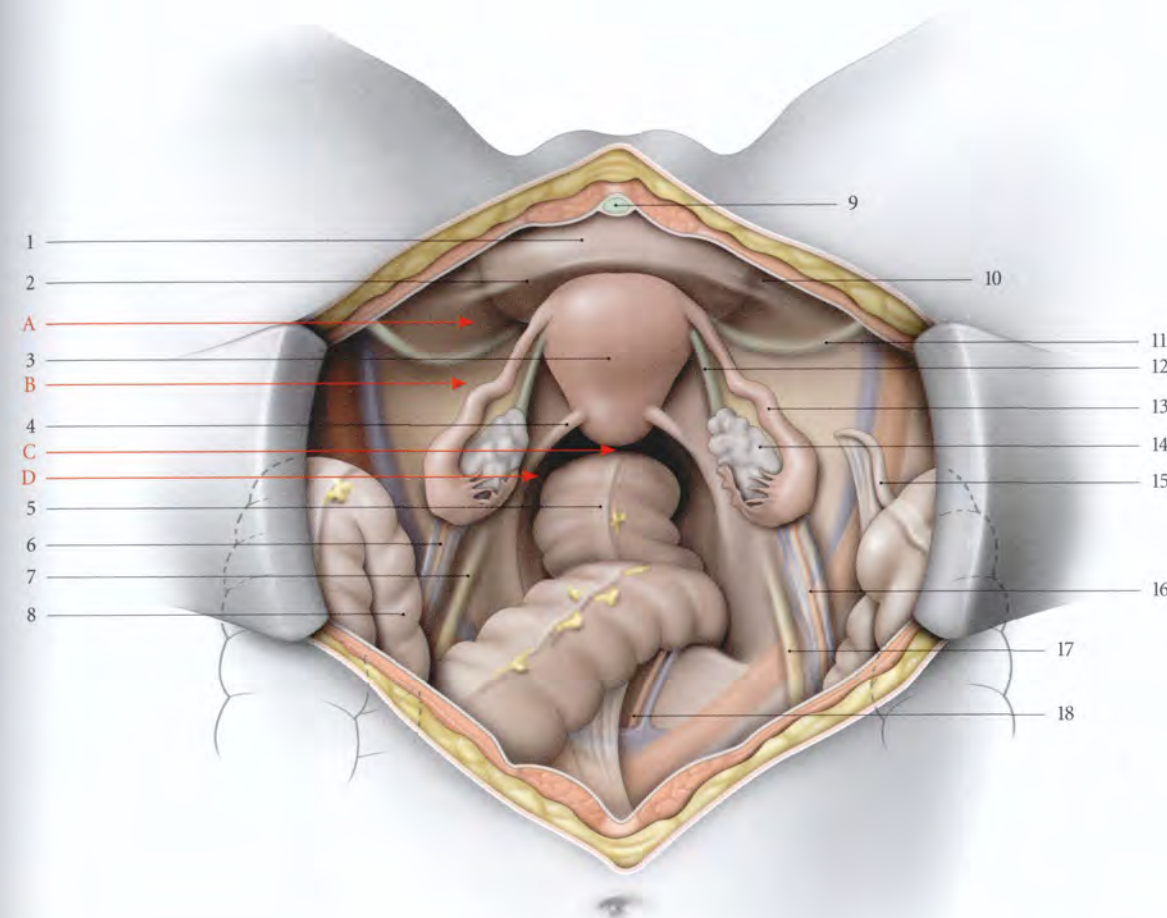


FIG. 14.48. Organes génitaux internes féminins (vue supérieure, opératoire. Les anses intestinales sont refoulées dans l'abdomen)

- | | | |
|----------------------------|---------------------------------------|---------------------------------------|
| A. fosse paravésicale | 4. pli recto-utérin | 11. lig. rond droit |
| B. fosse pré-ovarique | 5. rectum | 12. lig. propre de l'ovaire |
| C. cul-de-sac recto-utérin | 6. lig. suspenseur de l'ovaire gauche | 13. trompe utérine droite |
| D. fosse pararectale | 7. pli de l'uretère gauche | 14. ovaire droit |
| | 8. sigmoïde | 15. appendice vermiforme |
| 1. vessie | 9. lig. ombilical médian | 16. lig. suspenseur de l'ovaire droit |
| 2. pli vésical transverse | 10. pli de l'a. ombilicale droite | 17. pli de l'uretère droit |
| 3. utérus | | 18. a. et v. sacrales médianes |

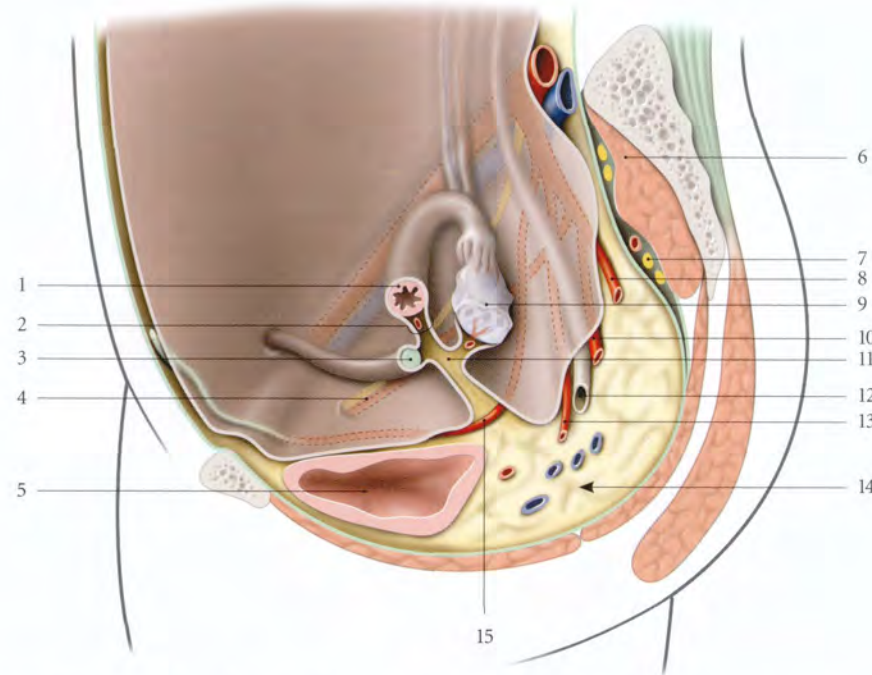


FIG. 14.49. Coupe sagittale paramédiane du pelvis féminin (vue médiale schématique droite)

- | | | |
|--------------------------|-----------------------|---------------------------------------|
| 1. trompe utérine | 6. m. piriforme | 11. mésovarium |
| 2. mésosalpinx | 7. plexus sacral | 12. urètre pelvien (segment pariétal) |
| 3. lig. rond de l'utérus | 8. a. rectale moyenne | 13. a. utérine |
| 4. a. et n. obturateurs | 9. ovaire | 14. espace sous-péritonéal pelvien |
| 5. vessie | 10. a. vaginale | 15. a. ombilicale |

1 | Le mésomètre

Il est formé par le prolongement du périmètre, péritoine des faces vésicale et intestinale de l'utérus, qui s'adosse pour former deux lames frontales latéro-utérines droite et gauche. Chaque mésomètre est orienté comme l'utérus. Il se continue avec les autres mésos (fig. 14.49).

2 | Le mésosalpinx

Il est sous-tendu par la trompe et prolonge en haut et latéralement le mésomètre.

3 | Le mésofuniculaire

Il est soulevé par le ligament rond et peu marqué. Il est situé à la jonction du mésosalpinx, en arrière, et de la face antérieure du mésomètre et du péritoine latéral de la vessie, en avant.

4 | Le mésovarium

Il est sous-tendu par l'ovaire et le ligament propre de l'ovaire. Il se fixe à la jonction du mésosalpinx et de la face postérieure du mésomètre.

B | RAPPORTS (fig. 14.50)

Chaque ligament large présente :

- deux faces, antéro-inférieure et postéro-supérieure ;
- et quatre bords, supérieur, médial, latéral et inférieur.

1 | La face antéro-inférieure

Elle est marquée par le mésofuniculaire, qui sépare les fosses paravésicale et pré-ovarique.

La section du mésofuniculaire permet d'aborder l'espace paravésical et la région obturatrice située contre la paroi pelvienne.

a) La fosse paravésicale

Elle prolonge la fosse supravésicale et répond aux anses grêles et parfois au colon sigmoïde gauche.

b) La fosse pré-ovarique (fig. 14.51)

Elle forme un triangle, dont le bord latéral est limité par les vaisseaux iliaques externes. Son angle postérieur

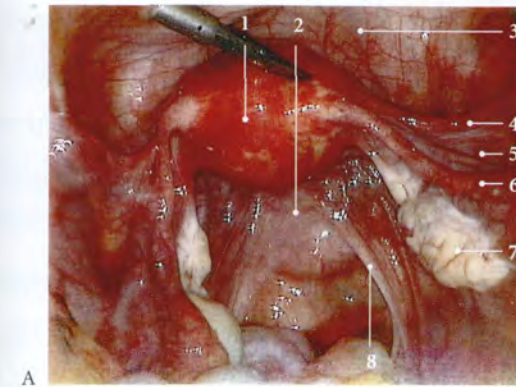
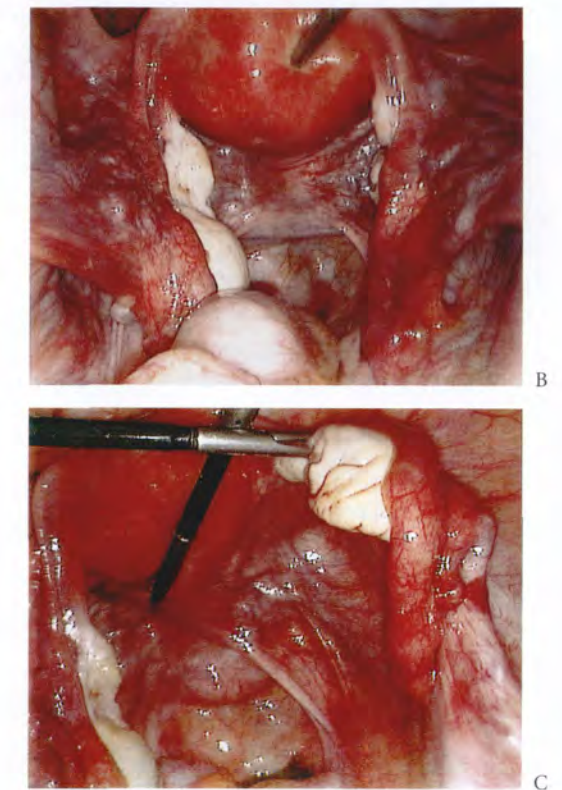


FIG. 14.50. Cavité péritonéale pelvienne (vue coelioscopique) (photos Dr M. Deshayes)

- | | |
|--|----------------------------|
| A. vue large | 1. fundus utérin |
| B. utérus redressé exposant le cul-de-sac recto-utérin (de Douglas) | 2. cul-de-sac recto-utérin |
| C. ovaire droit récliné exposant la face postérieure du mésomètre et la fosse ovarique | 3. vessie |
| | 4. lig. rond de l'utérus |
| | 5. récessus pré-ovarique |
| | 6. trompe utérine |
| | 7. ovaire dans sa fosse |
| | 8. lig. utéro-sacral |

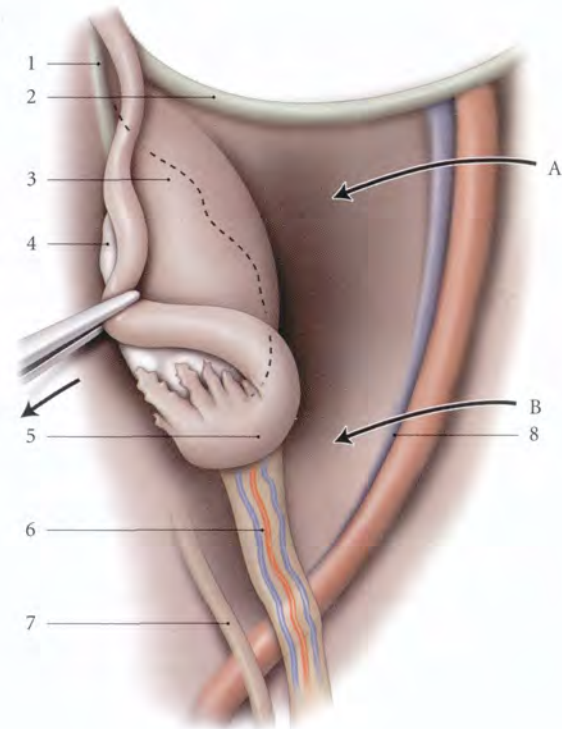


est parfois masqué par l'ampoule tubaire et son méso, avant que l'infundibulum tubaire ne se rabatte sur l'ovaire. Ce récessus postérieur de la fosse pré-ovarique se découvre facilement en rabattant l'ampoule médialement.

La fosse pré-ovarique constitue le prolongement pelvien de la fosse iliaque. Elle répond parfois à droite, à l'appendice vermiforme et à gauche, au colon sigmoïde.

FIG. 14.51. Fosse pré-ovarique (A) (la trompe utérine est réclinée médialement)

- | |
|--|
| B. récessus de la fosse pré-ovarique |
| 1. lig. propre de l'ovaire |
| 2. lig. rond de l'utérus |
| 3. mésosalpinx |
| 4. ovaire recouvert par le mésosalpinx |
| 5. trompe utérine |
| 6. lig. suspenseur de l'ovaire |
| 7. pli de l'urètre |
| 8. a. et v. iliaques externes |



2 | La face postéro-supérieure

Elle est plus étendue et descend plus bas que la face antéro-inférieure. Elle présente un repli, le mésovarium, qui sépare le *récessus tubo-ovarique*, en haut, et la *fosse ovarique*, en bas.

a) Le mésovarium

Il est constitué d'un segment médial contenant le ligament propre de l'ovaire et d'un segment latéral, fixé au bord mésovarique de l'ovaire. Il se prolonge latéralement par le pli du ligament suspenseur de l'ovaire. Dans le mésovarium cheminent les vaisseaux et nerfs de l'ovaire.

b) Le récessus tubo-ovarique

Il est limité par le mésovarium et le mésosalpinx. Il est étroit et souvent recouvert par le mésosalpinx.

c) La fosse ovarique

Elle est située au-dessous du mésovarium, et limitée par le relief des formations sous-péritonéales. Ces reliefs, plus marqués chez le sujet maigre, sont (fig. 14.52) :

- en avant, l'attache du mésovarium;
- en haut, les vaisseaux iliaques externes;
- en arrière, les vaisseaux iliaques internes et l'uretère pelvien;
- en bas, l'origine des artères ombilicale et utérine.

Dans l'aire de la fosse ovarique cheminent les vaisseaux et nerfs obturateurs.

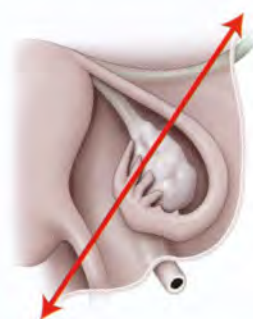


FIG. 14.52. Les récessus ovariens (coupe selon le cartouche ci-dessus; rapports normaux de l'ovaire et de son environnement)

- | | |
|-----------------------------|-----------------------------|
| A. fosse pré-ovarique | 7. a. utérine |
| B. récessus tubo-ovarique | 8. urètre |
| 1. lig. rond | 9. a. vaginale |
| 2. mésosalpinx | 10. trompe utérine |
| 3. mésovarium | 11. lig. propre de l'ovaire |
| 4. fossette ovarique | 12. ovaire |
| 5. a., v. et n. obturateurs | 13. mésomètre |
| 6. a. ombilicale | 14. frange ovarique |
| | 15. lig. utéro-sacral |

3 | Le bord supérieur

Il s'étend obliquement en arrière et latéralement. Il contient la trompe le long de son bord libre. Au-dessous de la trompe, les deux feuillets séreux s'adossent pour former un méso très mince, le mésosalpinx.

- En situation normale, la partie latérale du mésosalpinx se rabat en arrière avec la trompe et masque l'ovaire.
- Lorsqu'il est étalé, il apparaît grossièrement triangulaire.
- Le mésosalpinx contient les arcades vasculaires infratubaires, le plexus nerveux infratubaire, et parfois le paroophoron, l'époophoron et des vestiges aberrants de la surrénale.

4 | Le bord médial

Il se continue avec le mésomètre et répond au bord latéral de l'utérus avec ses vaisseaux et nerfs.

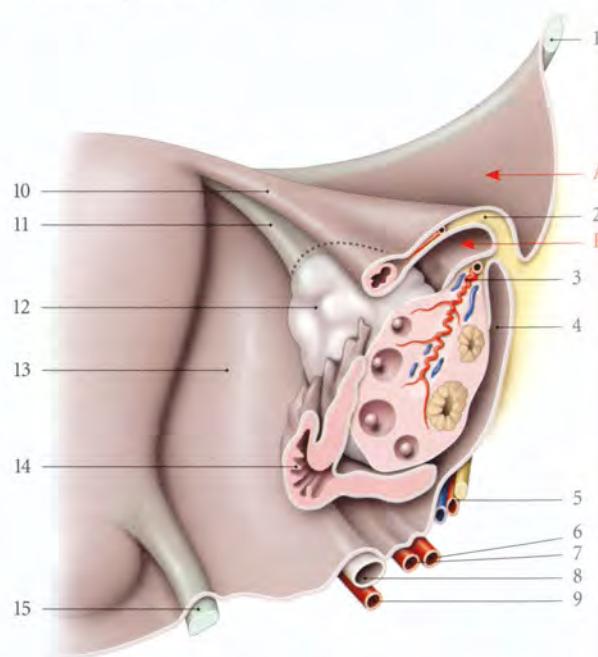
5 | Le bord latéral

Il est fixé à la paroi pelvienne latérale où les lames péritonéales du ligament large se continuent avec le péritoine pariétal.

6 | Le bord inférieur

Il est à distance du diaphragme pelvien dont le sépare la partie génitale de la région extrapéritonéale pelvienne.

Il assure la continuité du mésomètre et du paramètre (voir Chapitre 11).



14.5 VAGIN

Le vagin, organe de la copulation, est un conduit musculo-membraneux épais et résistant. Solidaire de nombreux viscères pelviens, il constitue le centre biomécanique principal de soutien des viscères pelviens.

Récepteur hormonal particulièrement sensible aux incitations estrogéniques qui assurent sa trophicité, le vagin représente la voie d'exploration gynécologique par excellence. Il permet en outre, une voie d'abord chirurgicale importante.

A | GÉNÉRALITÉS

1 | Situation – Direction

Le vagin est situé entre la vessie et l'urètre, en avant, et le rectum, en arrière (fig. 14.53).

a) En station debout

L'axe général du vagin croise en arrière la 3^e ou 4^e vertèbre sacrale. Il est sensiblement parallèle au plan du détroit supérieur et forme avec l'horizontale un angle ouvert en arrière de 50° environ. Les axes du vagin et du col forment un angle ouvert en avant de 90° à 110°.

- Au repos, le vagin est concave en arrière, avec une angulation de 135° à 145° ou *angle vaginal* (fig. 14.54).

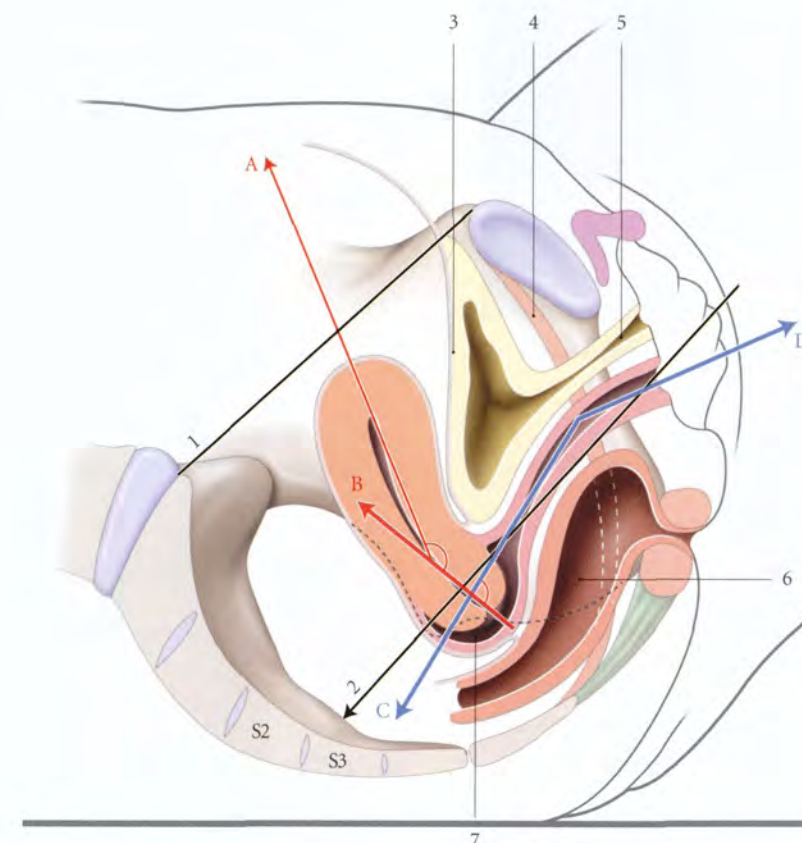


FIG. 14.53. Situation et directions de l'utérus et du vagin (coupe sagittale médiane, position gynécologique)

- | | | |
|------------------------------|---------------------------|-------------------|
| A. direction du corps utérin | 1. plan du détroit sup. | 5. urètre |
| B. direction du col utérin | 2. axe général du vagin | 6. rectum |
| C, D. directions du vagin | 3. vessie | 7. fornix vaginal |
| | 4. m. élévateur de l'anus | |

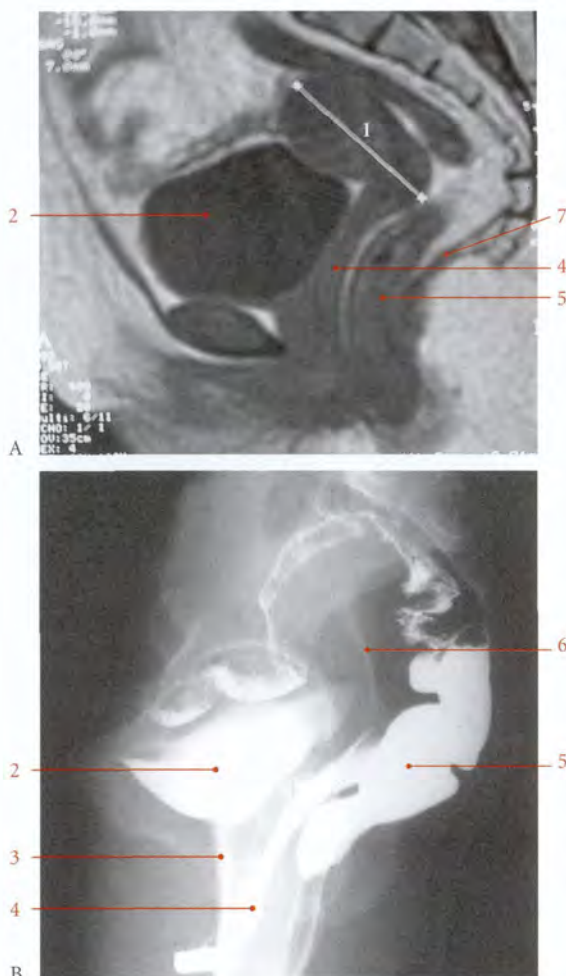


FIG. 14.54. Orientation du vagin en position debout

- | | |
|-------------------------------|---------------------------------|
| A. cliché IRM de profil | 3. urètre |
| B. colpocystogramme, au repos | 4. vagin |
| 1. utérus et cavité utérine | 5. rectum |
| 2. vessie | 6. sonde dans la cavité utérine |
| | 7. m. élévateur de l'anus |

• Pendant les efforts de poussée abdominale, l'angle vaginal s'efface et devient plat. Pendant la contraction du muscle élévateur de l'anus, l'angle vaginal se ferme et mesure 110° à 120°.

b) En décubitus dorsal, l'axe général du vagin fait avec l'horizontale un angle de 30° environ.

2 | Forme

À l'état de vacuité, le vagin est aplati d'avant en arrière, sauf son extrémité supérieure, le *fornix vaginal*, qui est cylindroïde.

15. Ancien : triangle de Pawlick.

3 | Dimensions – Compliance

a) La longueur

La paroi antérieure du vagin mesure 7 ± 1 cm ; celle de la paroi postérieure, 9 ± 1 cm.

La longueur du vagin est habituellement en rapport avec la stature de la femme (Kuligowska). En post-ménopause, le vagin perd environ 1 cm de longueur, en absence de rapports sexuels.

b) La compliance

Elle est importante, et diminue après la ménopause. Son calibre croît de l'orifice vaginal au fornix.

B | CONFIGURATION INTERNE

De coloration rosée, la surface interne du vagin est très irrégulière, et marquée par des rides, des colonnes et des sillons.

1 | Les rides vaginales (fig. 14.55)

Ce sont des plis transversaux plus développés sur la ligne médiane et dans la partie inférieure du vagin. Bien marquées chez le nouveau-né, les rides régressent progressivement avec l'âge et la parité.

2 | Les colonnes des rides

Elles sont au nombre de deux, antérieure et postérieure.

La colonne antérieure, plus développée, commence en bas au niveau de la carina urétrale du vagin, et finit en haut en se bifurquant. L'aire triangulaire comprise entre ces deux branches forme le *triangle vaginal*¹⁵. Celui-ci répond au trigone vésical.

Ce sont des zones érogènes qui entrent en turgescence lors du coït.

3 | Les sillons de la paroi antérieure

L'anatomie de surface de cette paroi est importante pour son abord chirurgical. Elle est marquée par trois sillons transversaux apparents lorsqu'il existe une traction cervicale caudale, ou une hystéroptose (fig. 14.56).

a) Le sillon infra-urétral

Proche du méat urinaire, il prolonge latéralement la carina urétrale du vagin, et marque le bord antérieur de l'orifice vaginal.

b) Le sillon vésico-vaginal

Il est situé à 4 cm environ du méat urinaire. Il correspond au col vésical et au ligament pubo-vésical.

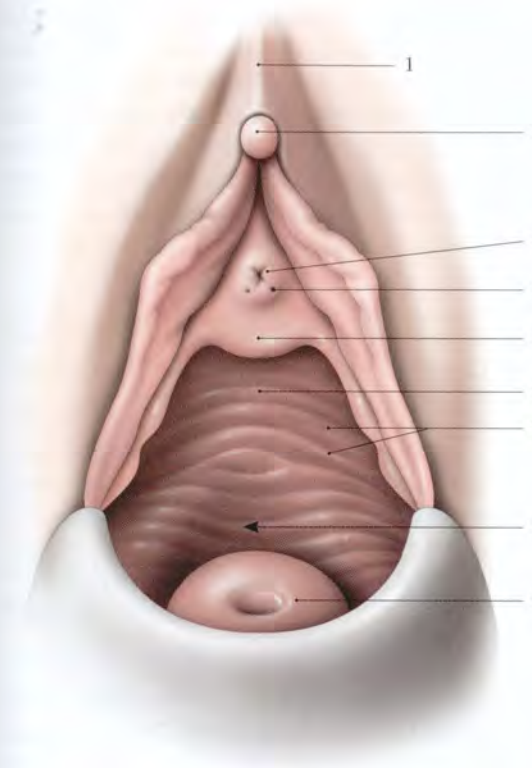


FIG. 14.55. Vulve et paroi vaginale antérieure. Ouverture de l'orifice vaginal par une valve postérieure

- | | |
|--------------------------------------|-----------------------------|
| 1. prépuce du clitoris | 5. carina urétrale du vagin |
| 2. gland du clitoris | 6. colonne ant. |
| 3. ostium externe de l'urètre | 7. rides du vagin |
| 4. ostium des glandes para-urétrales | 8. trigone vaginal |
| | 9. col utérin |

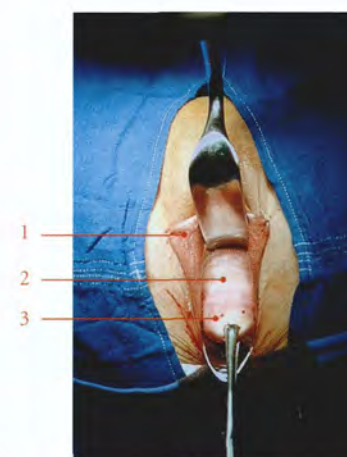


FIG. 14.56. Exposition opératoire du fornix vaginal antérieur

- | |
|----------------------------------|
| 1. petite lèvre |
| 2. paroi vaginale ant. |
| 3. col utérin tiré par une pince |

c) Le sillon cervico-vaginal antérieur

Il est situé près du col utérin et correspond à l'insertion antérieure du vagin sur le col. Il sépare la zone lisse cervicale et la zone plissée vaginale. Il est en rapport avec le fundus vésical. C'est le sillon de la colpotomie antérieure.

En présence d'un prolapsus génital, les sillons cervico-vaginal antérieur et vésico-vaginal, plus marqués, permettent de repérer la cystocèle (fig. 14.57).

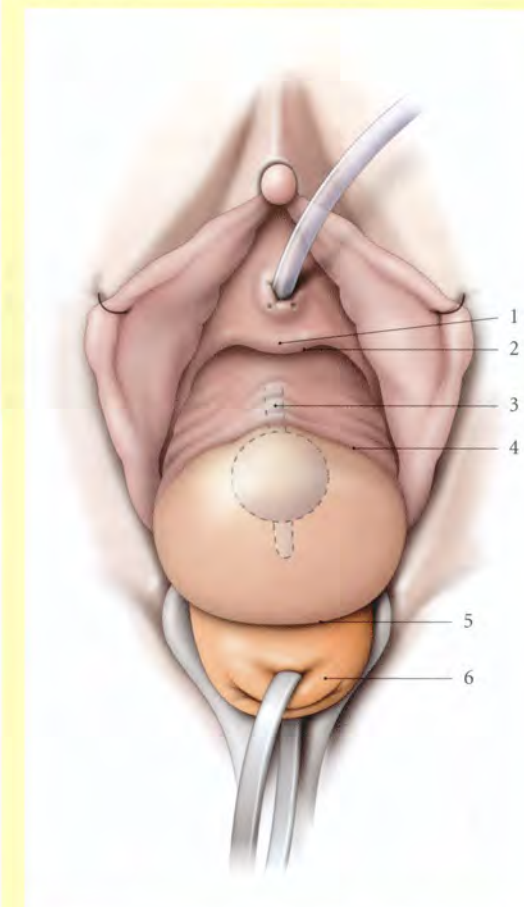


FIG. 14.57. Anatomie de surface d'une cystocèle (vision opératoire avec une traction cervicale)

- | | |
|-----------------------------|--------------------------------|
| 1. carina urétrale du vagin | 4. sillon vésico-vaginal |
| 2. sillon infra-urétral | 5. sillon cervico-vaginal ant. |
| 3. saillie de l'urètre | 6. col utérin |

C | MOYENS DE FIXITÉ

Le vagin est particulièrement bien maintenu pour résister à des contraintes quotidiennes et importantes. Le vagin constitue le hamac de soutien des viscères pel-

viens. Il est solidaire de ces viscères et maintenu par des structures très variées.

1 | Les septums uro-vaginal et recto-vaginal

Ils constituent des plans d'accolement résistants, entre d'une part le vagin, la vessie et l'urètre, et d'autre part le vagin et le rectum.

L'efficacité des septums se traduit par la cystocèle et la rectocèle qui accompagnent toujours la colpocèle.

2 | L'extrémité inférieure du vagin

Elle est solidement fixée au périnée par les fascias périméaux et le corps périnéal.

3 | L'extrémité supérieure du vagin

Elle est fixée sur le col utérin est suspendue comme lui à la paroi pelvienne par les ligaments utéro-sacraux et les paracervix.

Cet amarrage postéro-latéral peu élastique ne permet, au cours des poussées abdominales, qu'une translation du fornix vaginal vers le périnée postérieur.

4 | Les faces latérales du vagin

Le tiers inférieur des faces latérales est bridé par le faisceau pubo-vaginal du muscle élévateur de l'anus. La continuité de son fascia et de celui du vagin les solidarisent. Ainsi la contraction des muscles élévateurs de l'anus entraîne-t-elle l'occlusion parfaite du vagin et l'ascension de sa partie moyenne en avant, accentuant l'angle vaginal.

La distension du fascia pelvien ou la diminution de la tonicité du muscle élévateur de l'anus est une cause favorisant l'apparition d'un prolapsus.

D | RAPPORTS

Pelvien à son origine, le vagin est périnéal à sa terminaison, après avoir traversé le hiatus uro-génital du diaphragme pelvien (fig. 14.58).

1 | La paroi antérieure

Elle regarde en avant et en haut, et présente deux segments presque égaux, vésical et urétral.

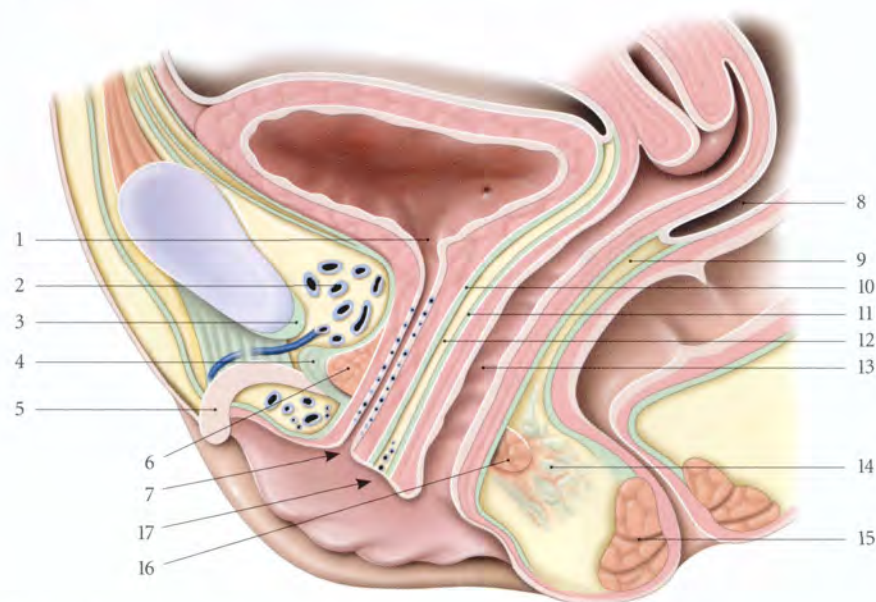


FIG. 14.58. Rapports du vagin (coupe sagittale médiane)

- | | | |
|-------------------------------|--|---------------------------------|
| 1. ostium interne de l'urètre | 7. ostium externe de l'urètre | 13. vagin |
| 2. espace rétro-pubien | 8. cul-de-sac recto-utérin | 14. corps périnéal |
| 3. lig. arqué du pubis | 9. septum recto-vaginal | 15. sphincter externe de l'anus |
| 4. lig. transverse du périnée | 10. fascia vésical (et fascia urétral) | 16. m. transverse profond |
| 5. clitoris | 11. fascia vaginal | 17. vestibule vaginal |
| 6. m. sphincter de l'urètre | 12. septum uréthro-vaginal | |

a) Le segment vésical

Il est intimement uni à la base vésicale par l'intermédiaire du septum vésico-vaginal. Dans l'épaisseur de la partie supérieure du septum vésico-vaginal, est située la portion terminale de l'urètre pelvien.

D'où la possibilité de fistule uréthro-vaginale.

Le trigone vésical répond directement au triangle vaginal.

On isole artificiellement par la dissection chirurgicale une lame vaginale rétrovésicale en passant entre la lamina propria et la tunique spongieuse du vagin. Cette *lame vaginale rétrovésicale* (ou fascia d'Halban) est donc constituée du fascia vaginal, et des tuniques musculuse et spongieuse, qui lui donnent sa résistance.

b) Le segment urétral

Le vagin est solidement uni à l'urètre par le très dense septum uréthro-vaginal et par le muscle uréthro-vaginal, partie du muscle sphincter de l'urètre.

2 | La paroi postérieure

Elle présente à considérer trois segments : péritonéal, rectal et anal (fig. 14.59).

a) Le segment péritonéal

Long de 15 à 20 mm, il est recouvert du péritoine qui se réfléchit devant le rectum pour former le cul-de-sac recto-utérin (de Douglas).

C'est là le point déclive de la cavité péritonéale où viendront se drainer les collections hémorragiques et purulentes, et où basculeront les tumeurs annexielles.

b) Le segment rectal

Il s'applique sur 4 cm environ contre le rectum. Le septum recto-vaginal qui les sépare est mince et formé d'un tissu cellulaire lâche.

c) Le segment anal

Il est séparé du canal anal par le corps périnéal dont la partie supérieure reçoit les muscles pubo-vaginaux.

Il faut sectionner le corps périnéal tendineux pour pénétrer dans le plan de clivage recto-vaginal : il représente donc « la clef du décollement » recto-vaginal.

3 | Les parois latérales (fig. 14.60)

Chaque paroi latérale présente deux segments, pelvien et périnéal, séparés par le muscle pubo-vaginal qui la croise au niveau de son tiers inférieur. Des adhérences

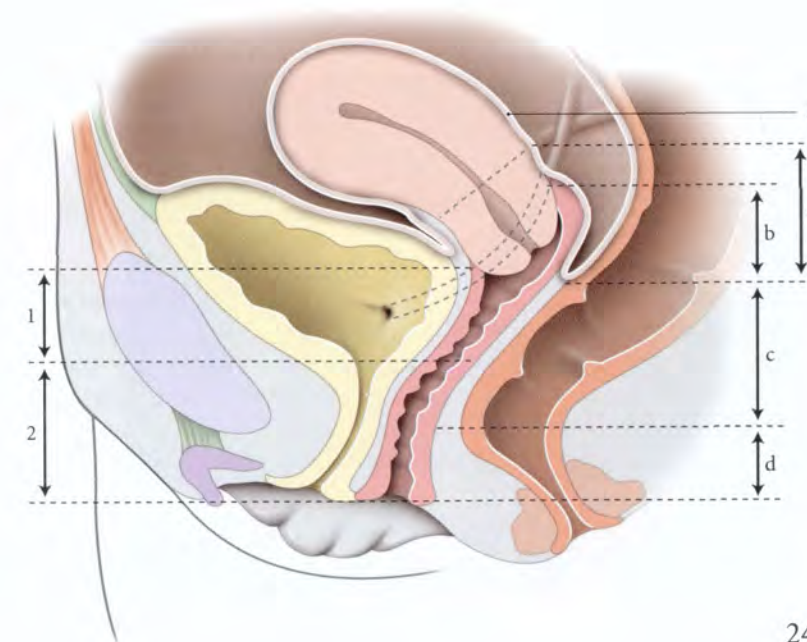


FIG. 14.59. Topographie du vagin (coupe sagittale médiane)

1. segment vésical
2. segment urétral
3. torus utérin
- a. cul-de-sac recto-utérin
- b. segment péritonéal
- c. segment rectal
- d. segment anal

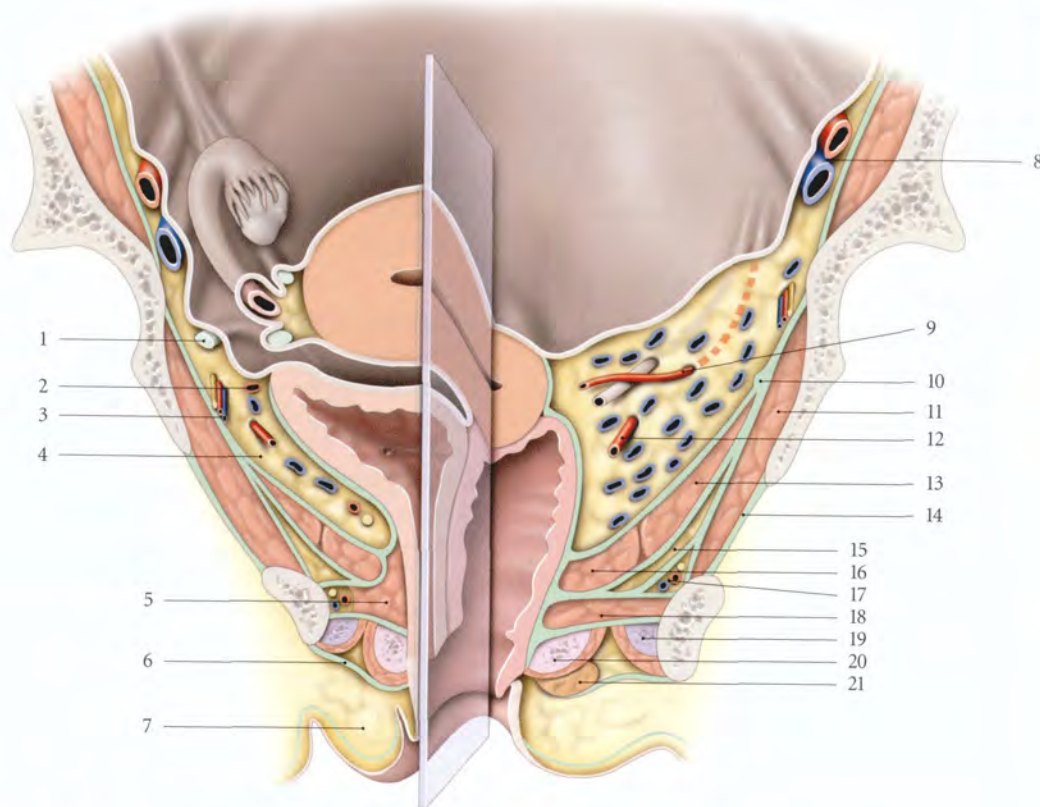


FIG. 14.60. Petit bassin féminin. Coupe frontale et chanfreinée (d'après Pernkopf modifié)

- | | |
|---|--|
| 1. lig. rond | 12. a. vaginale dans le paracervix |
| 2. a. ombilicale | 13. m. ilio-coccygien |
| 3. a. et n. obturateurs | 14. membrane obturatrice |
| 4. espace paravésical | 15. récessus ant. de la fosse ischio-rectale |
| 5. m. sphincter de l'urètre | 16. m. pubo-coccygien (faisceau pubo-vaginal) |
| 6. fascia superficiel du périnée | 17. a., v. et n. pudendaux internes dans le canal pudendal |
| 7. grande lèvre | 18. m. transverse profond |
| 8. a. et v. iliaque externes | 19. corps caverneux et m. ischio-caverneux |
| 9. a. utérine surcroisant l'uretère dans le paramètre | 20. bulbe vestibulaire et m. bulbo-spongieux |
| 10. arcade tendineuse du m. élévateur de l'anus | 21. glande vestibulaire majeure |
| 11. m. obturateur interne | |

conjonctives assurent la continuité entre le fascia pelvien pariétal et le fascia vaginal.

a) Le segment pelvien

Il est en rapport avec l'espace sous-péritonéal pelvien. Il répond au *paracervix*. Il est constitué essentiellement du pédicule conjonctivo-vasculaire infra-urétrique comprenant : les artères vaginales, les branches vésico-vaginales d'origine utérine, l'important plexus veineux

profond du pelvis, et quelques vaisseaux lymphatiques.

b) Le segment périnéal

Il est en rapport avec les espaces périnéaux. Il répond aux muscles transverse profonds, aux bulbes vestibulaires recouverts par les muscles bulbo-spongieux et aux glandes vestibulaires majeures.

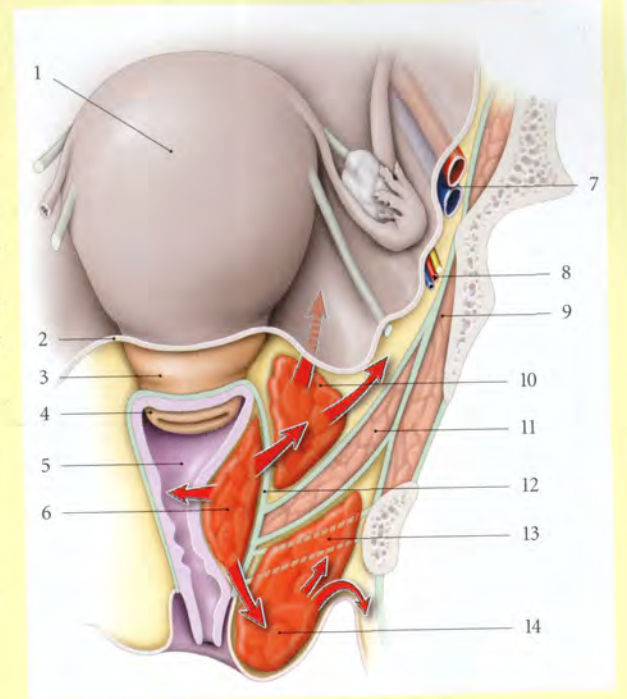
c) Au cours de l'accouchement, les saignements de la paroi vaginale peuvent diffuser dans le pelvis ou le périnée et former les hématomes génitaux puerpéraux¹⁶ (fig. 14.61).

- L'hématome vaginal siège sous le fascia vaginal et saïlle dans la lumière vaginale.
- L'hématome vulvo-périnéal est localisé dans la fosse ischio-rectale. Il peut s'étendre dans les régions glutéale et fémorale.
- L'hématome sous-péritonéal pelvien est localisé près du fornix vaginal. Il peut s'étendre dans l'espace rétropéritonéal.

16. Ou thrombus génitaux.

FIG. 14.61. Hématomes génitaux puerpéraux (coupe frontale)

- | | |
|-------------------------------|------------------------------|
| 1. corps utérin | 8. a., v. et n. obturateurs |
| 2. péritoine | 9. m. obturateur interne |
| 3. segment inf. | 10. hématome sous-péritonéal |
| 4. col utérin | 11. m. élévateur de l'anus |
| 5. vagin | 12. fascia vaginal |
| 6. hématome vaginal | 13. fosse ischio-rectale |
| 7. a. et v. iliaques externes | 14. hématome périnéal |



4 | Le fornix vaginal (fig. 14.62)

Il est situé au niveau des épines ischiatiques et à l'aplomb de la vertèbre sacrale S1.

Il forme un cul-de-sac annulaire autour de la partie vaginale du col.

a) Le fornix vaginal antérieur, peu profond, est uni à la fosse rétrotrigone de la vessie par le septum vésico-

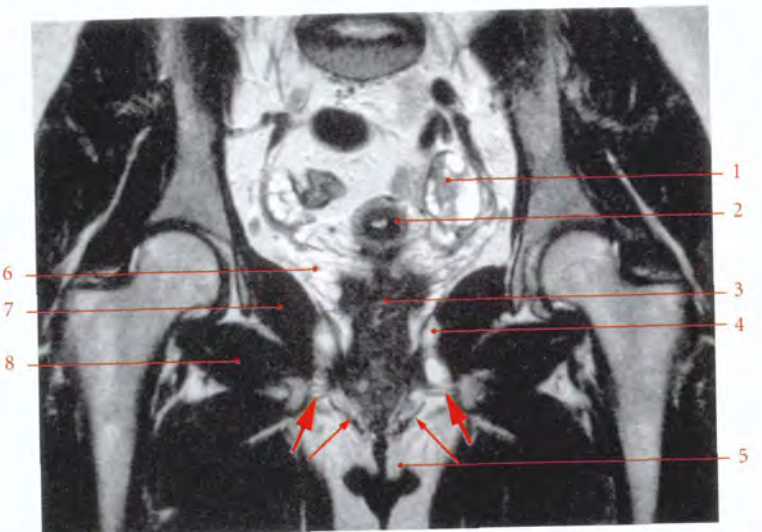
vaginal. Celui-ci est traversé brièvement, de chaque côté, par l'uretère rétrovésical.

b) Les fornix vaginaux latéraux ont une profondeur croissante d'avant en arrière. Chaque uretère pelvien se trouve à 15 mm environ, au-dessus de chaque fornix vaginal latéral. Il se dirige en avant et en bas vers la vessie.

FIG. 14.62. Coupe frontale IRM en pondération T2 d'un pelvis féminin passant par le col cervical (cliché Pr. X. Demondion)

Flèches épaisses : muscles transverse profonds du périnée
Flèches fines : muscles bulbo-caverneux

- | |
|---|
| 1. ovaires présentant de nombreux follicules (ovaires micropolykystiques) |
| 2. utérus |
| 3. vagin |
| 4. m. élévateur de l'anus (partie ilio-coccygienne) |
| 5. petites lèvres |
| 6. paracervix |
| 7. m. obturateur interne |
| 8. m. obturateur externe |



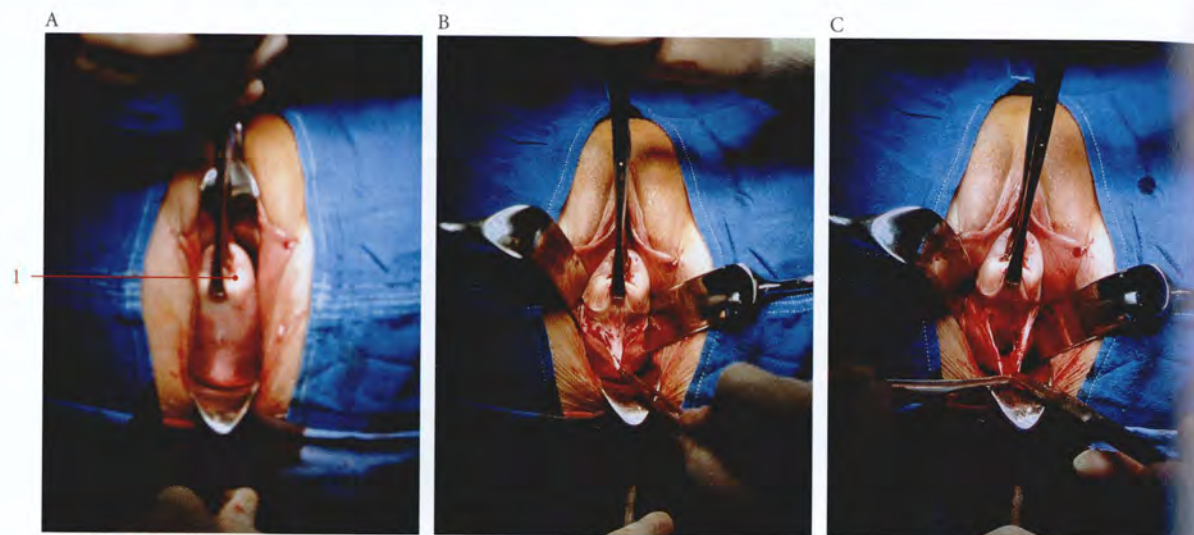


FIG. 14.63. Fornix vaginal postérieur (vue périnéale opératoire)

- A. exposition du fornix vaginal post.
B. incision de la paroi vaginale post. et exposition du péritoine vaginal
C. ouverture du cul-de-sac recto-utérin (de Douglas)
1. col utérin tracté en avant et en haut

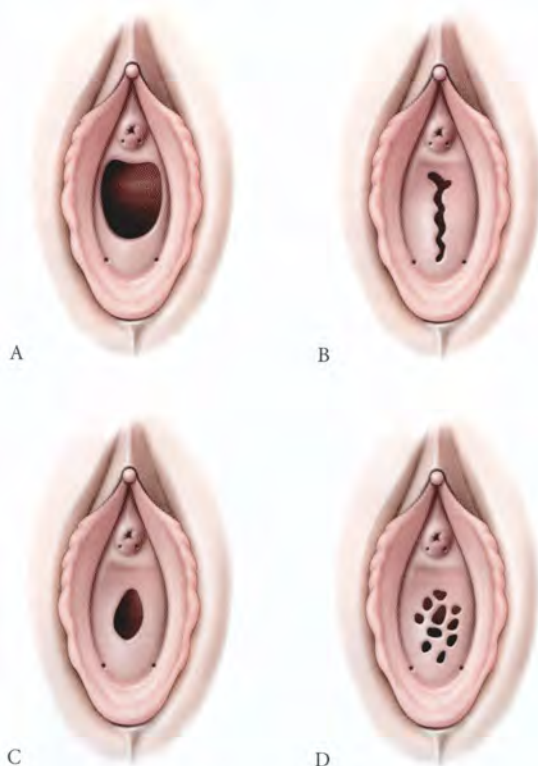


FIG. 14.64. Hymen - Variations anatomiques

- A. hymen semi-lunaire
B. hymen labié
C. hymen annulaire
D. hymen cribriforme

c) **Le fornix vaginal postérieur**, profond, mesure de 10 à 25 mm et répond au cul-de-sac recto-utérin (fig. 14.63).

Au niveau du fornix vaginal, le toucher vaginal permet d'explorer, latéralement les paramètres et les paracervix, en arrière le cul-de-sac recto-utérin, et en avant l'uretère rétrovésical.

5 | L'orifice¹⁷ vaginal

Il s'ouvre dans le vestibule vulvaire.

Il est situé à 13 cm (10,5 à 15 cm) de la vertèbre sacrale S1, et à 10 cm (8 à 12 cm) du ligament sacro-épineux (Given).

a) Chez la vierge

Il est fermé par l'hymen¹⁸ (fig. 14.64).

C'est un repli muqueux horizontal et incomplet.

- Son bord adhérent est séparé des petites lèvres par le sillon vestibulaire.
- Sa face supérieure ou vaginale est irrégulière.
- Sa face inférieure ou vulvaire est lisse.
- Sa résistance¹⁹ et sa forme sont très variables. On distingue quatre types principaux d'hymens :

17. Ancien. : introît.

18. L'hymen est une formation anatomique spécifiquement humaine. On n'en signale en effet que des traces sous forme de bourrelet rudimentaire, chez certains animaux.

19. Les hymens rigides observés parfois chez les vierges relèveraient plutôt d'une anomalie de consistance d'origine congénitale.

- l'hymen semi-lunaire ou falciforme, en forme de croissant ;
- l'hymen annulaire, présentant un orifice central ;
- l'hymen cribriforme perforé de multiples orifices punctiformes ;
- l'hymen labié, présentant une fente sagittale. L'hymen est dit frangé lorsque les lèvres de la fente sont dentelées.

b) Après le premier coït complet

L'hymen se déchire et les lambeaux cicatrisés sont nommés *caroncules hyménéaux*.

Lors de l'accouchement, des déchirures plus profondes des caroncules hyménéaux restants donnent des formations irrégulières, les *caroncules myrtiformes*.

Dans les hymens extensibles, de consistance élastique, le coït n'entraîne ni rupture, ni saignement. La

fréquence de ces hymens « tolérants » est diversement appréciée, et pose parfois des problèmes médico-légaux. Dans le cas des hymens résistants, souvent infranchissables, on a recours à l'hyménectomie partielle ou totale.

E | VASCULARISATION

1 | Les artères (fig. 14.65)

Elles proviennent de chaque côté et de haut en bas des artères utérine, vaginale et rectale moyenne.

a) Les artères vaginales

Au nombre de deux à trois, elles naissent de l'iliaque interne, parfois d'un tronc commun avec l'utérine ou la rectale moyenne. Elles longent le bord postéro-

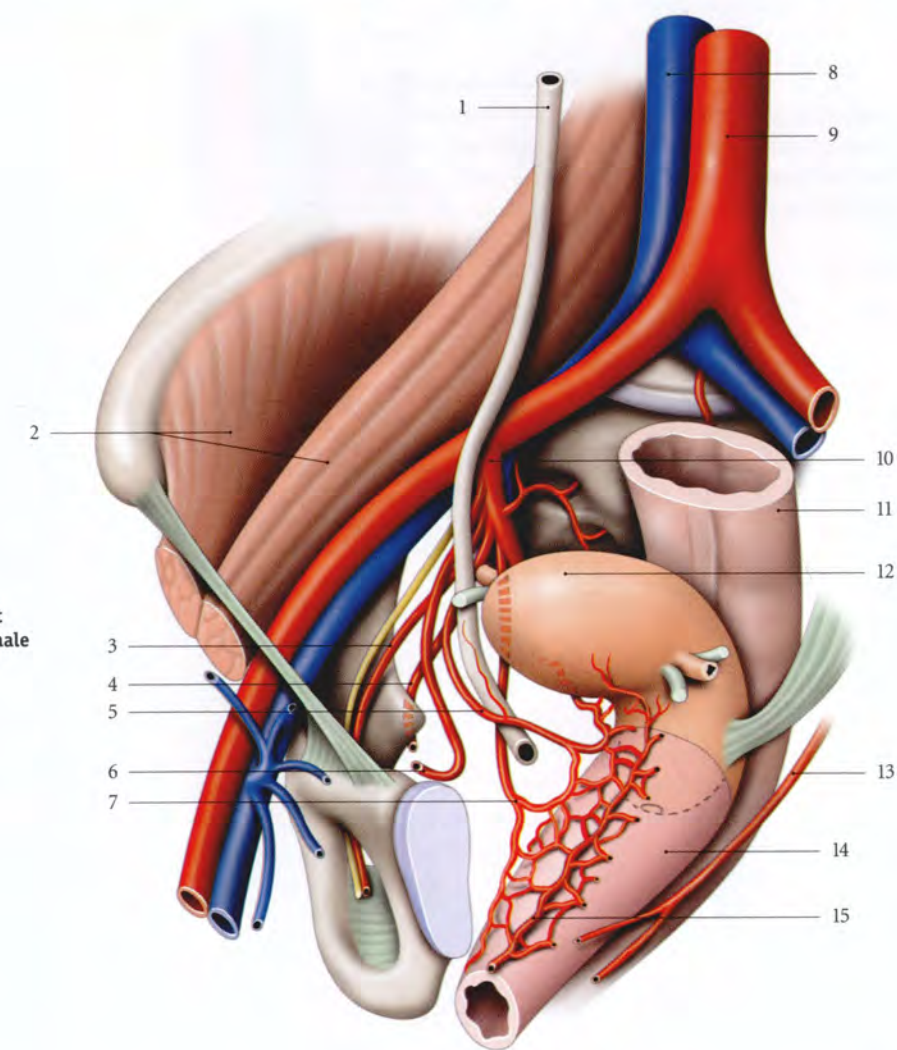


FIG. 14.65. Origine et trajet des artères utérine et vaginale (vue antéro-latérale gauche)

1. uretère
2. m. ilio-psoas
3. a. et n. obturateurs
4. a. pudendale interne
5. a. utérine
6. a. ombilicale
7. a. vaginale
8. v. cave inf.
9. aorte
10. a. iliaque interne
11. rectum
12. utérus
13. a. rectale moyenne
14. vagin
15. a. azygos du vagin

médial de l'uretère, puis le croise en arrière au niveau de l'anse de l'artère utérine.

Elles se terminent en de multiples branches, par dichotomies successives qui abordent la partie moyenne du vagin. Ces branches s'anastomosent entre elles sur les faces antérieure et postérieure et forment sur la ligne médiane les *artères azygos du vagin*. L'artère azygos antérieure plus développée s'étend du col à la carina urétrale du vagin.

b) L'artère utérine

Par ses branches cervico-vaginales et vésico-vaginales elle irrigue le fornix vaginal. Son territoire vasculaire est plus étendu en avant.

c) L'artère rectale moyenne

Elle donne quelques rameaux au segment inférieur de la paroi postérieure.

2 | Les veines

Les tuniques vaginales se drainent dans le plexus veineux vaginal situé de chaque côté du vagin. Chaque plexus veineux vaginal est drainé par les veines utérines postérieures, vaginales et rectales moyennes qui rejoignent la veine iliaque interne.

3 | Les lymphatiques (fig. 14.66)

Le réseau lymphatique muqueux est extrêmement riche et ténu. Le réseau musculaire est à mailles plus larges et à capillaires plus gros. Les réseaux des tuniques se drainent dans le plexus lymphatique vaginal contenant des *lymphonœuds paravaginaux*.

Du plexus vaginal partent 4 collecteurs.

a) *Le collecteur latéral supérieur*, formé de 2 à 3 troncs, se mêle aux lymphatiques utérins et aboutit aux nœuds obturateurs et iliaques externes médiaux.

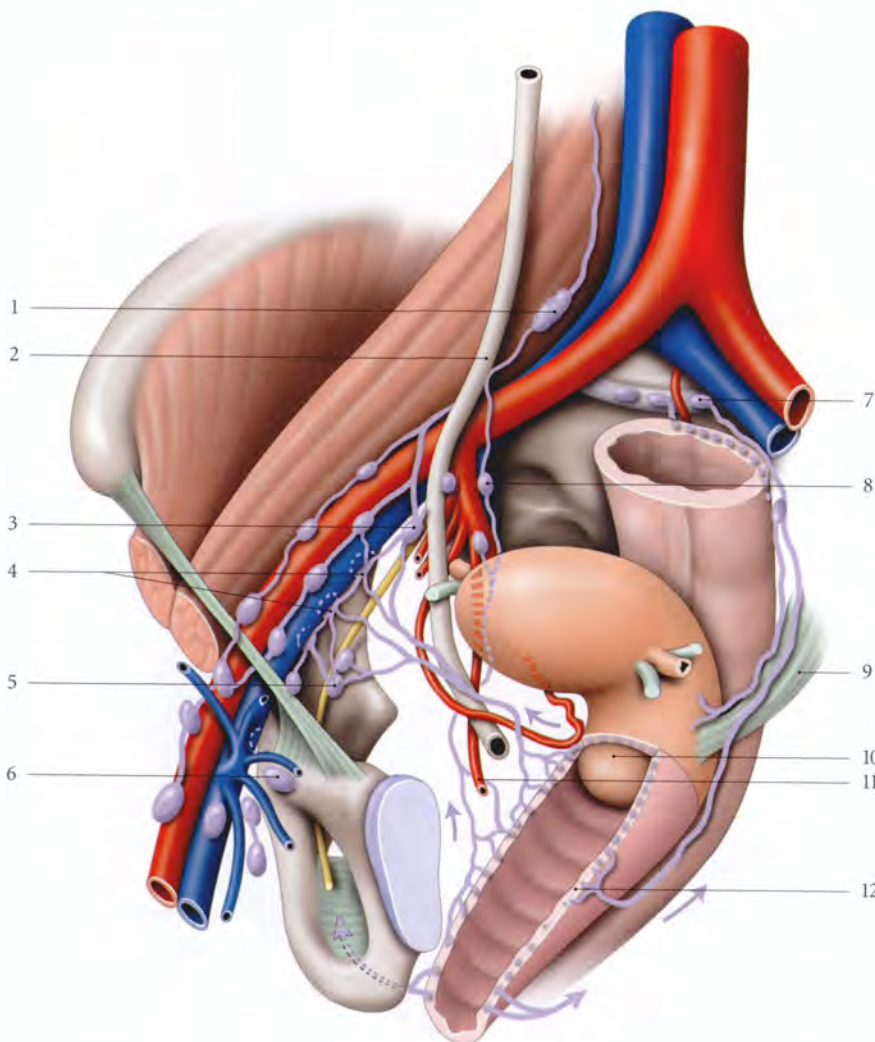


FIG. 14.66. Lymphatiques du vagin

1. nœud iliaque commun
2. urètre
3. nœuds iliaques internes
4. nœuds iliaques externes
5. n. et nœuds obturateurs
6. nœuds inguinaux médiaux
7. nœuds du promontoire
8. nœuds glutéaux sup.
9. lig. utéro-sacral
10. col utérin
11. a. vaginale
12. vagin

b) *Le collecteur latéral inférieur*, formé de 2 à 3 troncs, suit l'artère vaginale, et aboutit aux nœuds interiliaques et glutéaux inférieurs.

c) *Le collecteur postérieur* draine la face postérieure de la partie proximale du vagin. Il chemine à travers le septum recto-vaginal, puis dans les ligaments utéro-sacraux et atteint les nœuds sacraux et rectaux moyens.

d) *Le collecteur de l'orifice vaginal* est une voie accessoire. Il suit l'artère pudendale et atteint les lymphonœuds interiliaques.

Le vagin est une véritable éponge lymphatique dont le plexus s'anastomose avec celui de l'utérus et de la vulve; ceci explique la gravité des cancers vaginaux même à leur début.

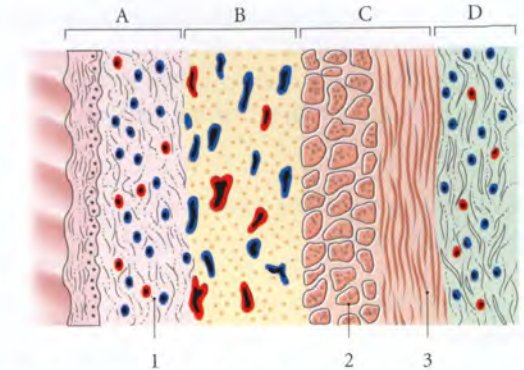


FIG. 14.67. Structure de la paroi vaginale

- | | |
|--------------------------------|-------------------------|
| A. tunique muqueuse | 1. lamina propria |
| B. tunique spongieuse | 2. couche circulaire |
| C. tunique musculaire | 3. couche longitudinale |
| D. adventice ou fascia vaginal | |

2 | La tunique musculaire

Elle est formée de 2 couches, superficielle et profonde.

a) La couche superficielle

Elle est résistante et constituée de fibres longitudinales. En haut, ces fibres se continuent avec les fibres utérines superficielles; en bas, elles se perdent dans les petites lèvres. Elles sont plus abondantes au niveau des colonnes.

Au niveau de la jonction cervico-vaginale, existent des fibres récurrentes vagino-cervicales, qui se perdent dans la partie vaginale du col.

b) La couche profonde

Constituée de fibres circulaires, elle est plus dense au voisinage de l'orifice vaginal.

3 | La tunique spongieuse²⁰

Elle est formée d'un tissu conjonctif lâche, riche en fibres élastiques et en plexus veineux de gros calibre. Cette tunique constitue le substrat de la fonction érectile du vagin. Elle est épaisse au niveau des colonnes vaginales, et plus particulièrement au niveau de la colonne antérieure et de sa bifurcation²¹.

4 | La tunique muqueuse²²

Épaisse de 0,2 mm environ, elle est totalement dépourvue de glandes. Celles qu'on peut y décèler parfois sont

F | INNERVATION

Les nerfs proviennent du plexus hypogastrique inférieur.

Le vagin est, par rapport à la vulve, pauvre en neuro-récepteurs sensoriels. Cependant, la paroi vaginale antérieure et l'orifice vaginal ont une innervation plus dense que la paroi postérieure.

Dans la muqueuse siègent des terminaisons nerveuses libres et quelques ménisques du tact. Dans la tunique musculaire et surtout la tunique adventice du septum uréthro-vaginal se trouvent de nombreux mécanorécepteurs qui contribuent à la valorisation des sensations sexuelles.

G | STRUCTURE

Le vagin est un conduit musculo-membraneux revêtu d'un épithélium. Sa paroi, épaisse de 3 à 4 mm, est formée de 4 tuniques : adventice, musculaire, spongieuse et muqueuse.

1 | La tunique adventice ou fascia vaginal (fig. 14.67)

Elle entoure le vagin, excepté au niveau du fornix vaginal postérieur, recouvert du péritoine. Elle est épaisse, de coloration blanchâtre, et formée d'un tissu conjonctif lâche, riches en fibres élastiques. Elle est en continuité avec le tissu conjonctif environnant. Riche en vaisseaux et nerfs, elle contient quelques lobules adipeux.

20. Cette tunique, en histologie comparée, correspond à la sous-muqueuse d'une membrane muqueuse type, ou à l'hypoderme des téguments.

21. Parfois dénommée « tache de Graefenberg ».

22. La muqueuse correspond, en histologie comparée, à la peau, d'où la terminologie de peau vaginale qu'on lui donne parfois.

des glandes muco-sécrétantes ectopiques ou des vestiges mesonéphriques. Elle se compose d'un épithélium qui desquame périodiquement et qui repose sur une lamina propria dense.

a) **L'épithélium** est de type pavimenteux stratifié squameux, non kératinisé.

Il présente des modifications au cours du cycle menstruel. C'est « un organe cible » plus sensible que l'endomètre aux œstrogènes.

b) **La lamina propria** est un tissu conjonctif dense riche en plexus veineux de petit calibre.

5 | L'hymen

Il est constitué d'une charpente conjonctive dans laquelle on rencontre quelques fibres musculaires lisses, des vaisseaux et des nerfs. Une muqueuse de type vaginal recouvre ses deux faces.

H | ANATOMIE FONCTIONNELLE

1 | Le vagin et la statique pelvienne

(voir Chapitre suivant)

2 | Le vagin, organe de sécrétion et d'absorption

a) Le vagin ne contient pas de glandes

Sa lubrification est assurée par des transsudats provenant essentiellement de réaction sudorale à partir des vaisseaux de la paroi vaginale, et accessoirement du mucus des glandes cervicales et des glandes vestibulaires majeures.

Le pH des sécrétions vaginales relève de la fermentation, par les bactéries saprophytes, du glycogène de l'épithélium du vagin. Ce pH peut jouer un rôle dans la physiologie du spermatozoïde.

La présence de glandes dans la muqueuse vaginale définit l'**adénose vaginale**. Cette pathologie est observée chez les filles dont les mères ont pris du diéthylstilboestrol (DES) pendant la grossesse.

b) **Le vagin joue un rôle d'absorption** du plasma séminal et des produits médicamenteux. Cette résorption est plus importante dans le fornix vaginal antérieur.

La résorption du plasma séminal, qui contient des prostaglandines et des antigènes, peut induire des réponses physiologiques (contractions utérines) ou immunologiques (réactions antigènes-anticorps).

3 | L'anatomie de la copulation (fig. 14.68)

Nous envisageons l'accouplement en position pubo-pubienne²³, la femme étant en décubitus dorsal. En effet, des travaux d'imagerie médicale par résonance magnétique (IRM), au cours d'accouplements dans cette position, ont permis de préciser la morphologie et les rapports exacts du pénis *in situ* (W.W. Schultz et al.). Ces études infirment les dessins anatomiques imaginés par différents auteurs, tels Léonard de Vinci ou R.L. Dickinson.

a) Le pubis féminin

Il est situé à 4 cm plus haut crânialement que celui de l'homme. Le clitoris se trouve donc directement en rapport avec la symphyse pubienne de l'homme.

b) Le pénis in situ

Le pénis en érection a une forme en boomerang à concavité ventrale et non rectiligne (Léonard de Vinci) ou en S (Dickinson). La racine et la partie libre du pénis forment un angle de 120° environ ; cette dernière étant presque parallèle à la symphyse pubienne de la femme.

La longueur totale du pénis (racine et partie libre) mesure environ 22 cm, sa racine formant le tiers de la longueur.

Durant l'excitation, le pénis heurte périodiquement la paroi vaginale antérieure, plus riche en structures érectiles et en mécanorécepteurs. Le gland du pénis siège indifféremment dans le fornix vaginal antérieur ou le fornix vaginal postérieur.

c) Le vagin in situ

Au cours des rapports, la vessie et le rectum, organes pneumatiques, ainsi que le tissu conjonctif pelvien, créent autour du vagin un environnement moelleux.

À l'inverse, ces organes peuvent être une gêne, s'ils ne sont pas vides, créant à la longue une dyspareunie, de même qu'une modification structurelle du conjonctif pelvien (infection, irradiation, troubles hormonaux...).

23. Position en face à face ou « position du missionnaire ».

■ Les modifications de la paroi vaginale

Les travaux de W.H. Masters et V.C. Johnson ont montré que le déroulement de la réponse sexuelle féminine

s'effectue en quatre phases successives de longueur inégale et variable : l'excitation, le plateau, l'orgasme et la résolution.

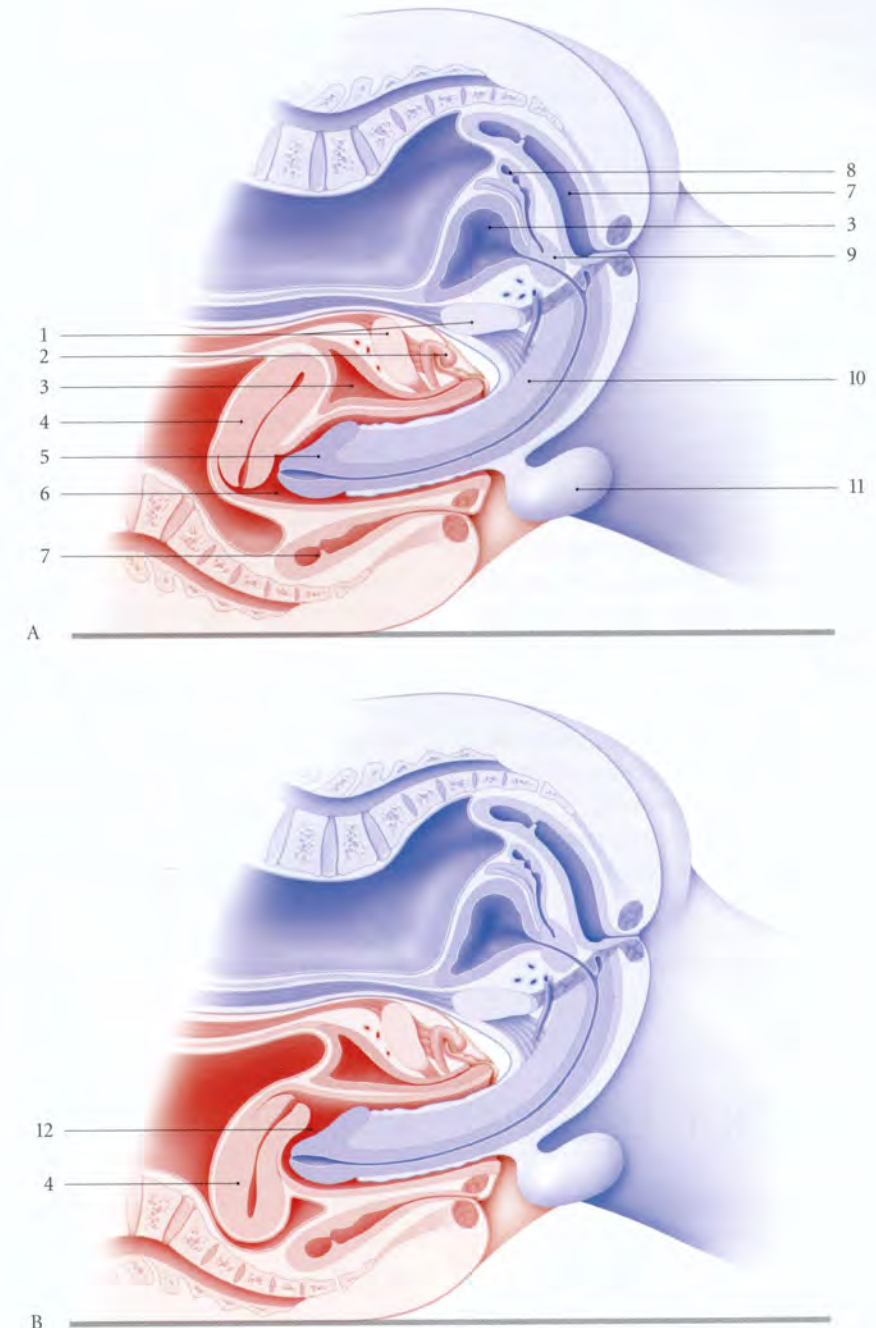


FIG. 14.68. Anatomie de la copulation. Données d'imagerie médicale (IRM) en position pubo-pubienne (coupe sagittale médiane)

En bleu : homme

En rouge : femme

A. utérus antéversé

B. utérus rétroversé

1. symphyse pubienne

2. gland du clitoris

3. vessie

4. utérus

5. gland du pénis

6. fornix ant. du vagin

7. rectum

8. glande séminale

9. prostate

10. corps du pénis

11. scrotum

12. fornix post. du vagin

• **La phase d'excitation**

Dès les premières secondes qui suivent la stimulation psychique ou physique, la réponse vaginale se traduit par une réponse sudorale. Elle régresse progressivement pendant les phases en plateau et orgasmique. Sous l'effet des contraintes balistiques, on note une tension de la paroi vaginale antérieure dont la longueur augmente de 1 cm environ. Cette tension est due au déplacement crânial de l'utérus de 2,4 cm environ. Cette ascension entraîne celle de la vessie et de l'urètre.

Les rides du vagin s'effacent. Les colonnes vaginales, structures érectiles, s'enflent sous l'effet de la stimulation sexuelle.

• **La phase en plateau**

Dès la fin de la phase d'excitation, le vagin périnéal est le siège d'une congestion commune avec la vulve²⁴; ce qui favorise un engainement parfait du pénis une fois introduit. L'orifice vaginal ainsi obstrué empêche l'écoulement du sperme.

• **La phase orgasmique**

La ballonnisation du vagin pelvien s'accuse avec l'apparition des contractions rythmiques des muscles éleveurs de l'anus. Au début, ces contractions durent une seconde avec des intervalles qui augmentent progressivement.

La stimulation, en particulier, de la partie distale de la colonne vaginale antérieure est responsable, chez certaines femmes, de l'émission des sécrétions des glandes urétrales (éjaculation féminine).

L'augmentation du volume utérin est insignifiante voire inexistante comme le prouvent les clichés de l'imagerie médicale moderne.

24. Les modifications d'hyperémie du vagin et de la vulve ont été décrites par Ambroise Paré (1510-1590).

■ **La régulation des réactions sexuelles**

Le vagin constitue une chambre barométrique, en raison de son environnement musculaire et fascial, riche en barorécepteurs.

• **Dès le contact du gland pénien avec la vulve et l'orifice vaginal**, la stimulation des récepteurs sensoriels entraîne des réflexes autonomes et somatiques.

– L'activation du sympathique provoque une vasodilatation des vaisseaux de la tunique spongieuse du vagin se traduisant par un épaississement et une exsudation de la paroi vaginale.

– L'activation du parasympathique en relaxant les muscles caverneux provoque l'augmentation considérable du débit artériel du clitoris.

– L'activation des nerfs somato-moteurs provoque la contraction des muscles striés périnéaux et l'augmentation de la pression du tiers externe du vagin. La contraction des muscles bulbo-spongieux, en particulier, abaisse le clitoris contre le pénis.

• **Au début de la pénétration**, lorsque que le gland pénien est dans le tiers externe du vagin, il est soumis à l'augmentation de pression du vagin. Cette contrainte sur les barorécepteurs du gland déclenche un réflexe vasculaire pénien améliorant l'érection.

• **Au cours du coït**, les mouvements en piston de va-et-vient, entretiennent la réponse vasculaire chez la femme ainsi que chez l'homme. Ils améliorent aussi les qualités de rigidité et de durée des érections clitoridiennes et pénienne. La régulation du coït implique, chez l'homme, un contrôle du cortex cérébral dont la réaction est majorée par la stimulation des organes des sens.

1 | **Chez les quadrupèdes**

On observe habituellement chez ces mammifères (fig. 14.69) :

- une symphyse pubienne horizontale;
- un rachis lombo-pelvien rectiligne, voire convexe dorsalement;
- un axe viscéral pelvien, horizontal, reposant sur la symphyse pubienne et la paroi abdominale. Ils sont protégés par le rachis des contraintes gravitaires;
- des muscles pelvi-caudaux dont la fonction est essentiellement liée à la mobilité de la queue. Leur développement est proportionnel à la fonction de cette queue (excepté les ongulés);
- des ligaments viscéraux très lâches et des culs-de-sac péritonéaux profonds;
- et des hiatus herniaires situés dans l'axe du cylindre pelvien.

2 | **Chez les simiens** (fig. 14.70)

On observe une esquisse du promontoire chez certains singes, tel le gibbon.

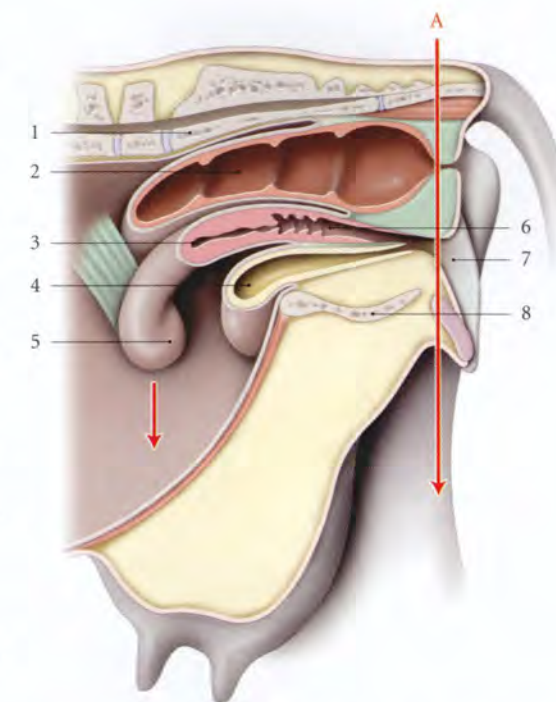


FIG. 14.69. Orientation du pelvis chez un quadrupède, la vache (coupe sagittale)

- | | |
|--|----------------------|
| A. direction du périnée et de l'axe de gravité | 4. vessie |
| 1. sacrum | 5. corne utérine |
| 2. rectum | 6. vagin |
| 3. utérus | 7. vulve |
| | 8. symphyse pubienne |

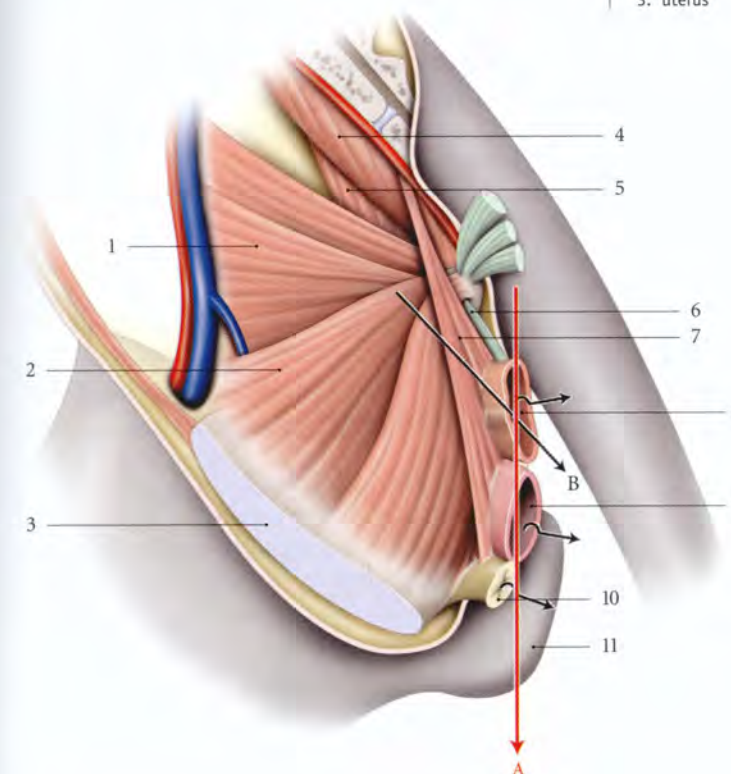


FIG. 14.70. Orientation du pelvis chez le macaque (selon Howell)

- | |
|--|
| A. axe de gravité |
| B. axe des viscères pelviens |
| 1. m. ilio-caudal |
| 2. m. pubo-caudal |
| 3. symphyse pubienne |
| 4. m. sacro-caudal médial |
| 5. m. ischio-caudal |
| 6. m. recto-coccygien |
| 7. m. rétracteur du vagin et du rectum |
| 8. rectum récliné |
| 9. vagin récliné |
| 10. urètre récliné |
| 11. callosité ischiatique |

14.6 STATIQUE DES VISCÈRES PELVIENS

Chez la femme, l'exploration et le traitement des prolapsus génitaux et de l'incontinence d'urine nécessitent une connaissance parfaite de la statique et de la dynamique des viscères pelviens.

Les viscères pelviens chez la femme ont une grande similitude morphologique et une solidarité biomécanique. Ce sont des réservoirs contractiles dont les ouvertures extérieures sont régulées par un système sphinctérien. Ils sont à la fois indépendants et solidaires entre eux.

Ces viscères pelviens, situés au-dessus d'orifices herniaires, sont bien protégés des pressions gravitaires. Ils sont solidement soutenus et suspendus.

A | **CONSIDÉRATIONS GÉNÉRALES**

L'importance de l'axe viscéral et des moyens de maintien des viscères pelviens est soulignée par la phylogénèse et l'ontogénèse.

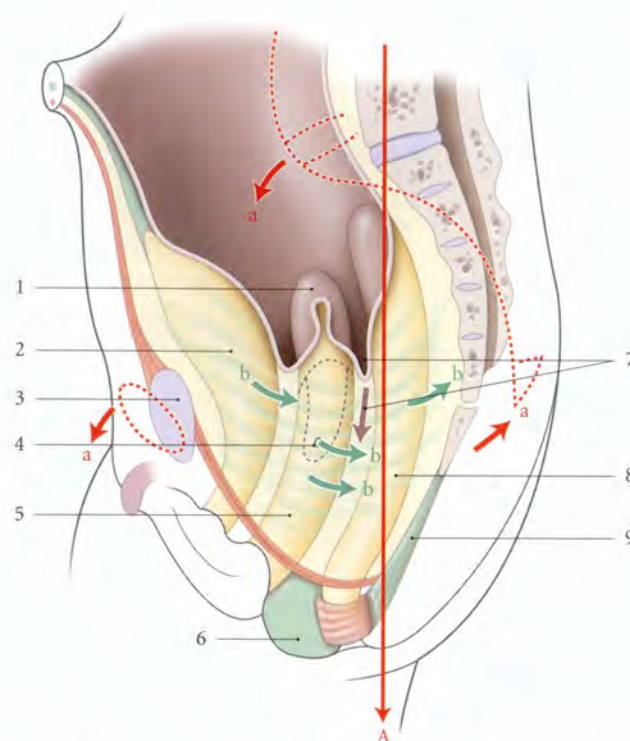


FIG. 14.71. Orientation du pelvis et des viscères pelviens chez la fillette (coupe sagittale)

- A. axe de gravité
a. antéversion du pelvis
b. développement des myofibres lisses
1. utérus
2. vessie
3. symphyse pubienne
4. espace sous-péritonéal pelvien
5. vagin
6. corps périnéal
7. cul-de-sac recto-utérin en formation
8. rectum
9. corps ano-coccygien

a) Chez le macaque

Chez le macaque dont la station érigée est intermittente, on note l'existence de moyens de suspension efficaces, tel le muscle rétracteur du vagin et du rectum. Ce muscle lisse évoque les myofibres lisses des ligaments viscéraux féminins.

b) Chez le gorille

On constate la formation d'un moyen de soutènement solide, le centre tendineux du périnée.

3 | Chez la fillette (fig. 14.71)

La croissance s'accompagne de modifications morphologiques et fonctionnelles des structures pelviennes.

a) Pendant la première enfance

On observe une verticalité de la symphyse pubienne, du sacrum et des viscères pelviens :

- l'angle ano-rectal est peu marqué;
- le cul-de-sac recto-utérin, peu marqué, s'approfondit avec la croissance;
- le muscle élévateur de l'anus, très oblique, est mince et fragile;
- le renforcement des ligaments viscéraux par des myofibres lisses est plus abondant après la naissance.

b) En période pré-pubertaire

L'antéversion du pelvis et le développement viscéral entraînent des modifications d'orientation des viscères pelviens (voir Chapitre 6).

B | STATIQUE PELVIENNE

La topographie et l'orientation des viscères pelviens sont remarquablement adaptées à la bipédie, aux contraintes gravitaires et aux contraintes liées aux activités de la vie courante.

1 | Les contraintes pelviennes

En dehors des contraintes balistiques provoquées au cours des rapports sexuels, les viscères pelviens subissent d'importantes et permanentes contraintes de pression qui relèvent essentiellement du poids des viscères et de la pression intra-abdominale.

a) Le poids des viscères

Il n'intervient qu'en station debout et il multiplie par trois la pression intrapelvienne. Cette pression de type hydrostatique est évidemment augmentée chez l'obèse et au cours de la grossesse.

b) La pression intra-abdominale (fig. 14.72)

Cette pression, qui est d'environ 8 mmHg au repos, s'accroît en fonction de l'intensité des efforts. Ainsi, pendant la toux spontanée, elle est multipliée par 10 ou 20. Pendant la marche, elle augmente à chaque pas, et s'intensifie pendant la course et le saut. Les travaux de Grillner ont montré en effet qu'il y a augmentation de la pression intra-abdominale juste avant le contact du pied au sol. À chaque contact avec le sol, la partie

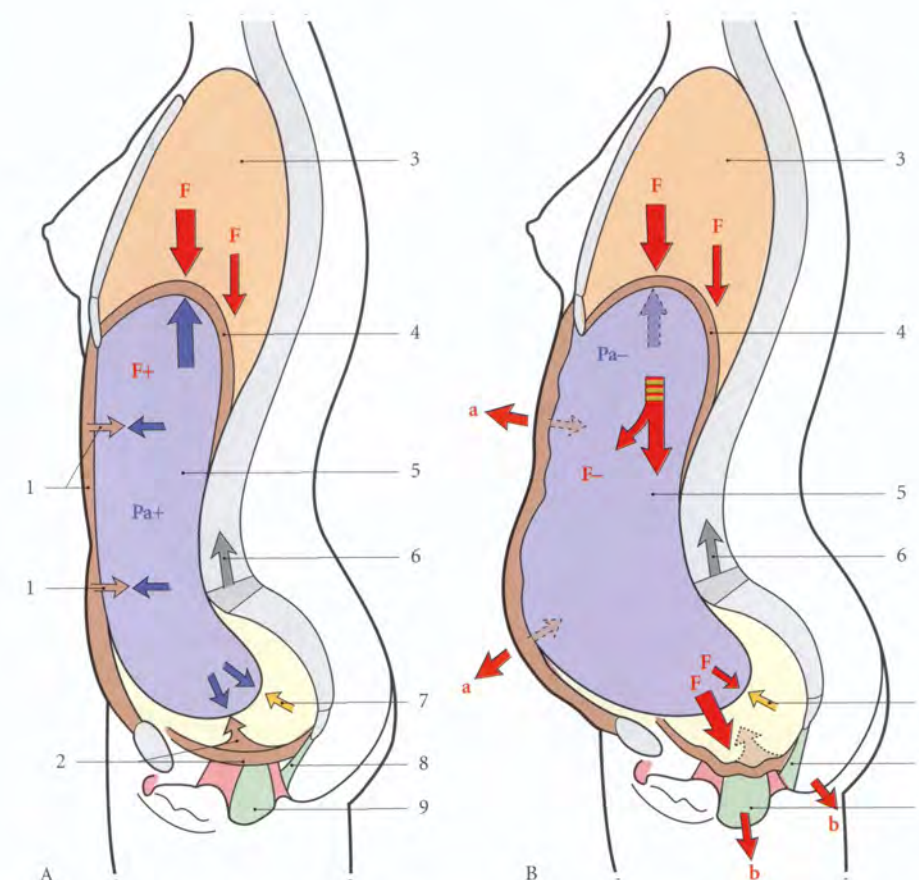


FIG. 14.72. Contraintes et résistances des parois abdominale et pelvi-périnéale (coupe sagittale médiane)

- A. parois abdominale et pelvi-périnéale toniques
B. parois abdominale et pelvi-périnéale hypotoniques
F. contraintes verticales
Pa. pression abdominale
- a. distension de la paroi abdominale
b. descente du périnée
1. résistance de la paroi abdominale
2. résistance musculaire pelvi-périnéale
3. cavité thoracique
4. diaphragme
5. cavité abdominale
6. résistance vertébrale
7. résistance du conjonctif pelvien
8. corps ano-rectal
9. corps périnéal

supérieure du corps exerce des contraintes vers le bas sur la cavité abdomino-pelvienne, comparée à un « ballon amortisseur » de pression en balance avec la colonne vertébrale.

- Si les parois du « ballon abdomino-pelvien » sont de bonne qualité, il y a une augmentation plus importante de la pression abdomino-pelvienne d'origine pariétale qui s'oppose aux contraintes verticales.
- Si les parois du « ballon abdomino-pelvien » sont faibles (obésité, post-partum), il n'y aura pas d'augmentation de la pression intra-abdomino-pelvienne d'origine pariétale. Les contraintes verticales seront supportées passivement par les parois abdominale et pelvi-périnéale. Elles subiront donc progressivement une distension et un affaissement. Ces modi-

fications seront d'autant plus importantes que le conjonctif pelvien est détérioré.

Ainsi, après l'accouchement, la femme doit renforcer d'abord sa paroi pelvi-périnéale, puis sa paroi abdominale, pour équilibrer les contraintes verticales habituelles ou sportives.

2 | La solidarité viscérale (fig. 14.73)

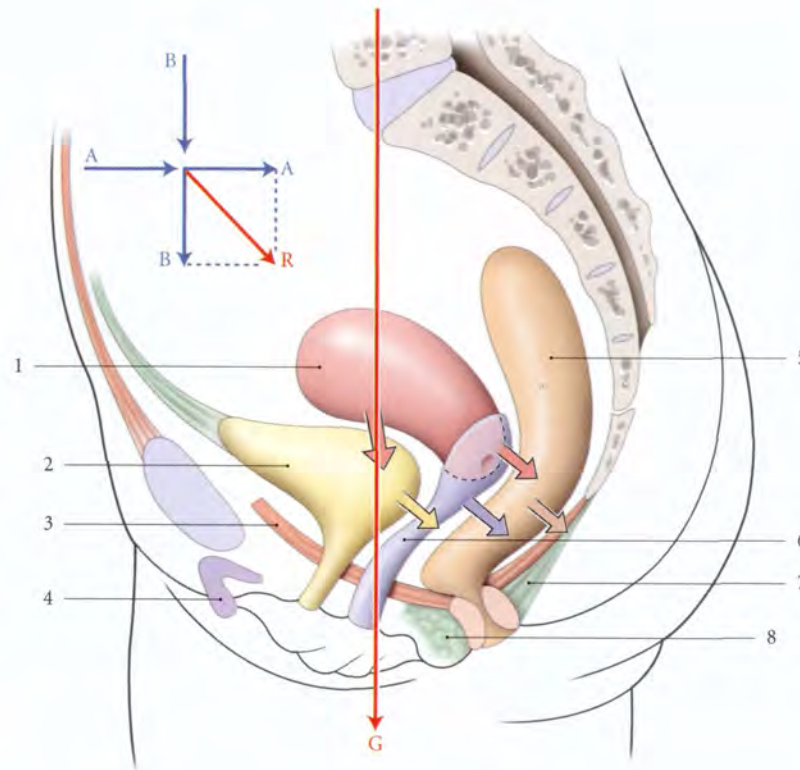
En station érigée, les viscères pelviens, situés dans l'axe sagittal du pelvis, sont disposés en marche d'escalier.

a) Le rectum repose sur le corps ano-coccygien et le coccyx maintenus par les muscles élévateurs de l'anus.

FIG. 14.73. Orientation et déplacement des viscères pelviens au cours de l'effort de poussée

G. axe de gravité
A. pression de la paroi abdominale
B. pression diaphragmatique
R. résultante des pressions abdominale et diaphragmatique

1. utérus
2. vessie
3. diaphragme pelvien
4. clitoris
5. rectum
6. vagin
7. lig. ano-coccygien
8. corps périnéal



b) Le col utérin s'appuie perpendiculairement sur la paroi postérieure du vagin qui repose sur le rectum.

c) Le corps utérin, qui forme avec le col un angle de flexion d'environ 100°, repose sur la vessie qui est soutenue par le vagin ; le vagin lui-même est soutenu par le périnée anal.

d) Le vagin et son environnement conjonctif constituent la structure fondamentale centrale de la statique des viscères pelviens. Le muscle pubo-coccygien constitue la partie dynamique de soutien des viscères. Le relâchement du vagin ou de ses attaches et sa verticalisation sont des facteurs essentiels de l'amorce des prolapsus.

Aussi le traitement des prolapsus génitaux fait-il appel à des techniques chirurgicales s'appuyant sur le vagin : de la colpectomie à l'intervention de Bologna, en passant par les fixations pariétales du vagin (promontofixation, fixation sacro-épineuse d'Amreich-Richter, fixation ilio-épineuse de Kapandji), ou l'occlusion vaginale²⁵...

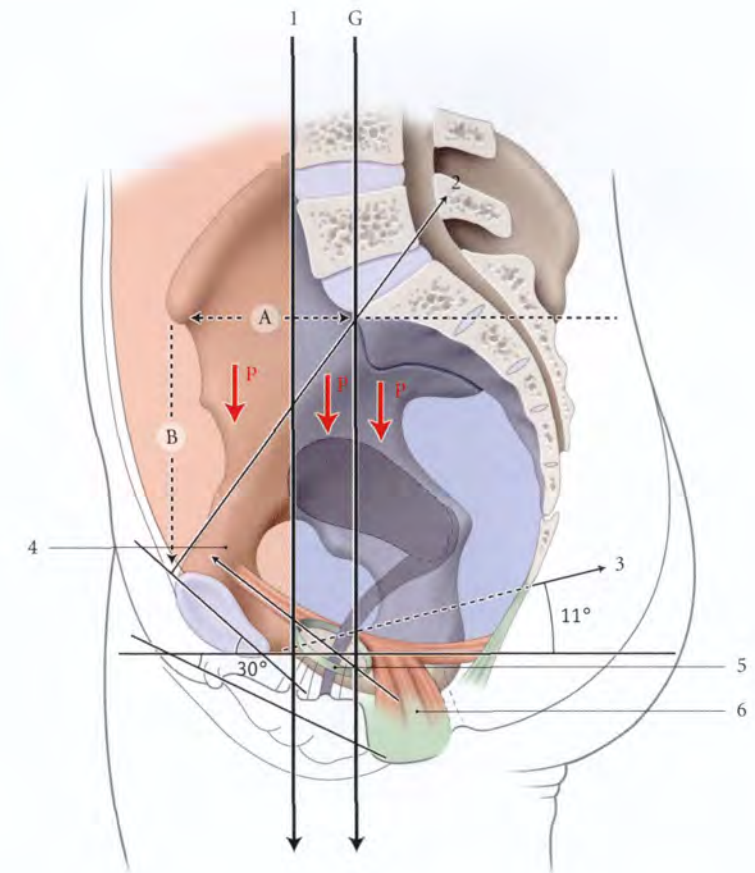
25. Ou colpocléisis.

FIG. 14.74. Orientation et situation des principales structures pelviennes en station érigée

En rouge : zone prévertébrale
En bleu : zone infravertébrale

A = 53 cm
B = 89 cm
P. pression viscérale
G. ligne de gravité

1. plan prévertébral
2. détroit sup.
3. détroit inf.
4. axe du hiatus uro-génital
5. hiatus uro-génital
6. corps périnéal



Chez la femme gravide à terme, la lordose lombaire s'accuse et la région prévertébrale se déplace en avant. Les importantes contraintes de l'utérus gravide, déplacées plus avant, reposent sur la paroi abdominale et la symphyse pubienne.

4 | La dynamique des viscères pelviens

Les déplacements des viscères sont objectivés par les différentes imageries radiologiques.

a) Au cours de l'effort de pousser

La résultante des forces de pression abdominale se dirige vers le périnée postérieur et entraîne :

- un déplacement général des viscères d'avant en arrière et de haut en bas, avec atténuation ou disparition des angles viscéraux ;
- une ampliation de la paroi vésicale postérieure qui perd sa convexité inférieure ;
- un col utérin et un col vésical restant sensiblement à la même distance et à la même hauteur, au-dessus du plan du diaphragme pelvien.

b) Au cours de l'effort de retenue

La contraction des muscles élévateurs de l'anus entraîne l'ascension antérieure de ses insertions terminales.

- L'ascension du corps tendineux du périnée accentue la fermeture des trois angles viscéraux à sommet antérieur, les angles utéro-vésical, vaginal et ano-rectal.
- L'ascension du périnée postérieur et du coccyx réduit la fente uro-génitale de 5 mm environ.

5 | Les résistances

Les résistances aux contraintes gravitaire ou d'effort sont nombreuses et variées.

a) Les ligaments viscéraux

Ils ont une orientation multidirectionnelle et étagée. Ils constituent les vecteurs des contraintes vers les parois pelviennes. Les forces résiduelles qui atteignent le diaphragme pelvien stimulent les neurorécepteurs musculaires et fasciaux et induisent un réflexe musculaire (fig. 14.75).

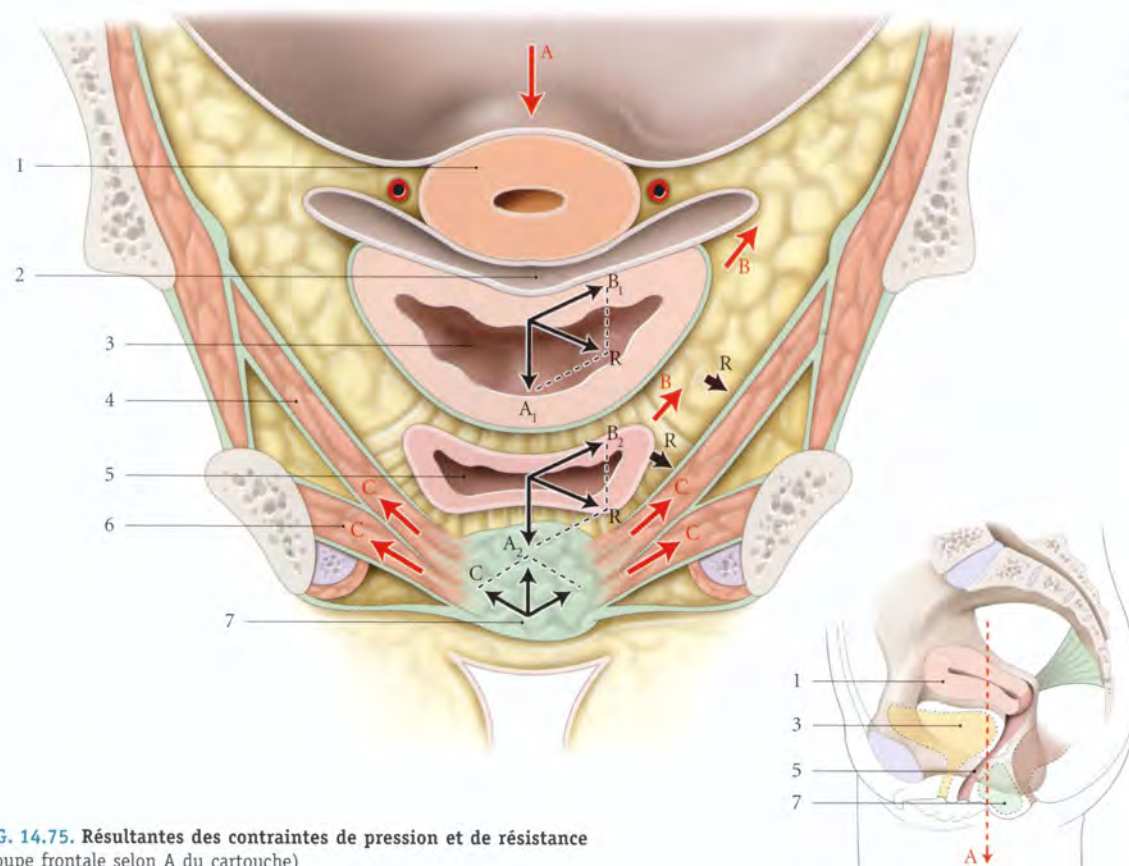


FIG. 14.75. Résultantes des contraintes de pression et de résistance (coupe frontale selon A du cartouche)

A, A₁, A₂. pressions intra-abdominales et viscérales
B, B₁, B₂. résistances viscérales
C. résistances pariétales

R. résultantes des contraintes
1. utérus
2. cul-de-sac vésico-utérin
3. vessie

4. m. élévateur de l'anus
5. vagin amarré par le conjointif pelvien
6. m. transverse profond
7. corps périnéal

b) Les septums interviscéraux

Ces septums et les parois viscérales adjacentes constituent un *système polyphasique*. Les contraintes s'épuisent dans les interphases (fig. 14.76).

Si les phases sont fragiles, les contraintes interphasiques peuvent entraîner des ruptures fibrillaires ou des décollements fragilisant les viscères (voir Chapitre 11).

c) La substance fondamentale de l'environnement pelvien

Elle joue un rôle biomécanique important. Celle-ci, richement hydratée, assure non seulement la lubrification des fibres conjonctives, mais aussi le contrôle de l'amoindrissement des contraintes de pression. En effet, conformément à la loi physique de déplacement de l'équilibre, lorsque les contraintes de pression augmentent, la substance fondamentale évolue vers une phase plus solide.

Ainsi, en post-ménopause, la perte de liquide de la substance fondamentale transforme les viscères pelviens

comme des bateaux en cale sèche dont les amarres seront davantage sollicitées. Ces amarres, les ligaments viscéraux, perdront à la longue sous l'effort leur efficacité.

C | VARIATIONS DE LA STATIQUE PELVIENNE

1 | Les modifications gravidopuerpérales (voir Chapitre 7)

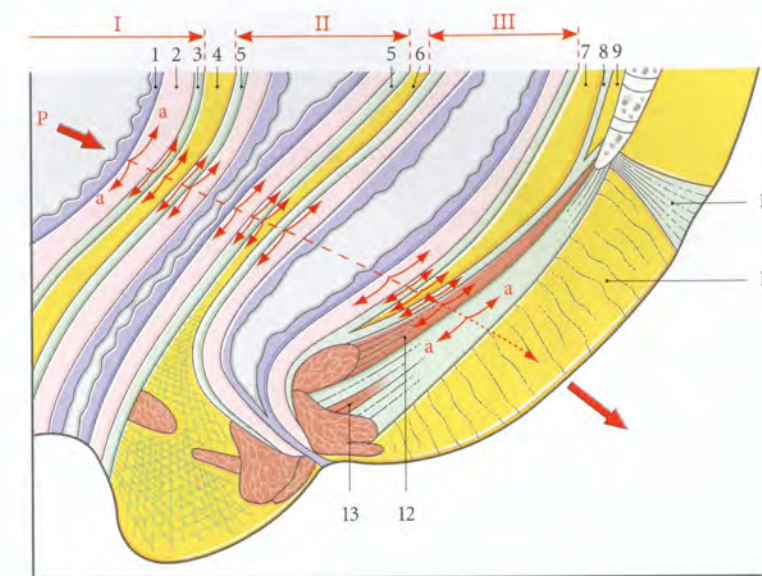
Au cours de l'accouchement, on observe de nombreuses modifications des structures de maintien des viscères pelviens.

a) **Les ligaments génitaux** subissent une elongation due à la traction du col et du fornix vaginal.

b) **Les septums** peuvent glisser au cours de la descente de la présentation ou des manœuvres obstétricales et entraîner la désolidarisation viscérale partielle.

FIG. 14.76. Diagramme de la structure polyphasique des viscères pelviens chez la femme

I. vessie
II. vagin
III. rectum
P. direction de la force de pulsion
a. forces résiduelles tangentielles dans les interphases viscérales
1. muqueuse vésicale
2. détrusor
3. fascia vésical
4. septum vésico-vaginal
5. fascia vaginal
6. septum recto-vaginal
7. espace rétrorectal
8. fascia présacral
9. espace présacral
10. rétinaculum caudal
11. septum ano-coccygien
12. m. élévateur de l'anus
13. corps et m. ano-coccygiens



La continuité du fascia vaginal et du fascia du diaphragme pelvien peut se rompre sous l'effet d'un phénomène de piston au cours de la descente de la tête.

c) **Le diaphragme pelvien et le périnée** peuvent se détendre avec des déchirures interstitielles ou des désinsertions terminales des fibres musculaires au niveau du corps tendineux du périnée, ce qui favorise la descente du périnée et l'elongation du nerf pudendal.

2 | Les modifications ménopausiques

En raison de l'hypoestrogénie en particulier, des modifications histologiques, morphologiques et fonctionnelles entraînent une involution des fascias, des ligaments et des muscles striés pelviens.

a) L'involution des fascias et ligaments

En vieillissant, les fibroblastes pelviens présentent les mêmes transformations ultramicroscopiques que celles du derme. On note une diminution des mitoses qui conduit à la réduction et à l'amincissement des liga-

ments viscéraux et des fascias. Puis les fibroblastes perdent leurs activités sécrétoires et leurs cytoplasmes s'appauvrissent en organites.

Les lames élastiques sont progressivement remplacées par des fibres collagènes non élastiques. Le conjonctif est envahi par du tissu graisseux.

b) L'involution des muscles striés pelviens

La sclérose de certaines artères réduit leur valeur fonctionnelle. Par ailleurs, les fibres musculaires sont séparées par des fibres collagènes plus denses qui réduisent leur contractilité et leur tonicité. Les travaux histoenzymologiques de Engel et Burke ont montré que les fibres musculaires du muscle élévateur de l'anus sont riches en fibres de type I (55 %), c'est-à-dire pauvres en ATPase et en glycrophosphate déshydrogénase, mais riches en enzymes oxydatives. Ces fibres musculaires sont toniques et résistantes à la fatigue. Leur contraction lente est adaptée à une activité soutenue. Après 50 ans, on note la chute progressive de l'activité tonique, et la chute rapide de l'activité phasique des muscles abdomino-pelviens.

14.7 UTÉRUS GRAVIDE

L'utérus gravidé est un utérus contenant le *conceptus*. C'est un organe évolutif qui s'adapte à son contenu. À terme, il est constitué de trois segments étagés, différents morphologiquement et fonctionnellement : le

corps, le segment inférieur et le col (fig. 14.77). Du point de vue fonctionnel, l'utérus gravidé peut être assimilé à un ensemble de muscles arciformes dont les ventres constitueraient le corps, les tendons, le segment infé-

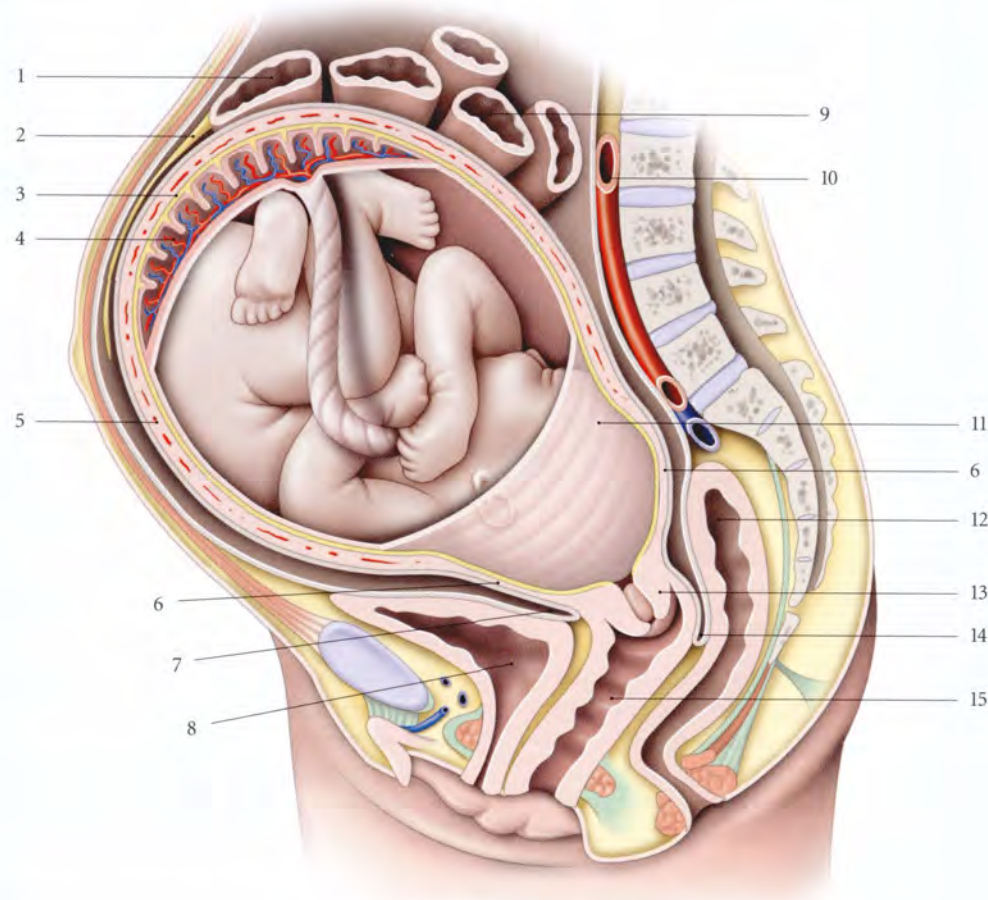


FIG. 14.77. Utérus gravide et son conceptus (coupe sagittale médiane)

- | | | | |
|---------------------|-----------------------------|------------------------|-----------------------------|
| 1. côlon transverse | 5. corps utérin | 9. intestin grêle | 13. col utérin |
| 2. grand omentum | 6. segment inf. | 10. aorte abdominale | 14. cul-de-sac recto-utérin |
| 3. caduque basale | 7. cul-de-sac vésico-utérin | 11. membranes chorales | 15. vagin |
| 4. placenta | 8. vessie | 12. rectum | |

rieur et les insertions, le col. Comme tout tendon, le segment inférieur transmet et module les contractions du corps au col, assurant ainsi sa dilatation harmonieuse.

A | CORPS UTÉRIN

Organe de la gestation, le corps utérin présente des modifications importantes. Sa richesse musculaire fait de lui l'organe-moteur dont la force intervient pour faire progresser le mobile fœtal au cours de l'accouchement.

1 | Les généralités

a) La situation du fundus utérin

- À la fin du 2^e mois, il débordé du bord supérieur du pubis.

- À la fin du 3^e mois, il est à environ 8 cm, soit 3 travers de doigts au-dessus du pubis; il devient nettement palpable.

- À partir de ce stade, le fundus utérin s'éloigne chaque mois du pubis, d'environ 4 cm. Ainsi, à 4,5 mois il répond à l'ombilic et à terme, il est à 32 cm du pubis.

Souvent, en fin de grossesse, la hauteur utérine diminue en raison de l'engagement de la tête fœtale.

b) Les dimensions

- Sa longueur mesure à la fin du 3^e mois, 10 à 13 cm; à la fin du 6^e mois, 17 à 18 cm; et à terme, 31 cm.
- Sa largeur est à la fin du 3^e mois, de 8 à 10 cm; à la fin du 6^e mois, de 18 cm; et à terme, de 23 cm (fig. 14.78, 14.79).

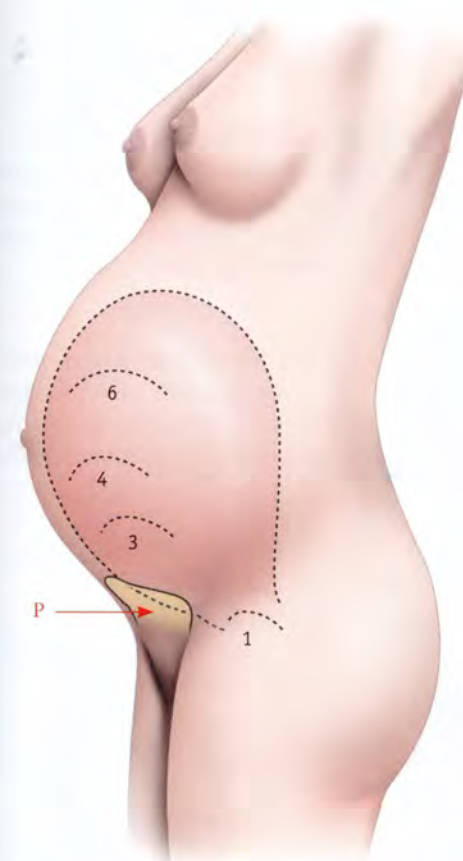


FIG. 14.78. Femme enceinte à terme. Situation successive du fundus utérin à 1, 3, 4 et 6 mois

P = niveau du pubis (sous la vessie)

Dans le 1^{er} trimestre, les développements longitudinal et transversal du corps sont presque identiques; au cours du 2^e trimestre, celui de la largeur l'emporte. Au cours du 3^e trimestre la croissance longitudinale est plus importante.

c) La forme

Au cours du 1^{er} mois, l'utérus peut avoir un développement asymétrique, mais à 2 mois, il est sphérique, semblable à une « orange »; au 3^e mois, à un « pamplemousse ». Après le 5^e mois, il devient cylindrique, puis ovoïde à grosse extrémité supérieure.

- Variations : la forme varie au cours de la grossesse, et dépend de la tension pariétale, donc de l'épaisseur du myomètre.

En effet, conformément à la loi de Laplace ($P = 2t/R$), on constate qu'il existe un rapport entre la tension de la paroi utérine (t), la pression amniotique (P), constante au cours de la grossesse, et le rayon de la cavité utérine (R).

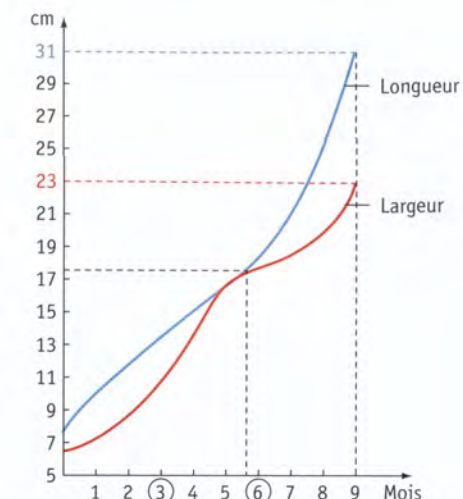


FIG. 14.79. Diagramme du développement longitudinal et transversal de l'utérus gravide

La forme dépend aussi de la présentation et de la parité qui diminue la tonicité de la paroi utérine. Il est asymétrique ou étalé transversalement dans certaines malformations (utérus cordiforme).

d) La direction

- Au début de la grossesse, l'utérus habituellement antéversé peut tomber en rétroversion. Mais quelle que soit sa position, il se redresse spontanément dans le courant du 2^e ou 3^e mois.
- À terme, l'utérus, légèrement incliné à droite, présente un mouvement de torsion vers la droite.

Cette dextrotorsion varie en fonction du degré d'engagement de la présentation et de tonicité de la paroi. Son importance peut entraîner une dysaxie.

e) L'épaisseur de la paroi

- Au début, la paroi utérine s'hypertrophie et son épaisseur, vers le 4^e mois, est de 3 cm. Puis elle s'amincit progressivement en raison de l'arrêt de l'augmentation de la masse musculaire, alors que la cavité utérine s'accroît.
- Au voisinage du terme, son épaisseur est d'environ 5 à 10 mm sur les faces latérales et de 4 mm au niveau du fundus (Couvelaire).

f) La consistance

Elle est élastique et souple. Parfois, sa mollesse rend difficile la délimitation du fundus par le palper.

Au cours du palper, il arrive qu'elle devienne dure sous l'influence d'une contraction, surtout en fin de grossesse.

g) Poids

L'utérus gravide sans le conceptus pèse environ :

- à 13 semaines d'aménorrhée (SA), 200 g ;
- à 24 SA, 700 g ;
- à 34 SA, 950 g ;
- et à terme, 800 à 1 200 g.

Le sang contenu dans l'utérus représente environ 10 % du poids total (Hytten et Leith).

h) La capacité

À terme, elle est de 4 à 5 l.

2 | Les rapports à terme

Dans le 1^{er} trimestre, les rapports restent pelviens, puis ils deviennent abdominaux. L'utérus à terme repose, essentiellement, sur la paroi abdominale antérieure et sur la symphyse pubienne (fig. 14.80).

a) La face antérieure

Elle répond à la paroi abdominale antérieure, parfois au grand omentum et plus rarement aux anses grêles qui s'interposent. Cette paroi s'amincit et la ligne blanche s'élargit particulièrement dans la région ombilicale (fig. 14.81).

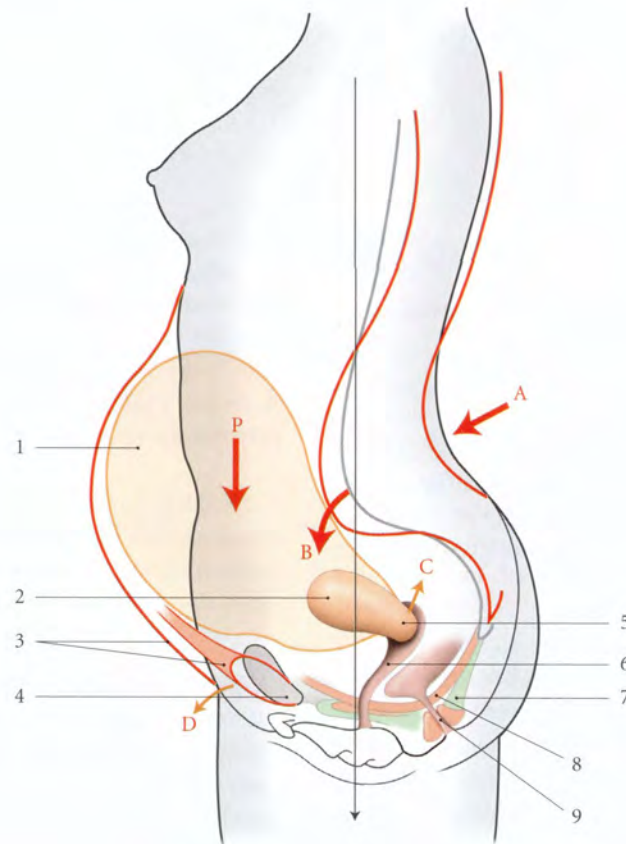


FIG. 14.80. Modifications topographiques au cours de la grossesse (vue latérale)

Trait rouge : grossesse

- A. lordose lombaire
- B. bascule ant. du promontoire
- C. ascension du col utérin
- D. horizontalisation de la symphyse pubienne

P. direction des contraintes de l'utérus gravide

- 1. corps utérin à terme
- 2. corps utérin au cours du 1^{er} trimestre de la grossesse
- 3. paroi abdominale ant.

- 4. symphyse pubienne
- 5. col utérin
- 6. vagin
- 7. corps ano-coccygien
- 8. diaphragme pelvien
- 9. canal anal

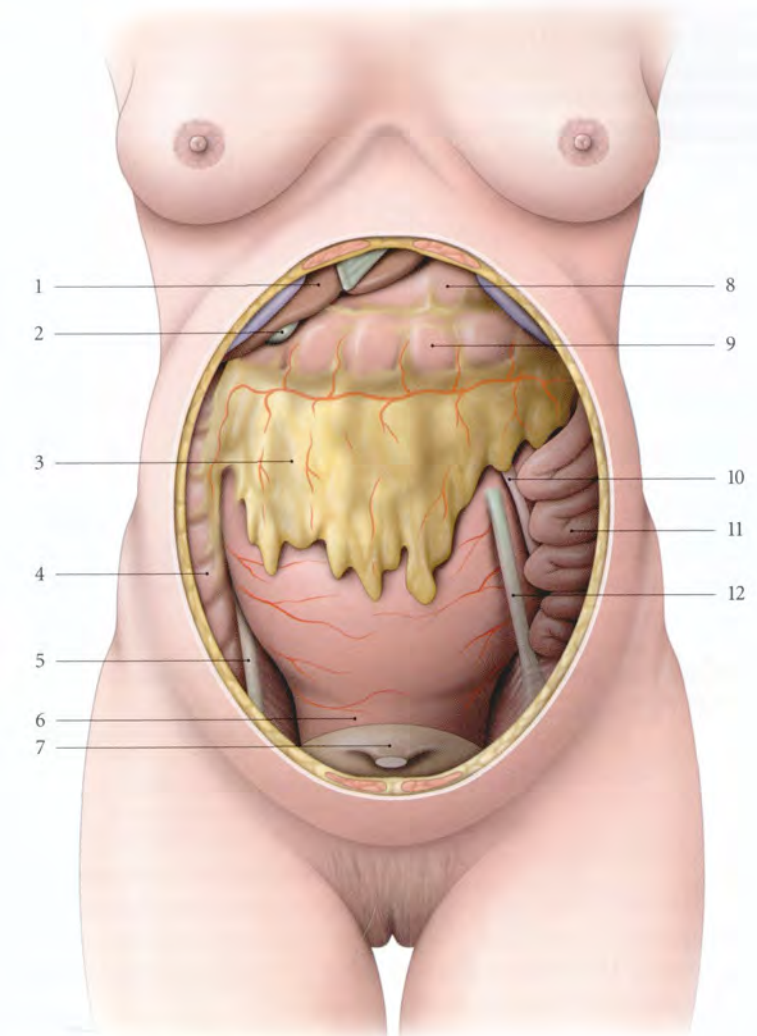


FIG. 14.81. Utérus gravide à terme. Rapports antérieurs et supérieurs

- 1. foie
- 2. vésicule biliaire
- 3. grand omentum
- 4. côlon ascendant

- 5. lig. rond droit
- 6. segment inf.
- 7. vessie
- 8. estomac

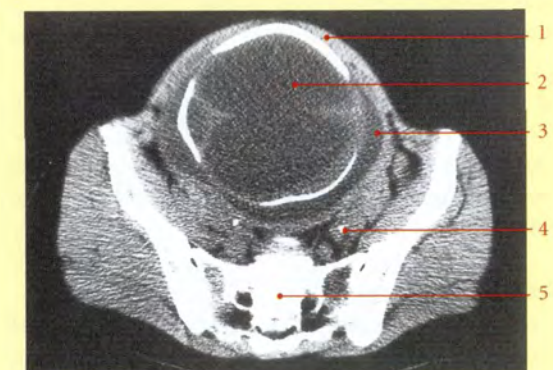
- 9. côlon transverse
- 10. trompe utérine gauche
- 11. intestin grêle
- 12. lig. rond gauche

La minceur de cette zone doit inciter le chirurgien à la prudence lorsqu'il incise la paroi abdominale (fig. 14.82).

FIG. 14.82. Coupe transversale d'un utérus gravide (cliché tomodensitométrie)

- 1. paroi abdominale
- 2. tête fœtale
- 3. cavité amniotique

- 4. uretère
- 5. sacrum



En décubitus dorsal, la compression de l'aorte ou de l'artère iliaque commune droite par l'utérus gravide se traduit par la diminution du pouls fémoral entre les contractions; c'est l'effet dit *Poseiro*. La compression de la veine cave inférieure par l'utérus relâché provoque parfois un syndrome hypotensif grave : le *choc postural* ou syndrome de la veine cave inférieure (fig. 14.83).

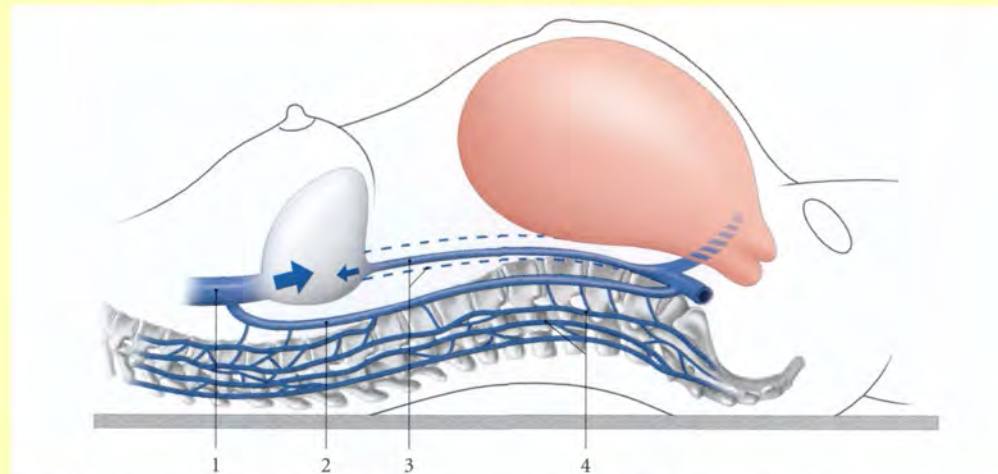


FIG. 14.83. Rapports de l'utérus gravide et de la veine cave inférieure en décubitus dorsal. Voies de suppléance veineuse

1. v. cave sup. 2. v. azygos 3. v. cave inf. comprimée 4. plexus veineux vertébraux

b) La face postérieure

- Dans la région médiane, elle est en rapport avec la colonne rachidienne, flanquée de la veine cave inférieure et de l'aorte abdominale. Le contact de l'utérus avec le rachis se fait jusqu'à la hauteur de la 3^e vertèbre lombaire et répond à la partie inférieure du duodéno-pancréas et à quelques anses intestinales.
- Dans les régions latérales, elle répond aux muscles *grands psoas*, croisés par les uretères.

c) Le fundus utérin

Situé en regard de la vertèbre lombaire L1 ou L2, il soulève le grand omentum et le côlon transverse, puis refoule plus ou moins en arrière l'estomac :

- à droite, il est en rapport avec le bord inférieur du foie et la vésicule biliaire;
- des deux côtés, les trompes utérines, les ligaments ronds et propres de l'ovaire se trouvent reportés plus haut sur les bords latéraux.

d) Les bords latéraux

Ils répondent aux mésomètres et aux viscères.

- Le bord droit est en rapport avec le côlon ascendant, le cæcum et l'appendice vermiforme. Lorsque le

cæcum est libre, il ascensionne avec l'appendice au-dessus de la crête iliaque. Dans 88 % des cas, l'appendice vermiforme est au-dessus de la crête iliaque après 7 mois de grossesse (fig. 14.84).

Cette situation haute et postérieure de l'appendice ajoute une confusion séméiologique possible entre appendicite et pyélonéphrite. La palpation du cæcum-appendice nécessite chez la femme enceinte à terme un décubitus latéral gauche qui permet à l'utérus gravide de basculer et de libérer le cæcum-appendice.

La trompe utérine et l'ovaire droits, placés dans un plan plus postérieur, sont cachés par l'utérus.

- Le bord gauche, plus antérieur, répond aux anses grêles et au côlon sigmoïde qui recouvre la trompe utérine et l'ovaire gauches.

Le ligament rond gauche est visible dans la totalité de son trajet. Il n'est pas rare en fin de gestation que les anses grêles et le côlon sigmoïde tendent à déborder en avant l'utérus.

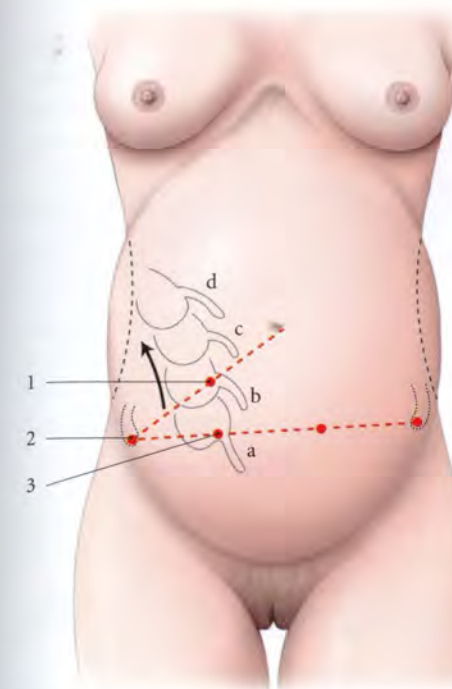


FIG. 14.84. Situations du cæcum et de l'appendice vermiforme au cours de la grossesse

a. situation habituelle 1. cæcum (point de Mac Burney)
b. situation à 4 mois 2. épine iliaque antéro-sup.
c. situation à 6 mois 3. point de Lang
d. situation à terme

- Au total, l'utérus gravide est entouré d'un environnement très sonore, flux sanguin des gros vaisseaux et borborygmes des gaz intestinaux. Ces sons, atténués par le liquide amniotique, sont perçus par le fœtus, de même que les bruits extérieurs intenses.

3 | Les ligaments utérins

a) Les ligaments ronds

Ils s'hypertrophient dès le 4^e mois et multiplient par trois ou quatre leur épaisseur et leur longueur. Ils mesurent environ 11 cm et leur résistance à la traction peut atteindre 40 kg (Langreder).

Dans l'utérus à terme, chaque ligament rond se détache de 3 à 4 cm au-dessous et en avant de l'origine de la trompe. À leur origine, ils restent collés à l'utérus sur une longueur de 4 à 6 cm avant de s'éloigner en direction de l'anneau inguinal profond.

Presque verticaux, les ligaments ronds, surtout le gauche, peuvent être perçus par la palpation à travers la

paroi abdominale, en fin de grossesse, surtout pendant les contractions intenses.

b) Les ligaments utéro-sacraux

Plus saillants, ils ascensionnent et rendent de ce fait plus profond le cul-de-sac recto-utérin.

c) Les ligaments larges

Ils s'étalent au fur et à mesure que l'utérus augmente de volume. La zone d'insertion pariétale des ligaments larges ne dépasse guère les vaisseaux iliaques; elle est plus réduite à gauche.

B | LE SEGMENT INFÉRIEUR

Le segment inférieur est la partie basse, amincie, de l'utérus gravide à terme, située entre le corps et le col utérins. C'est une entité anatomique et physiologique créée par la grossesse; il disparaît avec elle.

Sa minceur, sa faible vascularisation, et son caractère éphémère en font une région de choix pour l'hystérotomie des césariennes, mais aussi pour les ruptures utérines. Par ailleurs, il correspond à la zone d'insertion du placenta praevia (fig. 14.85, 14.86, 14.87).

1 | Les généralités

a) La forme

C'est une calotte sphérique dont la convexité donne insertion au col. La paroi antérieure est plus longue et plus bombée.

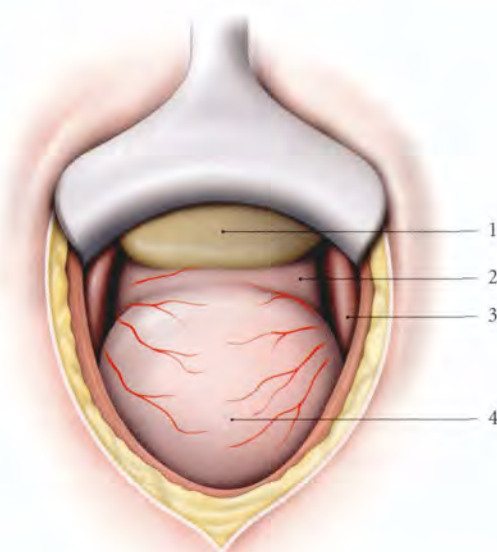


FIG. 14.85. Segment inférieur (vue opératoire)

1. vessie 3. pli du lig. rond
2. segment inf. 4. corps utérin

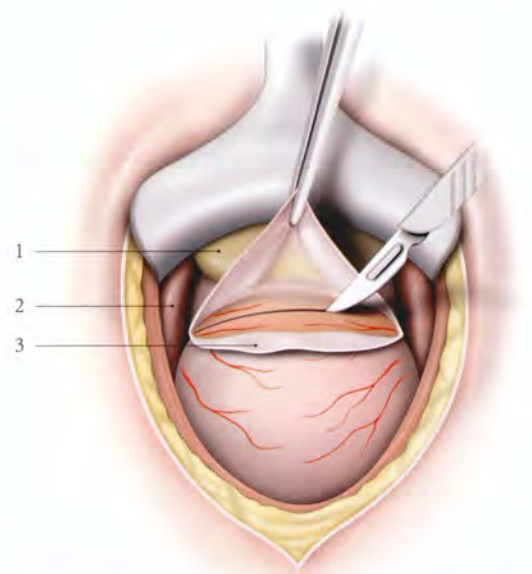


FIG. 14.86. Césarienne segmentaire : incisions du fascia présegmentaire

1. vessie
2. pli du lig. rond
3. péritoine du segment inf.

Parfois, chez la primipare, la présentation distend fortement cette paroi antérieure qui se creuse. C'est la « sacculation antérieure » du segment inférieur qui peut gêner la dilatation du col.

b) Les limites

- La limite inférieure correspond, avant le travail, à l'orifice interne de l'utérus.
- La limite supérieure, moins nette, correspond au changement d'épaisseur de la paroi utérine et siège à environ 2 cm au-dessous de la zone d'adhérence intime du péritoine. Elle est parfois marquée par l'existence d'une grosse veine transversale, la *veine coronaire de l'utérus*.

c) Les dimensions

Il mesure environ 7 à 10 cm de hauteur, 9 à 12 cm de largeur et 3 mm d'épaisseur. Les dimensions varient selon la présentation et le degré d'engagement. Sa minceur permet parfois de sentir le fœtus. Elle est d'autant plus marquée que la présentation est régulière et plus engagée.

La minceur du segment inférieur est la marque de l'eutocie, donc un élément du pronostic de l'accouchement.

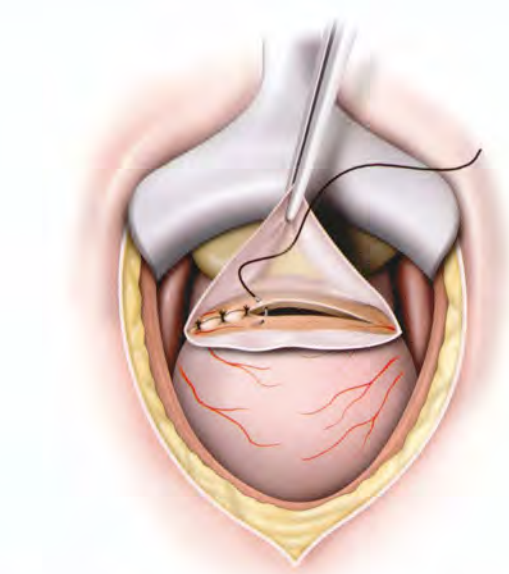


FIG. 14.87. Césarienne segmentaire : suture extramuqueuse du segment inférieur en un plan aux points simples

d) La formation

Le segment inférieur se constitue aux dépens de l'isthme utérin et de la partie supravaginale du col, comme le confirme la présence au niveau du col de cicatrices de césarienne segmentaire. Son début est variable et sa formation progressive. Il acquiert une définition nette vers le 6^e mois chez la primipare ; chez la multipare, son développement est plus tardif.

Sa formation relève essentiellement de deux phénomènes :

- La pression intra-ovulaire (P. Rosa, Assus et Guenat) (fig. 14.88)

Le développement de l'œuf va l'amener à s'insinuer dans le canal isthmique qui subit de ce fait la force dilatatrice (Fd) de la pression intra-ovulaire. À celle-ci s'opposent des contraintes définies par la tension des parois utérines. Cette dernière liée à la dilatation de la cavité corporelle constitue une force d'ascension (Fa).

La résultante (R) de ces forces (Fd, Fa), oblique en haut et en dehors, entraîne la dilatation isthmique et un allongement par amincissement de la région isthmique.

- La contraction utérine (Demelin)

Les contractions entraînent un raccourcissement des fibres musculaires longitudinales, qui, prenant un point d'appui sur la poche amniotique incompressible, vont exercer leur traction sur la zone de moindre

résistance, c'est-à-dire sur l'isthme, étant donné la tonicité de l'orifice interne du col. Il se produit ainsi une ascension des fibres circulaires aboutissant à une diminution des éléments musculaires de l'isthme.

2 | Les rapports

a) La face antérieure

- La vessie est le rapport essentiel. Elle ascensionne généralement en fin de gestation et devient suprapubienne lorsque la présentation est engagée. Suivant son degré de réplétion, elle masque plus ou moins le segment inférieur (fig. 14.89).

Les adhérences vésicales après césarienne favorisent l'ascension plus ou moins haut de la vessie. D'où la prudence à l'incision de la paroi abdominale, lorsque la présentation est fixée au détroit supérieur et lorsqu'il existe un utérus cicatriciel.

- La partie supérieure du segment inférieur est recouverte par le péritoine viscéral peu adhérent et facilement décollable en raison de l'imbibition gravidique du tissu cellulaire sous péritonéal. Elle répond à la vessie dont elle est séparée par le cul-de-sac vésico-utérin ; sa profondeur dépend de la situation abdominale ou pelvienne de la vessie.

- La partie inférieure du segment inférieur, sous-péritonéale, répond au septum vésico-utérin qui la sépare de la base vésicale.

Ce septum constitue un plan de clivage chirurgical exsangue.

b) La face postérieure

Recouverte du péritoine, elle répond, par l'intermédiaire du cul-de-sac recto-utérin devenu plus profond, au rectum.

c) Les faces latérales

Elles sont en rapport avec les paramètres élargis contenant les vaisseaux utérins et l'uretère pelvien.

L'uretère est appliqué sur les faces latérales du segment inférieur immédiatement au-dessus du fornix vaginal. La direction des uretères est déterminée à terme par une ligne allant de la bifurcation iliaque à l'épine du pubis. Par ailleurs, du fait de la dextrotorsion de l'utérus, l'uretère gauche chemine pendant un court trajet sur la face antéro-latérale gauche du segment inférieur.

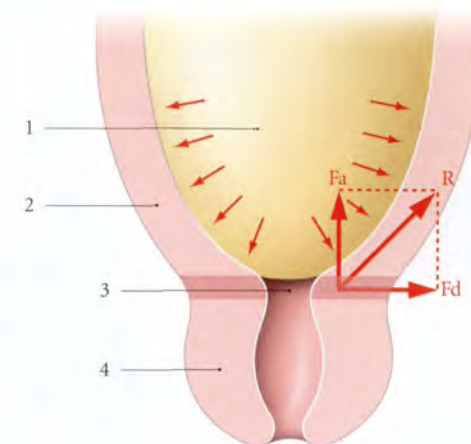


FIG. 14.88. Constitution du segment inférieur (d'après Rosa)

- R. résultante des contraintes
Fa. tension pariétale (force d'ascension)
Fd. pression intra-ovulaire (force dilatatrice)

1. poche amniotique
2. segment inf.
3. orifice interne du col
4. col utérin

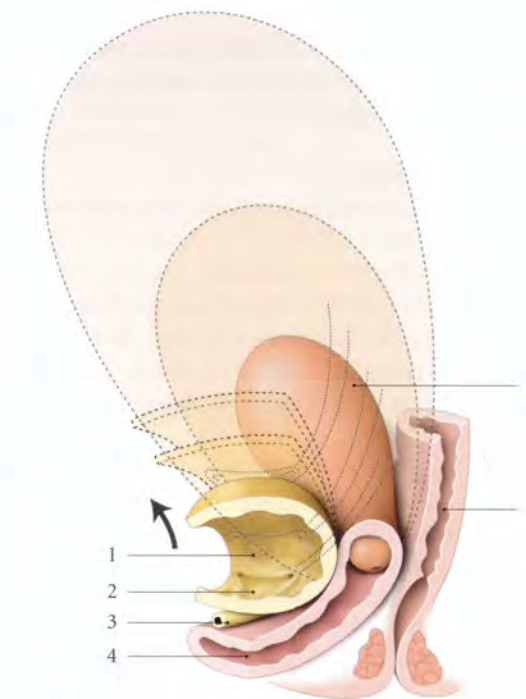


FIG. 14.89. Élongation de l'urètre pendant la grossesse (d'après Nichols)

1. vessie
2. trigone vésical (en ascension)
3. urètre
4. vagin
5. utérus gravide en croissance
6. rectum

C'est à ce niveau qu'il a pu parfois être blessé au cours de césariennes segmentaires transversales. En fait le décollement segmento-vésical et le refoulement de la vessie entraînent en bas l'uretère qui se trouve ainsi éloigné de l'incision segmentaire.

C | COL UTÉRIN

Organe de la parturition, le col utérin se modifie essentiellement pendant le travail.

1 | Situation – Direction

À partir du 3^e mois, le col se porte progressivement en haut et en arrière.

Il est parfois difficilement accessible au toucher vaginal.

2 | Aspect – Dimensions

a) Pendant la grossesse

Ses dimensions, stables, sont semblables à celles du col non gravide. Il est rose violacé avec dans l'endocol un bouchon muqueux dense.

b) Pendant le travail

Sous l'effet des contractions utérines, il va successivement s'effacer, puis se dilater :

- par le phénomène d'effacement, l'orifice interne perd de sa tonicité et le canal cervical s'évasant progressivement s'incorpore à la cavité utérine;
- la dilatation se caractérise par l'ouverture de l'orifice externe comme le diaphragme d'un appareil photographique.

Si la succession des deux phénomènes est de règle chez la primipare, il n'en est pas de même chez la multipare, dont l'effacement et la dilatation du col évoluent souvent de pair.

3 | La consistance

Le col se ramollit au bout de quelques semaines de grossesse. Il devient mou comme la lèvre (Tarnier). Dans les dernières semaines de la grossesse, le col devient très mou sur toute sa hauteur : on dit qu'il « mûrit ».

27. Du point de vue histologique, les modifications essentielles consistent dans l'accroissement considérable de la tunique externe (Berladsky et Argaud, Rouvière).

4 | L'état des orifices

a) L'orifice externe de l'utérus

- Chez la primipare, il reste, en général, fermé jusqu'au début du travail.
- Chez la multipare, au contraire, il est souvent perméable (c'est le col déhiscent de la multipare).

b) L'orifice interne de l'utérus

Il reste fermé jusqu'au début du travail.

D | VASCULARISATION

1 | Les artères

a) L'artère utérine

Elle s'étire, déroule ses spires et augmente sa longueur qui triple ou même quadruple, alors que son calibre augmente très peu et ne double jamais²⁷. Dans la région segmentaire, en fin de grossesse, son diamètre total est 2,20 mm ($\pm 0,10$) et son calibre de 1,45 mm ($\pm 0,20$).

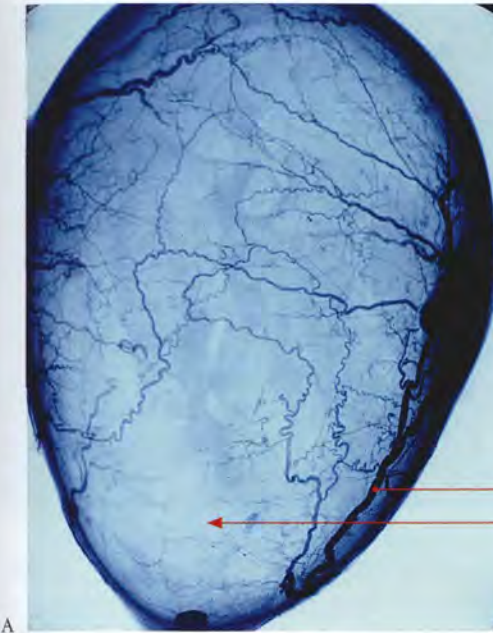
C'est après la délivrance que la rétraction de l'artère utérine entraîne une augmentation de son diamètre. L'expansion de l'utérus tend à s'accrocher à l'artère utérine et ses branches. Plus le segment inférieur s'étire, plus l'artère tend à s'éloigner de l'uretère et du fornix vaginal. Lorsque le segment inférieur est bien formé, l'anse de l'artère utérine se trouve à 2,5 cm environ du fornix vaginal. L'étirement du segment inférieur tend donc à rapprocher l'anse de l'utérine de la pince hémostatique de l'opérateur.

« Une pince placée au ras de l'utérus, là où l'artère va cesser d'être libre pour s'accrocher à l'utérus, se trouve être en amont des branches cervico-vaginales, alors que sur l'utérus non puerpéral, elles seraient placées en aval de l'émergence des cervico-vaginales » (Couvellaire).

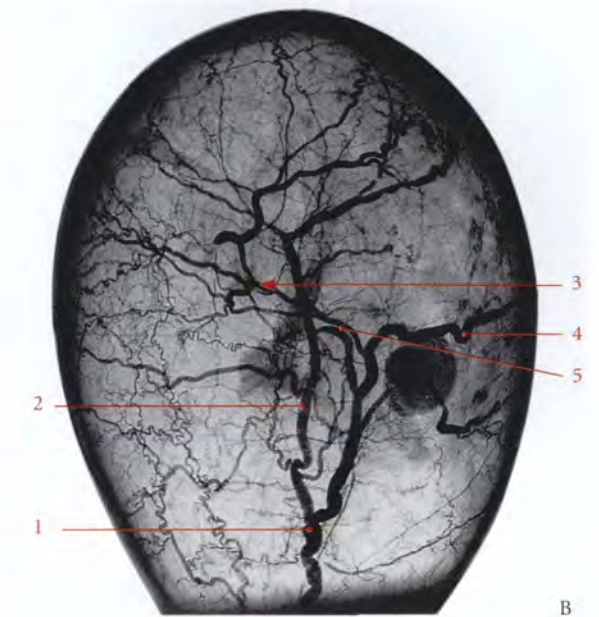
Les branches externes conservent leur disposition hélicoïdale même dans l'utérus à terme. Elles forment de nombreuses anastomoses surtout en regard de l'aire placentaire (fig. 14.90).

b) L'artère ovarique

L'augmentation de calibre de l'artère ovarique va croissant de son origine à la terminaison pour atteindre dans la région infra-annexielle un calibre égal à celui de l'artère utérine pour s'anastomoser à plein canal. Elle double et même triple de diamètre pendant la grossesse.



A



B

FIG. 14.90. Artères de l'utérus gravide distendu (artériographie - P. Kamina)

A. vue de face
B. vue latérale

1. a. utérine
2. branche corporelle

3. aire placentaire
4. tronc tubo-ovarique

5. a. du fundus utérin
6. segment inf.

c) L'artère funiculaire est pour l'utérus gravide d'une importance fonctionnelle négligeable.

d) Le débit utérin

La circulation utérine s'adapte à la croissance de l'utérus.

- En valeur absolue, le débit utérin augmente au cours de la grossesse. Il passe de 50 à 100 ml/min au début, à plus de 500 ou 800 ml/min à terme.
- En valeur relative, le débit myométrial²⁸, au cours de la grossesse, mesure en moyenne par minute :
 - 32 ml/100 g de myomètre dans un utérus gravide de 6 mois;
 - 14 ml/100 g à 7 mois;
 - 13 ml/100 g à 8 mois;
 - et 10 ml/100 g à 9 mois, soit un débit identique à celui d'un utérus non gravide.

Au total, le débit myométrial augmente progressivement jusqu'au 6^e mois, puis diminue jusqu'au terme. Ceci se comprend aisément puisque le débit de l'artère utérine à terme est juste multiplié par 10 alors que la masse myométriale l'est par 30.

2 | Les veines (fig. 14.91, 14.92)

Elles subissent une augmentation de nombre et de volume plus considérable que celle des artères. Il n'y a

pas dans le corps utérin gravide de zone de vascularisation veineuse minima.

Dans la paroi du segment inférieur et dans celle du col, cheminent de nombreuses veines de calibre inférieur à celles du corps.

3 | Les lymphatiques

Ils s'hypertrophient également.

E | INNERVATION

Les nerfs de l'utérus gravide sont identiques à ceux de l'utérus non gravide.

Par contre, la répartition des neurotransmetteurs est variable.

Au 2^e trimestre de la grossesse, on constate dans l'utérus gravide une chute quantitative des neurorécepteurs adrénergiques; le taux correspondant à 2 % du myomètre non gravide (Thorbert).

En fin de grossesse les neurotransmetteurs deviennent presque inexistantes au niveau du corps utérin. Par contre, la richesse de la jonction tubo-utérine peut expliquer le rôle des cornes utérines comme inducteur des contractions utérines.

28. Il a été étudié à l'aide du Xénon 133 (G. Pontonnier).

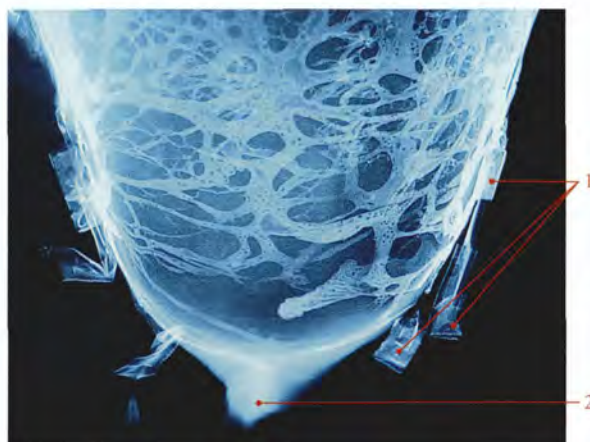


FIG. 14.91. Les veines du segment inférieur d'un utérus gravide distendu. Radiographie d'un moulage vasculaire (résine synthétique et minium – P. Kamina)

1. vv. utérines clampées
2. col utérin

Par ailleurs, pendant la gestation, on constate l'absence de nexus²⁹ entre les myofibres utérines, mais leur présence uniquement avant le travail et dans le post-partum immédiat. La chute du taux plasmatique de progestérone semble induire leur formation (Garfield).

Le rôle du système nerveux ne semble pas déterminant dans l'accouchement comme le montre la parturiente paraplégique.

F | STRUCTURE

1 | La séreuse péritonéale ou périmétrium

Elle devient plus épaisse et souple, en regard du segment inférieur, et reste mince et bleutée ailleurs. Sous le péritoine présegmentaire existe un tissu aréolaire lâche.

Il constitue un excellent plan de clivage chirurgical exsangue intervésico-segmentaire. Il s'œdématisé lorsque le travail se prolonge anormalement.

2 | La tunique adventice ou fascia segmentaire

C'est une lame fibreuse solide, d'aspect nacré, bien apparente sous le péritoine segmentaire. Solidaire du myomètre, sa dissociation de l'utérus est hémorragique.

29. Syn. : macula communicante (macula communicans).

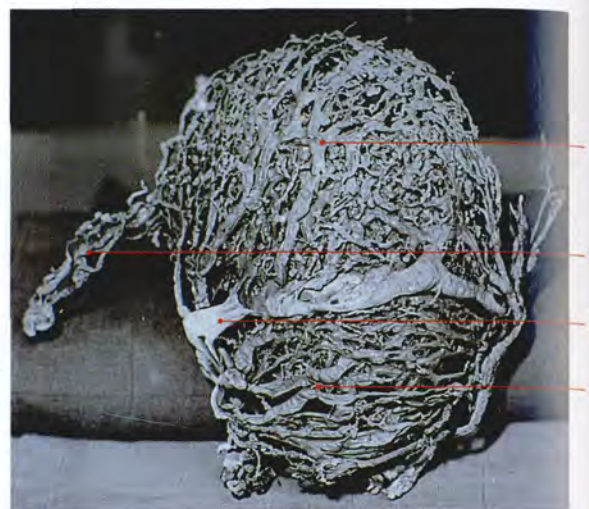


FIG. 14.92. Les veines corporeales et segmentaires d'un utérus puerpéral rétracté. Moulage aux résines synthétiques (P. Kamina)

1. vv. du corps utérin
2. vv. infratubaires et infra-ovariques
3. v. coronaire de l'utérus (inconstante)
4. v. du segment inf. (noter la direction générale transversale des veines)

La solidité de la cicatrice d'une césarienne est liée principalement à la suture simultanée de ce fascia et de la musculuse en un plan. En effet, le fascia soulage la musculuse des tiraillements dus aux contractions utérines du post-partum.

3 | Le myomètre

Le myomètre présente deux éléments constitutifs : le tissu conjonctif et le tissu musculaire.

a) Le tissu conjonctif (fig. 14.93, 14.94)

- Au niveau du col utérin, le tissu conjonctif est particulièrement abondant comme dans un col non gravide. Il représente 92 % des constituants (Schwalm).
- Au niveau du corps utérin, le tissu conjonctif représente 40 à 50 % des constituants. L'accroissement global important du conjonctif pendant la grossesse relève de l'augmentation de la synthèse du collagène. Les études d'ultracentrifugation ont montré un pourcentage élevé (92 %) de molécules collagènes de type I, c'est-à-dire néoformées (Cretius). Les fibres élastiques sont 6 à 7 fois moins nombreuses et elles se disposent principalement autour des vaisseaux.

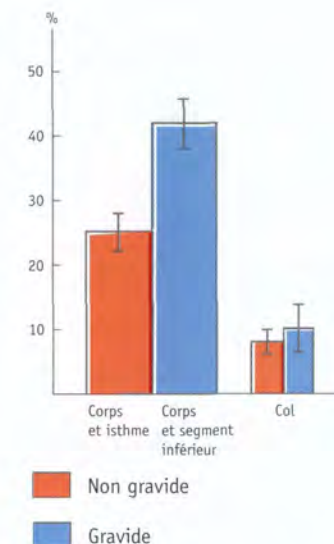


FIG. 14.93. Répartition relative de la densité des myofibres dans l'utérus gravide et l'utérus non gravide (d'après Schwalm et Dubrausky)

- Au niveau du segment inférieur, le tissu conjonctif moins dense dissocie davantage les faisceaux musculaires; d'où cette apparente « démusculature » du segment inférieur (Sulovic).

La supériorité musculaire du corps utérin sur le segment inférieur et le col explique la dominance fonctionnelle du corps au cours du travail.

b) Le tissu musculaire

■ Les modifications histologiques

Les myofibres se multiplient pendant les quatre premiers mois, soit par hyperplasie, soit par métaplasie des fibroblastes ou des histiocytes. Elles s'hypertrophient tout au long de la gestation. Leur longueur passe de 40 ou 60 µ à 250 ou 500 µ en fin de gestation, et leur largeur de 3 ou 5 µ à 5 ou 10 µ.

- Chaque faisceau musculaire constitue une unité anatomique fonctionnelle, formée de 20 à 100 myofibres lisses. Rubanés, aplatis ou cordiformes, ils sont séparés par le tissu conjonctif et s'organisent en couches. Ils sont unis les uns aux autres par de multiples anastomoses terminales ou latérales, qui expliqueraient la théorie des spirales imaginée par Goertler.
- Le corps utérin, essentiellement de structure plexiforme, présente quatre couches musculaires dotées chacune de particularités, plus apparentes sur l'utérus gravide (fig. 14.95) :

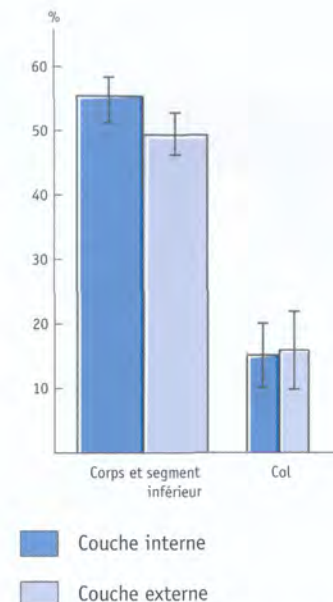


FIG. 14.94. Répartition relative de la densité des myofibres dans l'utérus gravide (d'après Schwalm et Dubrausky)

- la couche sous-séreuse est mince, formée de faisceaux longitudinaux sur la ligne médiane³⁰ et obliques latéralement; ils convergent vers les trompes utérines et les ligaments utérins;
- la couche supravasculaire mince contient des faisceaux circulaires;
- la couche vasculaire parcourue par un riche plexus veineux est d'aspect plus plexiforme. Ses faisceaux adhèrent aux vaisseaux et, lors de la contraction de l'utérus, la lumière des vaisseaux s'efface;

Ce dispositif réduit donc l'hémorragie de la délivrance normale. Ces anneaux musculaires constituent les ligatures vivantes de Pinard. En contrepartie, lorsque les contractions sont trop intenses elles entraînent une diminution du débit myométrial qui peut être préjudiciable au fœtus.

- la couche sous-muqueuse comprend des faisceaux circulaires.
- Au niveau du segment inférieur, les couches sous-séreuse et vasculaire sont pratiquement inexistantes.
- La portion supravaginale du col suit l'évolution du segment inférieur.

30. Ancien. : faisceaux de Calza.

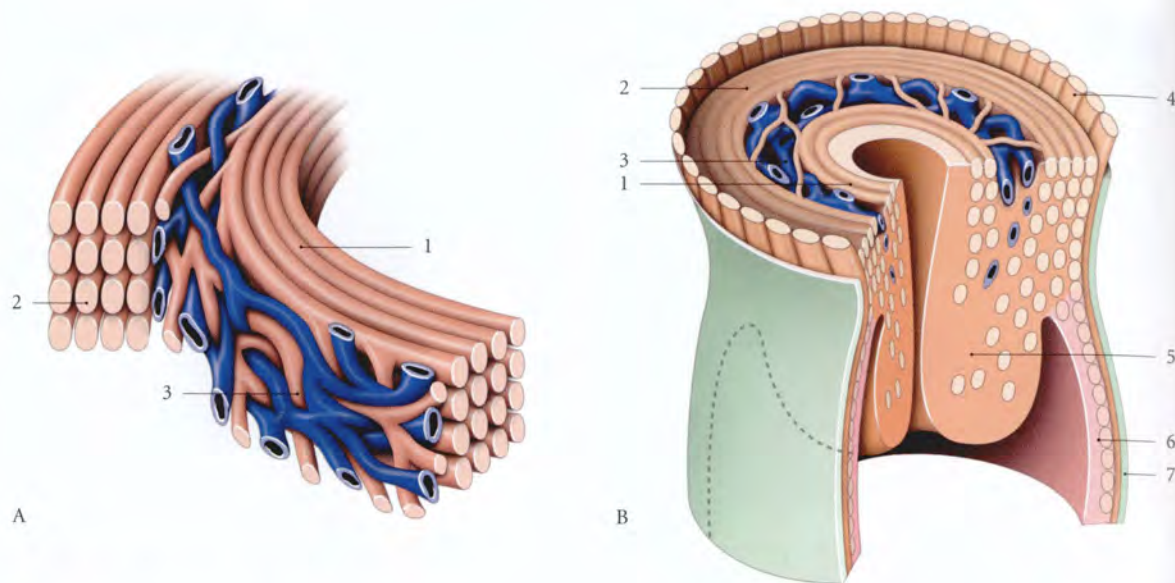


FIG. 14.95. Structure schématique du myomètre

A. structure schématique du corps
B. col utérin

1. couche sous-muqueuse
2. couche supravasculaire

3. couche vasculaire intermédiaire et faisceaux d'association
4. couche sous-séreuse
5. col utérin
6. vagin
7. fascia vaginal

- La portion vaginale du col présente des faisceaux musculaires peu nombreux situés surtout dans la partie supérieure de sa couche superficielle. Ils sont semblables à ceux d'un utérus non gravide.

4 | La tunique muqueuse

a) La muqueuse corporelle

Au moment de la nidation, l'endomètre est épais. Il continue à s'hypertrophier et prend le nom de *caduque* ou *décidua*.

Les glandes s'allongent, se pelotonnent et se dilatent. Les vaisseaux sont considérablement congestionnés. Dans le stroma conjonctif œdématisé de la zone compacte apparaissent de grosses cellules déciduales. La caduque comprend trois parties :

- la *caduque pariétale*, formée de toute la partie de la muqueuse dans laquelle le conceptus n'est pas logé;
- la *caduque capsulaire*, qui correspond à la muqueuse recouvrant le conceptus saillant dans la cavité

utérine. Dès le 4^e mois, elle s'amincit et vient au contact de la caduque pariétale pour s'accoler;

- la *caduque basale* située entre le conceptus et le myomètre, constituera le placenta maternel.

b) La muqueuse segmentaire

Elle est moins épaisse et moins différenciée que celle du corps utérin.

L'implantation segmentaire de l'œuf entraîne une placentation déficiente.

c) La muqueuse cervicale

Elle ne subit pas de transformation déciduale, mais présente une hypervascularisation qui peut provoquer une hémorragie des lésions préexistantes.

Ses glandes subissent une prolifération importante et sécrètent abondamment un mucus qui forme un conglomérat gélatineux extrêmement adhérent : le *bouchon muqueux*.

Sa chute, au terme de la grossesse, annonce la proximité du travail.

14.8 UTÉRUS PUERPÉRAL

L'utérus puerpéral représente l'utérus en voie d'involution depuis la délivrance jusqu'au retour de la première menstruation après l'accouchement (fig. 14.96).

A | DURÉE DE L'INVOLUTION UTÉRINE

Elle commence immédiatement après l'accouchement et elle est favorisée par une bonne vacuité utérine.

Elle est rapide au cours des trois premiers jours, puis lente. L'involution la plus précoce est celle du segment inférieur, suivie de celle du col et enfin du corps utérin.

Selon une étude échographique, cette involution n'est pas plus rapide chez les femmes qui allaitent (Rodeck et Newton). Cette constatation rejoint l'opinion de Depaul et infirme celle de Pinard, généralement retenue.

B | ANATOMIE MACROSCOPIQUE

1 | Les considérations générales

a) La consistance

Immédiatement après la délivrance, le *corps utérin* devient dur et globuleux. Il forme le « globule de sûreté », car il signe la parfaite vacuité de l'utérus.

Le col et la partie basse du *segment inférieur* sont souples et flaccides.

b) Le poids

Il pèse environ 1 500 g.

c) Les dimensions

- Le *diamètre longitudinal* mesure le 1^{er} jour 20 à 24 cm, et le 6^e jour, 11 à 13 cm.

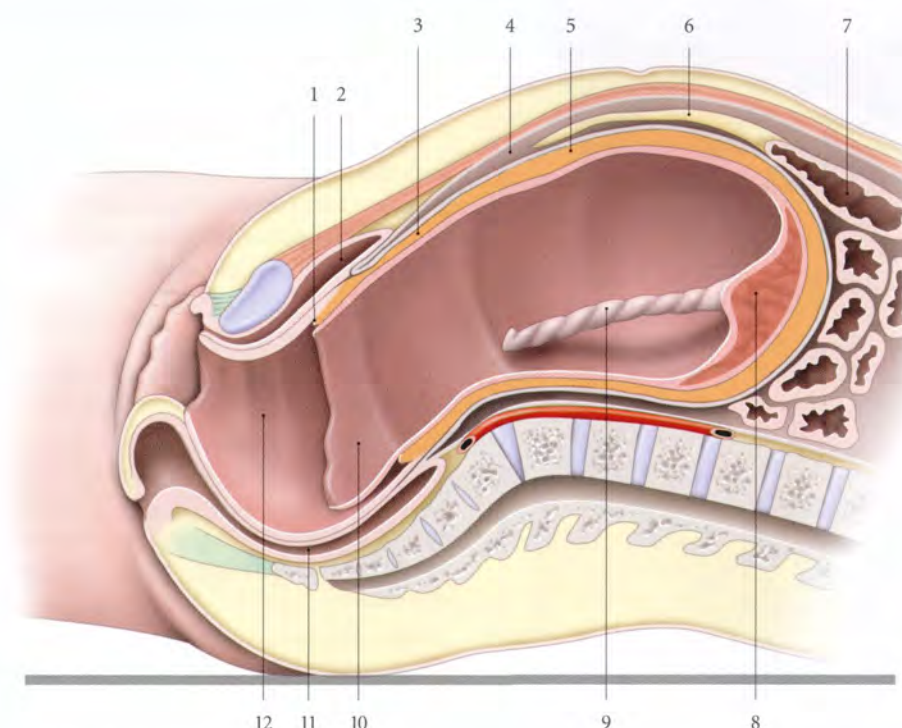


FIG. 14.96. Utérus et vagin en fin d'expulsion (sans le fœtus)

1. bourrelet cervical
2. vessie
3. segment inf.
4. cavité péritonéale

5. corps utérin
6. grand omentum
7. côlon transverse
8. placenta

9. cordon ombilical
10. membranes choriales
11. rectum
12. vagin

- L'épaisseur de la paroi :
 - celle du corps mesure environ 3 à 4 cm ;
 - celle du segment inférieur, 2 cm ;
 - et celle du col 1 à 2 cm.

2 | La topographie du fundus utérin

Immédiatement après l'accouchement, le fundus utérin se projette au niveau de l'ombilic, ou immédiatement en dessous (fig. 14.97).

Dans les heures qui suivent, à la suite d'un léger relâchement utérin, le fundus utérin ascensionne et dépasse de 3 cm environ l'ombilic.

- Le 2^e jour, il est franchement sous-ombilical.
- Le 6^e jour, il est à mi-distance entre l'ombilic et le pubis.
- Le 10^e jour, il dépasse la symphyse pubienne de deux travers de doigts.
- Le 12^e jour, il redevient pelvien.

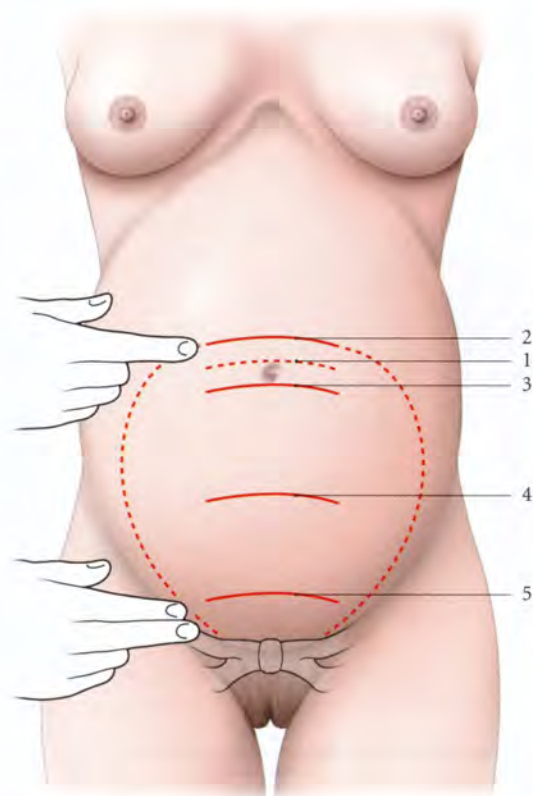


FIG. 14.97. Situation du fundus de l'utérus puerpéral

- | | |
|--|---|
| 1. immédiatement après l'accouchement | 4. le 6 ^e jour après l'accouchement |
| 2. quelques heures après l'accouchement | 5. le 10 ^e jour après l'accouchement |
| 3. le 2 ^e jour après l'accouchement | |

3 | La morphologie externe

a) Le corps utérin

Globuleux dans les premiers jours, il devient ovoïde dès le 6^e jour. Il retrouve sa forme antérieure à la 6^e semaine.

b) Le segment inférieur

Il diminue de moitié après l'accouchement et disparaît dès le 3^e jour.

c) Le col

Il est béant, et constitué par un repli annulaire flasque présentant deux encoches latérales, témoins de la déchirure physiologique du premier accouchement. Sa régression est rapide.

- Vers le 12^e jour, l'orifice interne est fermé.
- Vers le 20^e jour, l'orifice externe se ferme, et le col retrouve son aspect initial.

4 | La cavité utérine

La cavité corporeale est virtuelle du fait de l'accolement des parois provoqué par la rétraction utérine.

C'est un obstacle à la pénétration de la main, dans les révisions utérines tardives.

Immédiatement après la délivrance, la main intracorporeale découvre une surface utérine valonnée, qui, dans la zone d'insertion placentaire, est irrégulière, hérissée d'éléments pseudopolypeux.

5 | Les rapports

Le péritoine utérin forme dans les heures qui suivent l'accouchement des plicatures³¹ qui disparaissent très rapidement.

Les rapports viscéraux sont, immédiatement après l'accouchement, les mêmes que ceux d'un utérus gravide de 21 semaines environ. Soulignons que l'utérus antéfléchi repose contre la paroi abdominale infra-ombilicale.

Les rapports du fond avec la région ombilicale expliquent la facilité d'abord de la trompe utérine par voie ombilicale.

31. Ancien, : replis de Duncan.

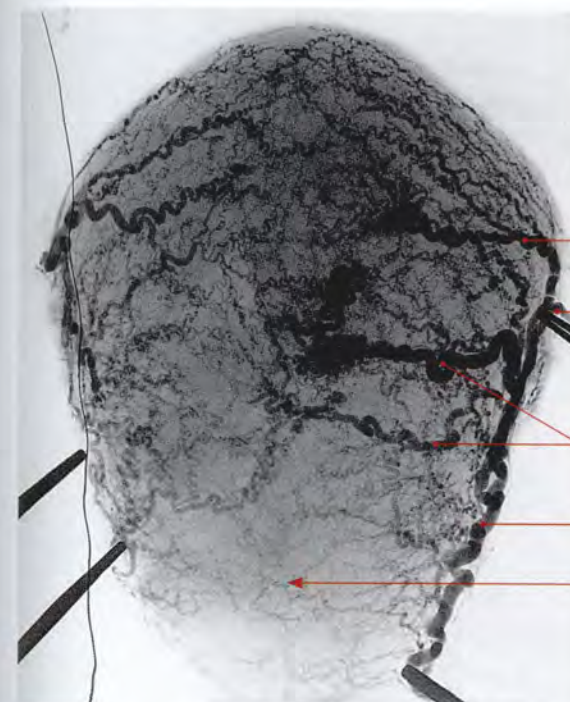


FIG. 14.98. Artères de l'utérus puerpéral rétracté (artériographie sélective P. Kamina)

1. du fundus utérin
2. tronc tubo-ovarique
3. branches corporeales
4. a. utérine
5. segment inf.

6 | La vascularisation

Le calibre des vaisseaux artériels et veineux en particulier est considérablement augmenté (fig. 14.98, 14.99).

a) **Les vaisseaux utérins** sont noyés dans des paramètres plus souples en raison de l'imbibition gravidique. Ils reprennent progressivement leur situation topographique habituelle. Les artères utérines sont plus sinueuses, avec un épaissement de leur paroi.

b) **Les vaisseaux ovariens** particulièrement dilatés sont extrapelviens.

C | ANATOMIE MICROSCOPIQUE

1 | La tunique séreuse

Le conjonctif sous-péritonéal, particulièrement cédé-matié après l'accouchement, est facilement décollable.

2 | Le myomètre

Les tissus interstitiel et musculaire néoformés pendant la grossesse se résorbent, les fibres musculaires hypertrophiées s'atrophient.

Les plans musculaires se replient en accordéon, et, en s'imbricant les uns dans les autres, entraînent la plicature et la strangulation des vaisseaux ; ce sont les *ligatures vivantes de Pinard*.

La cicatrisation de la plaie de césarienne se fait d'abord par une invasion fibroblastique suivie d'un envahissement de fibres musculaires. Cette réhabilitation est d'autant meilleure que l'affrontement des plans anatomiques est correcte et qu'il n'y a pas de nécrose ischémique, d'infection ou de réactions inflammatoires (Poidevin).

3 | L'endomètre

La reconstitution de l'endomètre s'effectue en trois étapes principales.

a) La phase de régression

Du 1^{er} au 5^e jour, on note sur une muqueuse utérine abrasée dont les culs-de-sacs glandulaires sont intacts, des cellules déciduales en voie de cytolysse, de nombreux leucocytes et dans la zone placentaire, de nombreux vaisseaux trombosés, en voie de dégénérescence hyaline.

b) La phase de régénération cicatricielle

Du 5^e au 25^e jour, il se produit une extension en surface de l'épithélium, à partir des culs-de-sacs glandulaires. Dès le 16^e jour, l'épithélium, riche en mitoses et en glandes ramifiées recouvre presque toute la surface utérine ; le chorion est riche en histiocytes et le stroma est bien vascularisé.

C'est à cette période que se produit le tarissement des lochies.

c) La phase de régénération par prolifération

Après le 25^e jour, l'endomètre cicatrisé prolifère. Si la femme n'allait pas, l'épithélium présente vers le 45^e jour un aspect prolifératif identique à celui d'un cycle normal.

En cas de lactation, l'endomètre se maintient en état de repos.

4 | La muqueuse cervicale

Elle retrouve son état antérieur, non gravidique, dès le 15^e jour après l'accouchement.

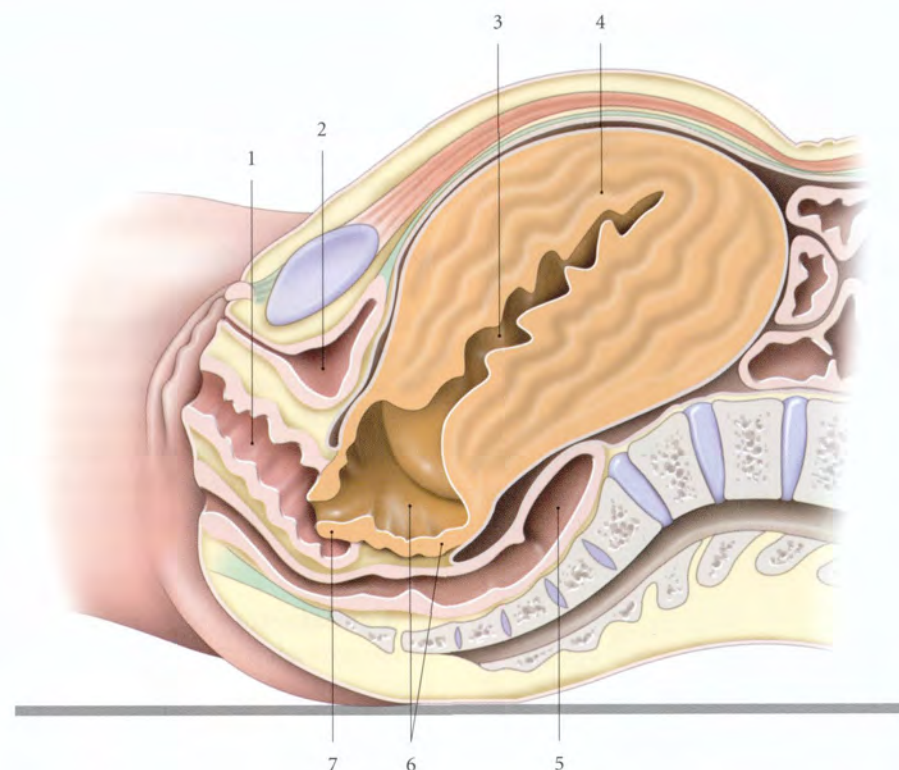


FIG. 14.99. Utérus puerpéral après la délivrance (coupe sagittale médiane)

- | | | | |
|-----------|---------------------------|------------------------------|---------------|
| 1. vagin | 3. cavité du corps utérin | 5. rectum | 7. col utérin |
| 2. vessie | 4. corps utérin | 6. segment inf. et sa cavité | |

SECTION IV

PÉRINÉE ORGANES GÉNITAUX EXTERNES

15 Périnée en général (muscles et fascias)

Le périnée est l'ensemble des parties molles situées au-dessous du diaphragme pelvien. Du point de vue morphologique et fonctionnel, il est indissociable des organes génitaux externes et du canal anal.

15.1 ORGANOGÉNÈSE

Les muscles striés du périnée dérivent des myotomes des somites caudaux. Les cellules myogènes migrent vers le cloaque pour former une masse musculaire, le *muscle péricloacal*, qui donne le diaphragme pelvien primitif et le muscle périnéal primitif (fig. 15.1).

- Le *diaphragme pelvien primitif* se différencie en muscles élévateur de l'anus et coccygien; le muscle pubo-rectal apparaissant chez l'embryon de 20 à 30 mm.
- Le *muscle périnéal primitif* se divise en muscle uro-génital primitif et sphincter anal primitif au cours du 3^e mois lors de la division du cloaque par le septum uro-génital.

- Le muscle uro-génital primitif se différencie en muscles bulbo-spongieux, ischio-spongieux, sphincter de l'urètre et transverses du périnée.
- Le muscle sphincter anal primitif devient le muscle sphincter externe de l'anus.

Les *corps érectiles* sont formés d'ébauches mésenchymateuses denses pénétrées par des bourgeons vasculaires; les corps caverneux se développant à partir du mésenchyme du tubercule génital.

Les *muscles caverneux* sont issus de cellules mésenchymateuses.

15.2 TOPOGRAPHIE GÉNÉRALE

A | CONFIGURATION

1 | En station verticale

Le périnée correspond à un espace étroit caché entre les cuisses. Il se prolonge en avant par la région pubienne, et en arrière, par le sillon interfessier.

2 | En position dorso-périnéale¹

(fig. 15.2, 15.3)

Le périnée apparaît losangique, avec un grand axe antéro-postérieur. Ses limites osseuses sont :

a) *En avant*, la symphyse pubienne.

b) *Latéralement*, les branches ischio-pubiennes et les tubérosités ischiatiques.

c) *En arrière*, l'apex du coccyx, situé sous la *fossette coccygienne*. La peau de cette fossette est unie à l'apex du coccyx par le *réтинaculum caudal*.

B | CONSTITUTION

Le périnée est divisé par la ligne bitubérositaire ischiatique en deux régions : le *périnée uro-génital* en avant, et le *périnée anal*, en arrière. Chacune de ces régions est située dans un plan différent dont l'orientation forme un angle dièdre ouvert en haut.

Entre les périnées uro-génital et anal se trouve, sur la ligne médiane et sous la peau, le *corps périnéal*.

1. Ou position gynécologique chez la femme, ou position de lithotomie, chez l'homme.

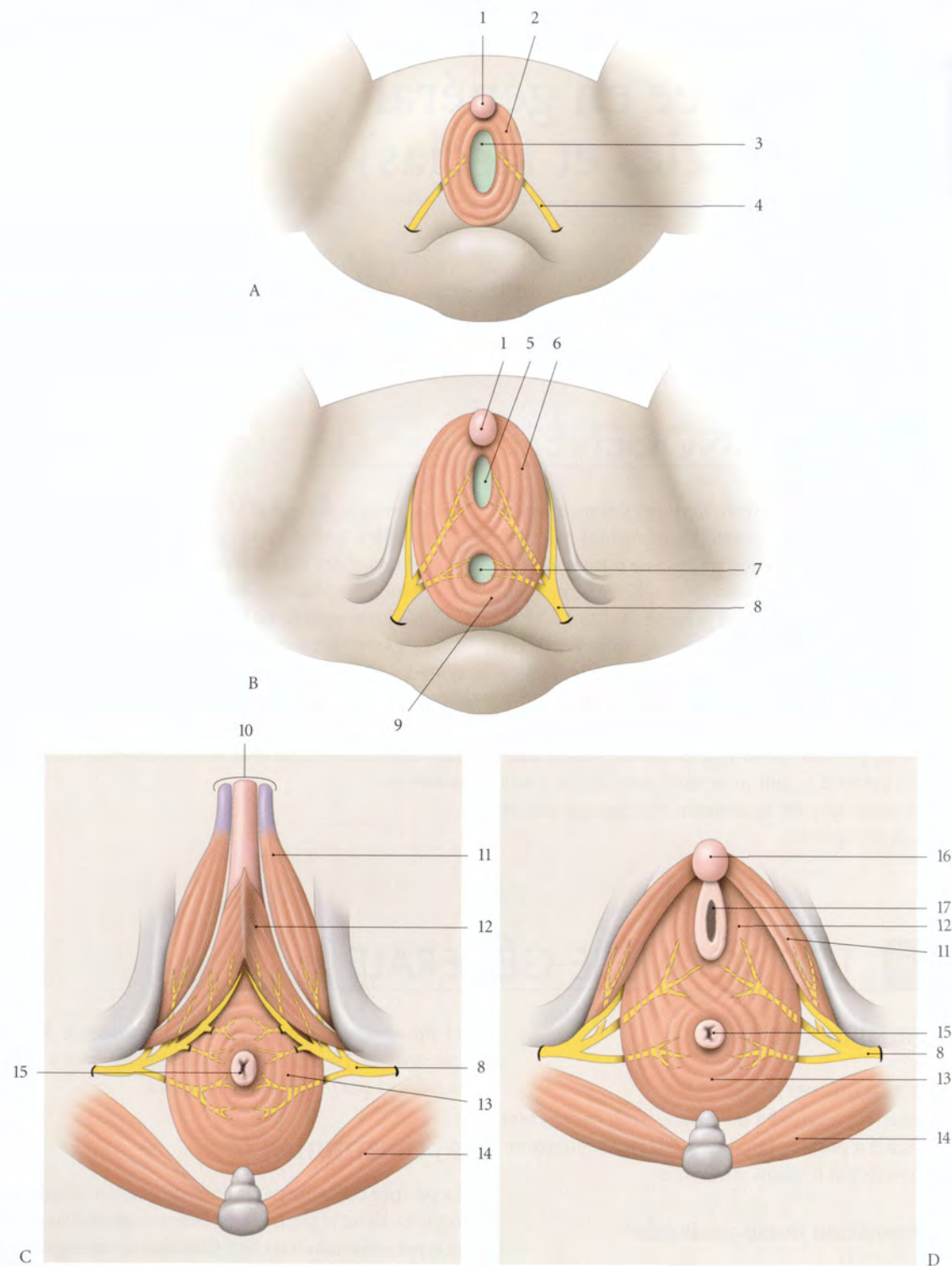


FIG. 15.1. Développement des muscles périnéaux (vue caudale) (d'après Popowsky)

- | | | | |
|---------------------------------|----------------------------|-------------------------------|----------------------|
| A. stade indifférencié : 2 mois | 2. m. périocloacal | 8. n. pudendal | 14. m. grand fessier |
| B. stade indifférencié : 3 mois | 3. membrane cloacale | 9. sphincter anal primitif | 15. anus |
| C. fœtus masculin : 4 mois | 4. n. pudendal primitif | 10. corps du pénis | 16. clitoris |
| D. fœtus féminin : 4 mois | 5. membrane uro-génitale | 11. m. ischio-caverneux | 17. vagin |
| 1. tubercule génital | 6. m. uro-génital primitif | 12. m. bulbo-spongieux | |
| | 7. membrane anale | 13. sphincter externe de l'an | |

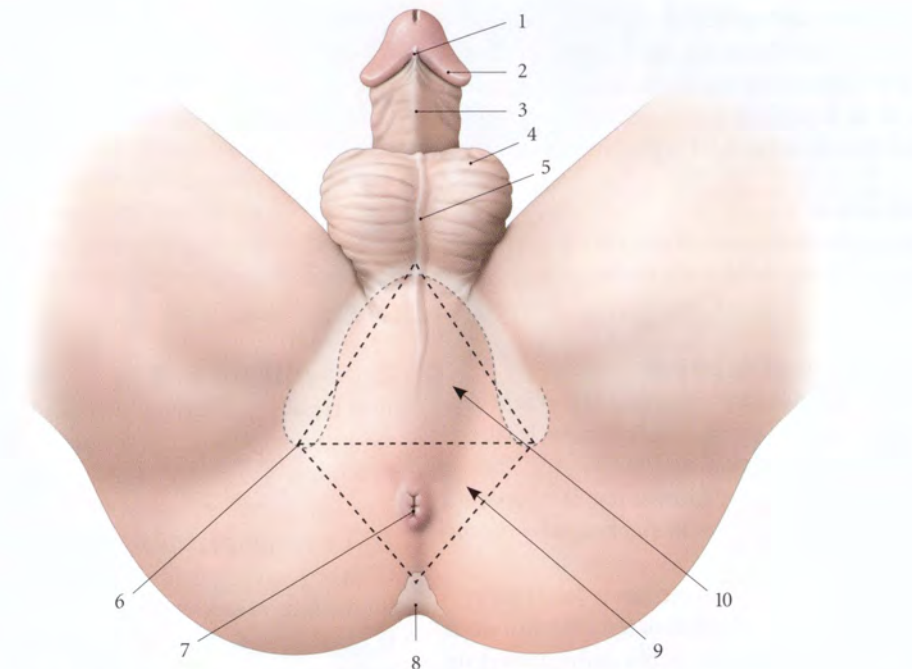


FIG. 15.2. Périnée masculin (vue en position dorso-périnéale)

- | | | | |
|---------------------------|---------------------------|-----------------|-------------------------|
| 1. frein du prépuce | 4. scrotum | 7. anus | 10. périnée uro-génital |
| 2. couronne du gland | 5. raphé du scrotum | 8. coccyx | |
| 3. face urétrale du pénis | 6. tubérosité ischiatique | 9. périnée anal | |

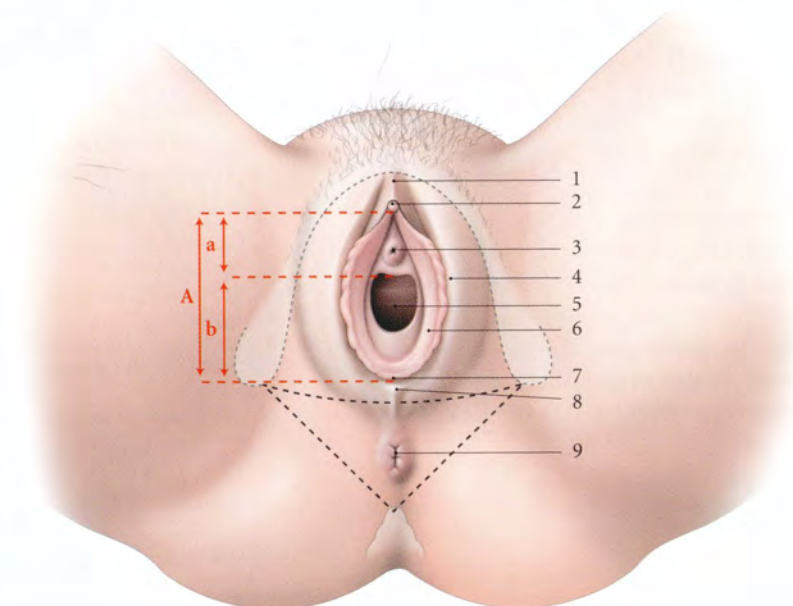


FIG. 15.3. Périnée féminin (position gynécologique)

- | | | |
|--------------------|-------------------------------|--|
| A. vestibule | 1. prépuce du clitoris | 6. petite lèvre |
| a. partie urétrale | 2. gland du clitoris | 7. frein des lèvres et fosse du vestibule du vagin |
| b. partie hyménale | 3. ostium externe de l'urètre | 8. commissure post. des lèvres |
| | 4. grande lèvre | 9. anus |
| | 5. orifice vaginal et hymen | |

1 | Le périnée uro-génital (fig. 15.4, 15.5)

Il est traversé, chez l'homme, par l'urètre, et chez la femme, par l'urètre et le vagin. Il comprend successivement, de la superficie vers la profondeur, le plan cutané, les espaces superficiel et profond du périnée.

a) Le plan cutané

Il correspond aux structures cutanées des organes génitaux externes. Il est doublé du fascia superficiel du périnée.

b) L'espace superficiel du périnée

Il constitue la loge des corps érectiles². Il contient chez l'homme, la racine du pénis, chez la femme, le clitoris et les glandes vestibulaires majeures.

- Sa limite supérieure est formée par la *membrane périnéale* ou *fascia inférieur du diaphragme uro-génital*.
- Sa limite inférieure est formée par le *fascia superficiel du périnée*. Cette membrane ténue se fixe sur le bord inférieur des branches ischio-pubiennes et sur le centre tendineux du périnée. Il se continue en arrière avec la membrane périnéale, et en avant, avec le fascia superficiel de l'abdomen, et chez l'homme, avec le fascia spermatique externe.

c) L'espace profond du périnée

Il contient le *diaphragme uro-génital* et, chez l'homme, les glandes bulbo-urétrales. Il est limité par les fascias supérieur et inférieur du diaphragme uro-génital.

- Le *diaphragme uro-génital* est constitué du muscle sphincter de l'urètre et des muscles transverses profonds.
- Le *fascia supérieur du diaphragme uro-génital*³ est ténu et se continue, chez l'homme, avec le fascia prostatique, et chez la femme, avec le fascia ombilico-prévésical.
- Le *fascia inférieur du diaphragme uro-génital*, ou *membrane périnéale*⁴, épaisse et résistante, constitue la lame fixatrice des corps érectiles. Il se fixe latéra-

lement sur la face interne des branches ischio-pubiennes et adhère au centre tendineux du périnée. Il fusionne en avant avec le fascia supérieur du diaphragme uro-génital, en formant un épaississement, le *ligament transverse du périnée*.

- Le *hiatus infrapubien* est limité par le ligament transverse du périnée et le ligament arqué du pubis. Il est traversé par les nerfs dorsaux du pénis ou du clitoris, et la veine dorsale profonde du pénis ou du clitoris.

2 | Le périnée anal

Il est traversé par le canal anal. Sous son plan cutané se trouvent deux espaces, les fosses ischio-rectales (voir plus loin).

3 | Le corps périnéal⁵ (ou centre périnéal)

C'est une formation fibro-musculaire pyramidale aux limites imprécises, située sous la peau du périnée, entre le canal anal en arrière et le périnée uro-génital en avant.

Son sommet se prolonge, chez l'homme, avec le septum recto-vésical, et, chez la femme, avec le septum recto-utérin.

Il donne insertion aux muscles élévateurs de l'anus, transverses du périnée, et bulbo-spongieux.

Il contient des myofibres lisses formant le *muscle recto-vaginal* chez la femme, et le *muscle recto-urétral* chez l'homme.

Le corps périnéal constitue la clé du décollement chirurgical recto-prostatique ou recto-vaginal en chirurgie de la voie basse.

2. Voir Chapitres 16 et 17.

3. Ancien. : feuillet supérieur de l'aponévrose moyenne.

4. Ancien. : feuillet inférieur de l'aponévrose moyenne, ligament de Carcassonne.

5. Ancien. : centre tendineux du périnée.

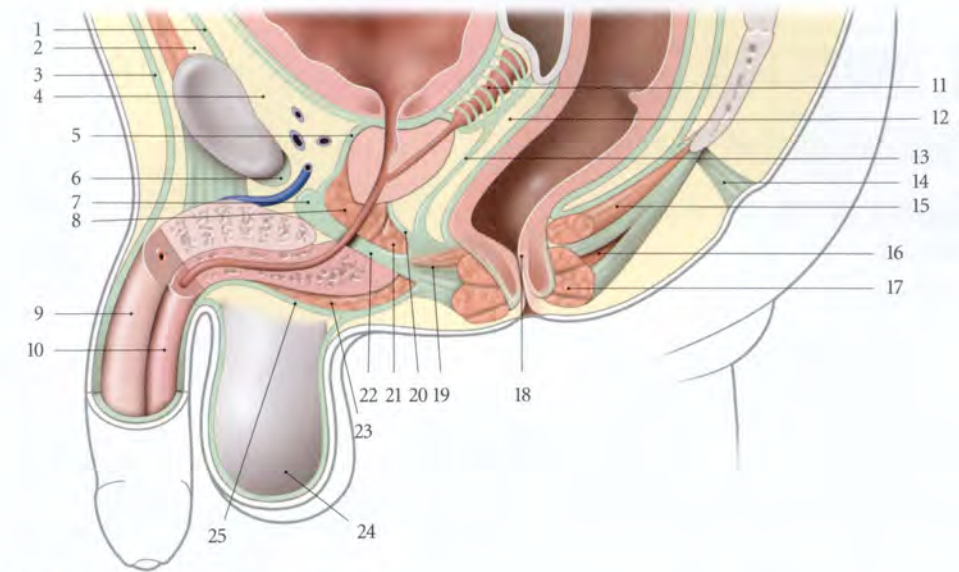


FIG. 15.4. Périnée masculin (coupe sagittale médiane)

- | | | |
|---|--|--|
| 1. fascia transversalis | 9. corps caverneux | 18. canal anal |
| 2. espace suprapubien | 10. corps spongieux | 19. corps périnéal et m. recto-urétral |
| 3. fascia superficiel de l'abdomen | 11. glande séminale et fascia rétrovésical | 20. fascia sup. du diaphragme uro-génital |
| 4. espace rétropubien | 12. septum recto-vésical | 21. m. transverse profond (terminaison) |
| 5. fascia prostatique | 13. fascia rétroprostatique | 22. membrane périnéale (fascia inf. du diaphragme uro-génital) |
| 6. lig. arqué du pubis | 14. rétinaculum caudal et fossette coccygienne | 23. m. bulbo-spongieux |
| 7. lig. transverse du périnée | 15. m. élévateur de l'anus | 24. septum scrotal |
| 8. m. sphincter de l'urètre (espace profond du périnée) | 16. corps ano-coccygien et m. recto-coccygien | 25. fascia superficiel du périnée |
| | 17. m. sphincter externe de l'anus | |

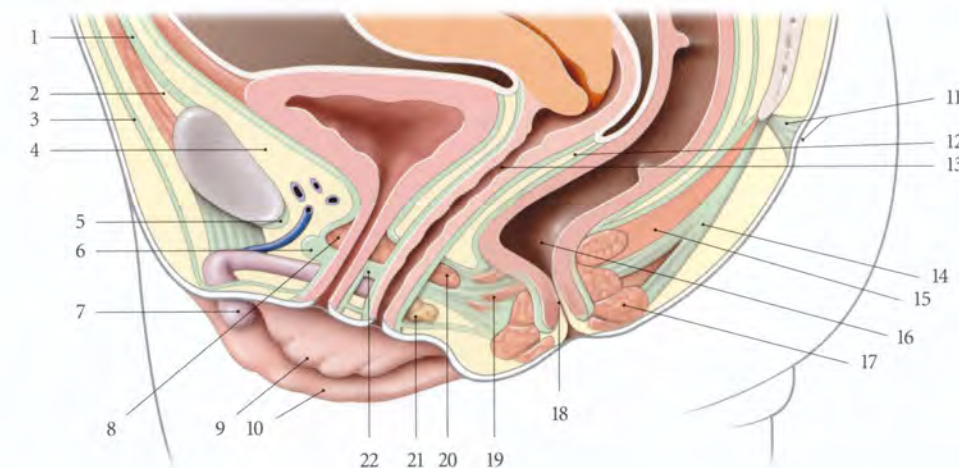


FIG. 15.5. Périnée féminin (coupe sagittale médiane)

- | | | |
|---|--|--|
| 1. fascia transversalis | 9. petite lèvre | 18. canal anal |
| 2. espace suprapubien | 10. grande lèvre | 19. corps périnéal et m. recto-vaginal |
| 3. fascia superficiel de l'abdomen | 11. rétinaculum caudal et fossette coccygienne | 20. m. transverse profond |
| 4. espace rétropubien | 12. septum recto-vaginal | 21. glande vestibulaire majeure |
| 5. lig. arqué du pubis | 13. vagin | 22. membrane périnéale (fascia inf. du diaphragme uro-génital) |
| 6. lig. transverse du périnée | 14. corps ano-coccygien et m. recto-coccygien | |
| 7. clitoris | 15. m. élévateur de l'anus | |
| 8. m. sphincter de l'urètre (espace profond du périnée) | 16. rectum | |
| | 17. m. sphincter externe de l'anus | |

15.3 MUSCLES DU PÉRINÉE URO-GÉNITAL

A | PÉRINÉE URO-GÉNITAL MASCULIN

1 | Les muscles de l'espace superficiel du périnée (fig. 15.6)

a) Le muscle ischio-caverneux

Ce muscle pair, en forme de demi-cornet, est satellite du corps caverneux.

- **Origine.** Il naît sur la face interne de la branche de l'ischium, autour de l'insertion du corps caverneux (ou pilier du pénis) qu'il recouvre.
- **Trajet – Terminaison.** Il se porte en avant et se termine sur l'albuginée du corps caverneux. Les

fibres les plus médiales se mêlent au faisceau postérieur du muscle bulbo-spongieux.

- **Action.** Il comprime la racine du corps caverneux et exprime son sang vers le corps du pénis; il favorise donc sa rigidité⁶.

b) Le muscle bulbo-spongieux

Ce muscle pair est satellite du corps spongieux.

- **Origine.** Il naît sur le corps périnéal.

6. Voir « Anatomie fonctionnelle du pénis ».

FIG. 15.6. Périnée masculin (avec ablation des testicules et coupe transversale de la racine du pénis)

1. gland
2. peau du pénis
3. partie libre du pénis
4. corps spongieux
5. cordon spermatique
6. corps caverneux
7. m. bulbo-spongieux
8. fascia inf. du diaphragme uro-génital (membrane périnéale)
9. m. transverse superficiel
10. m. sphincter externe de l'anus
11. m. grand fessier
12. coccyx
13. v. dorsale profonde du pénis
14. a. et n. dorsaux du pénis
15. lig. transverse du périnée
16. m. ischio-caverneux
17. corps périnéal
18. lig. sacro-tubéral
19. m. élévateur de l'anus
20. anus
21. corps ano-coccygien

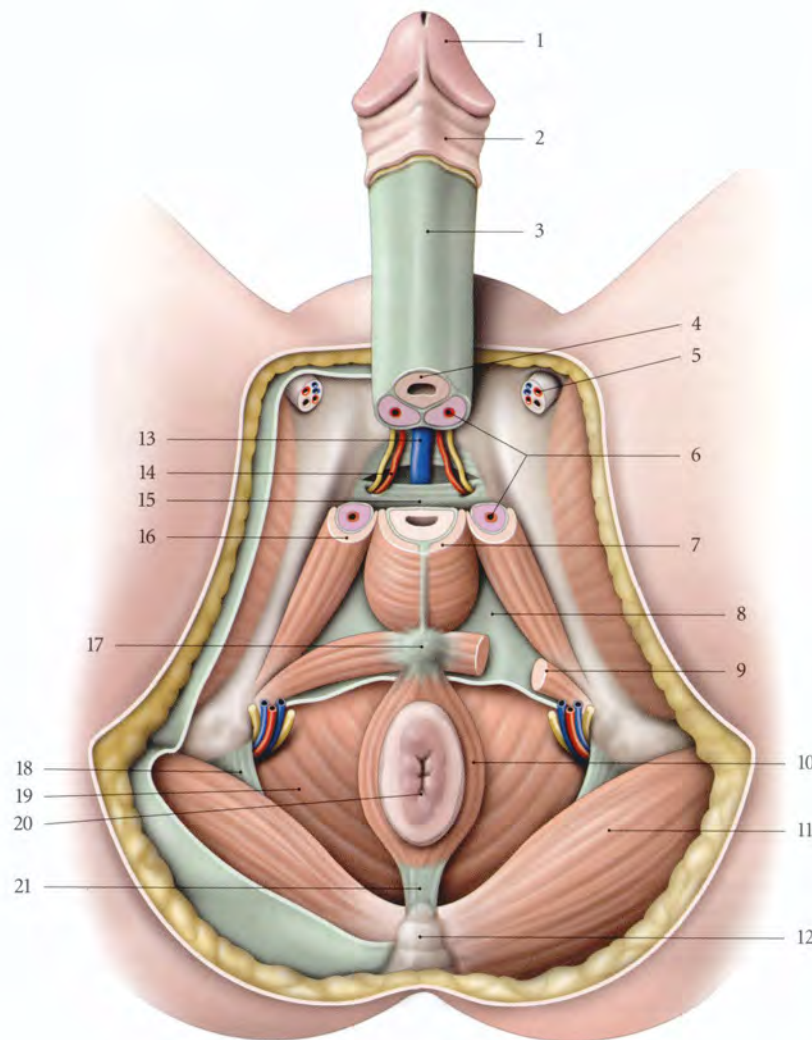
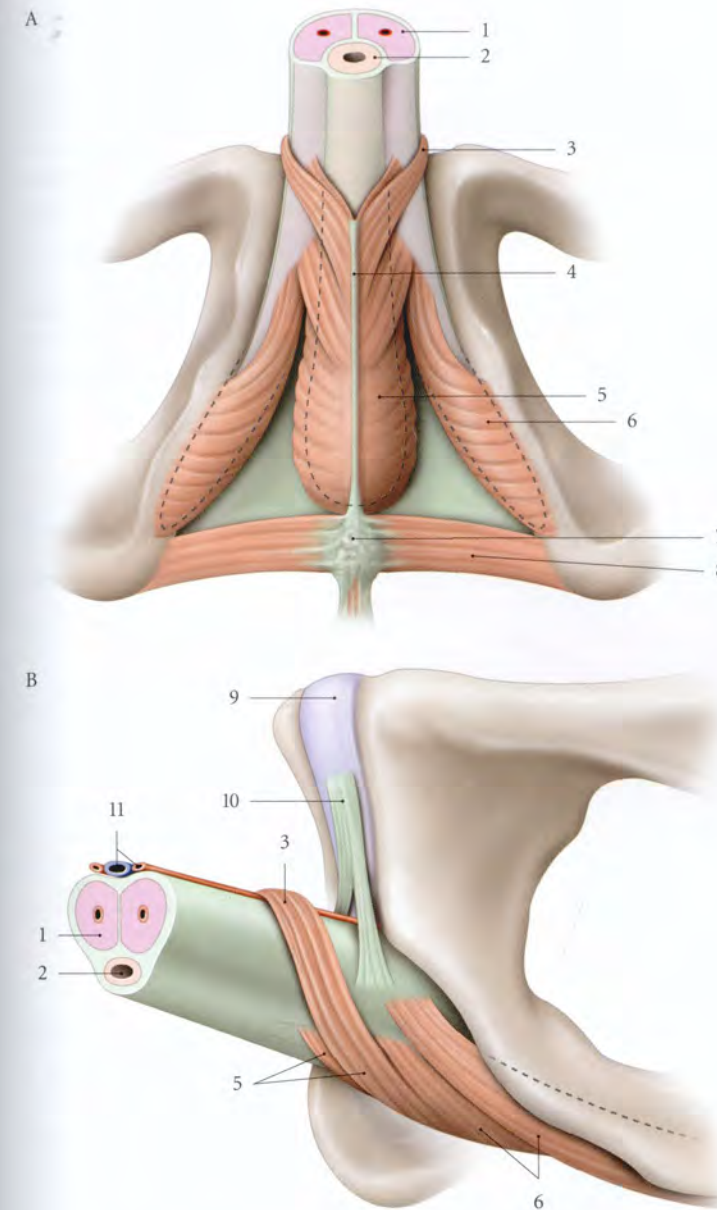


FIG. 15.7. Terminaison des muscles ischio-caverneux et bulbo-spongieux, chez l'homme

A. vue inférieure
B. vue latérale

1. corps caverneux
2. corps spongieux et urètre
3. m. compresseur de la v. dorsale du pénis
4. raphé des mm. bulbo-spongieux
5. m. bulbo-spongieux
6. m. ischio-caverneux
7. corps périnéal
8. m. transverse superficiel
9. symphyse pubienne
10. lig. suspenseur du pénis
11. a. et v. dorsales profondes du pénis



- **Trajet.** Son ventre est uni à son homologue sur la ligne médiane par un raphé tendineux. Il recouvre les faces libres du bulbe du pénis, puis se dirige en avant et latéralement (fig. 15.7).
- **Terminaison.** Il se termine par deux faisceaux.
 - Le faisceau postérieur se fixe sur le corps caverneux en avant des insertions du muscle ischio-caverneux.
 - Le faisceau antérieur contourne la face latérale du corps spongieux pour se fixer sur lui et donner une expansion vers le dos du pénis. Celle-ci s'unit à son homologue opposé, au-dessus des vaisseaux dor-

saux profonds du pénis, pour former le muscle compresseur de la veine dorsale du pénis⁷.

- **Action.** Il assure l'expulsion de l'urine et du sperme contenus dans la partie spongieuse de l'urètre. Il favorise l'érection en comprimant d'une part le corps spongieux qui exprime le sang vers le corps du pénis et d'autre part, la veine dorsale profonde du pénis dont l'obstruction s'oppose au retour sanguin⁸.

7. Ancien. : muscle de Houston.

8. Voir « Anatomie fonctionnelle du pénis ».

c) Le muscle transverse superficiel

Ce muscle pair est mince et inconstant.

- Il est tendu transversalement de la face interne de la branche de l'ischium au corps périnéal.
- La contraction des deux muscles stabilise le centre tendineux du périnée et favorise l'action des muscles qui s'y insèrent.

2 | Les muscles de l'espace profond du périnée (fig. 15.8, 15.9)

Ils constituent le diaphragme uro-génital formé du muscle sphincter de l'urètre et des deux muscles transverse profonds.

a) Le muscle sphincter de l'urètre

Il forme la partie antérieure du diaphragme uro-génital. Il entoure l'urètre membranacé et l'apex de la prostate. Il comprend deux parties, le muscle uréthro-prostatique et le muscle compresseur de l'urètre.

- Le muscle uréthro-prostatique⁹ est formé de fibres circulaires qui entourent l'urètre membranacé, et de fibres préprostatiques arciformes qui recouvrent les faces antérieure et latérales de l'apex de la prostate.
- Le muscle compresseur de l'urètre¹⁰ est formé de fibres transversales. Il se fixe sur les faces internes des branches inférieures du pubis et passe en avant du muscle uréthro-prostatique.
- Action
Le muscle sphincter de l'urètre assure l'occlusion de l'urètre membranacé, donc la continence vésicale, et l'expulsion des dernières gouttes d'urine ou de sperme.

9. Ancien : muscle constricteur de l'urètre membraneux de Müller ; rhabdosphincter uretrae de Kalischer...

10. Ancien : muscle transverse de l'urètre. Il a été retrouvé chez l'animal par Cuvier, Houston...

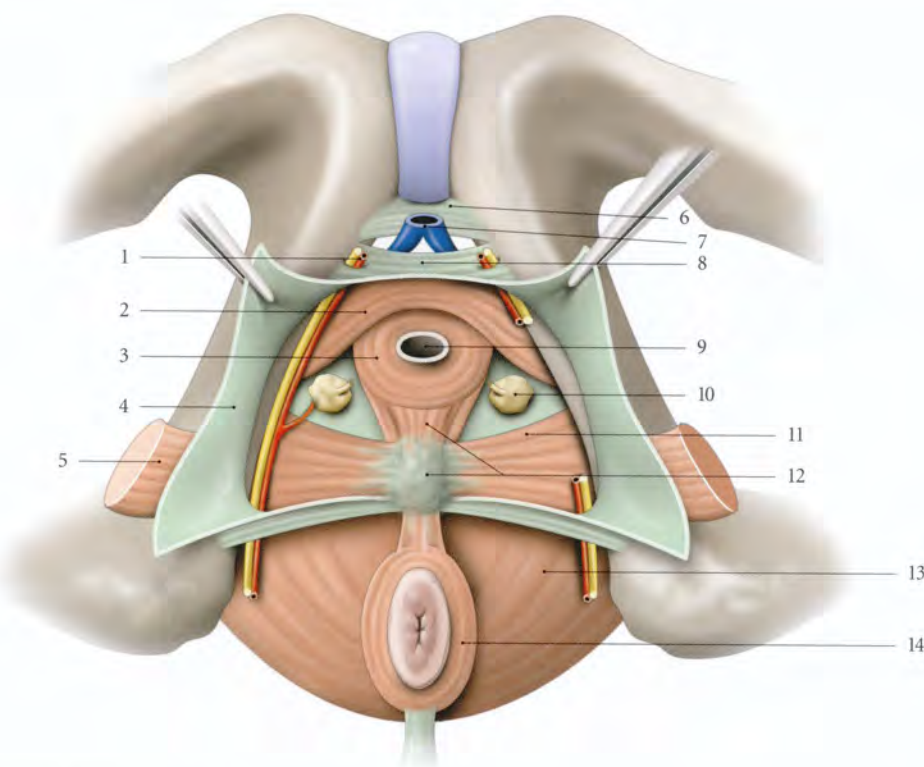


FIG. 15.8. Espace profond du périnée masculin (vue antéro-inférieure)

- | | | |
|---|-------------------------------|--------------------------------------|
| 1. a. et n. dorsaux du pénis | 5. m. transverse superficiel | 10. glande bulbo-urétrale |
| 2. m. compresseur de l'urètre | 6. lig. inf. du pubis | 11. m. transverse profond |
| 3. m. sphincter de l'urètre (fibres circulaires) | 7. v. dorsale du pénis | 12. corps périnéal, m. recto-urétral |
| 4. fascia inf. du diaphragme uro-génital (membrane périnéale) | 8. lig. transverse du périnée | 13. m. élévateur de l'anus |
| | 9. urètre | 14. m. sphincter externe de l'anus |

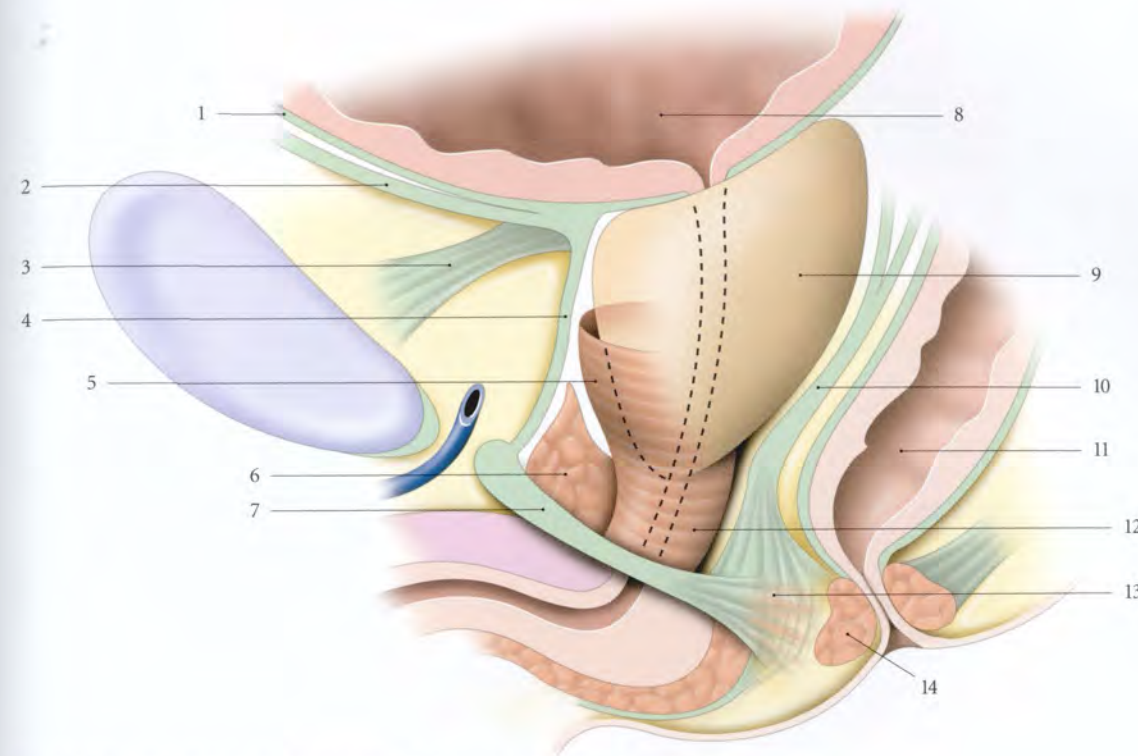


FIG. 15.9. Muscle sphincter de l'urètre chez l'homme (vue latérale schématique)

- | | | |
|--|--|--|
| 1. fascia vésical | 6. m. sphincter de l'urètre (m. compresseur de l'urètre) | 11. rectum |
| 2. fascia ambilico-prévésical | 7. membrane périnéale | 12. m. sphincter de l'urètre (fibres arciformes) |
| 3. lig. pubo-prostatique | 8. vessie | 13. corps périnéal |
| 4. fascia prostatique | 9. prostate | 14. m. sphincter externe de l'anus |
| 5. m. sphincter de l'urètre (fibres préprostatiques) | 10. fascia rétroprostatique | |

b) Le muscle transverse profond

Il forme la partie postérieure du diaphragme uro-génital. Il est triangulaire et tendu transversalement de la face interne de la branche de l'ischium au centre tendineux du périnée.

La contraction des deux muscles immobilise le corps périnéal et favorise l'action des muscles qui s'y insèrent.

avant et médialement. Il se termine sur l'albuginée du corps caverneux. Les fibres les plus médiales se mêlent au muscle bulbo-spongieux.

• Action

Il comprime le corps caverneux.

b) Le muscle bulbo-spongieux (fig. 15.11)

Ce muscle pair est satellite du bulbe vestibulaire.

B | PÉRINÉE URO-GÉNITAL FÉMININ

1 | Les muscles de l'espace superficiel du périnée (fig. 15.10)

a) Le muscle ischio-caverneux

Ce muscle pair, en forme de corne, est satellite du corps caverneux.

• Origine – Trajet

Il naît sur la branche de l'ischium, autour de l'insertion du corps caverneux qu'il recouvre. Il se dirige en

■ Origine

Il naît du centre tendineux du périnée. Il recouvre la face latérale de la glande vestibulaire majeure et du bulbe correspondant.

■ Terminaison

Il se termine selon deux faisceaux :

- le faisceau postérieur s'insère sur les faces inférieure et latérale du corps du clitoris ;
- le faisceau antérieur passe au-dessus des vaisseaux dorsaux profonds du clitoris et forme avec le fais-

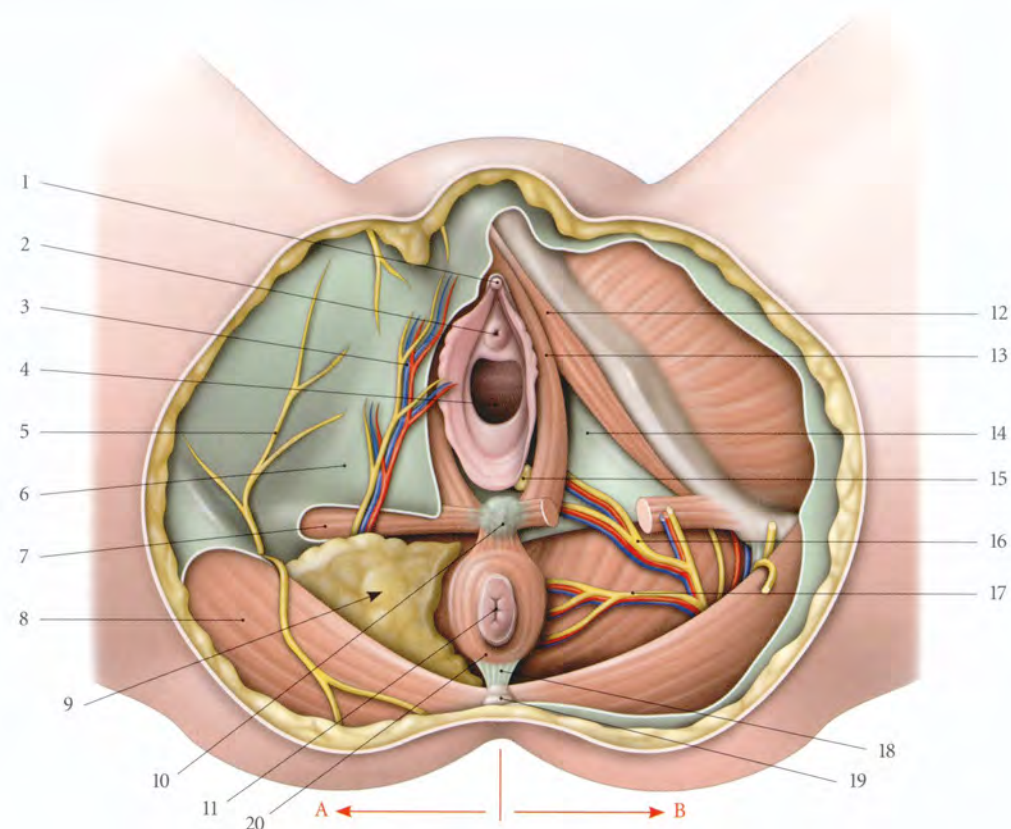


FIG. 15.10. Périnée féminin (position gynécologique)

A. région sous-cutanée
B. espace superficiel du périnée et fosse ischio-rectale

1. gland du clitoris
2. ostium externe de l'urètre
3. a., v. et n. périnéaux superficiels
4. orifice vaginal
5. r. périnéal du n. cutané post. de la cuisse
6. fascia superficiel du périnée
7. m. transverse superficiel
8. m. grand fessier
9. fosse ischio-rectale

10. corps périnéal
11. anus
12. m. ischio-caverneux
13. m. bulbo-spongieux
14. fascia inf. du diaphragme uro-génital (membrane périnéale)
15. glande vestibulaire majeure
16. a., v. et n. périnéaux profonds
17. a. et v. rectales inf. et n. anal (ou rectal) inf.
18. corps ano-coccygien
19. apex du coccyx
20. m. sphincter externe de l'anus

ceau opposé une sangle, le *muscle compresseur de la veine dorsale du clitoris*¹¹.

■ Action

Il favorise l'érection du clitoris en comprimant la veine dorsale profonde du clitoris et le bulbe vestibulaire. Il abaisse le clitoris. Il comprime la glande vestibulaire majeure et rétrécit l'introït vaginal¹².

c) Le muscle transverse superficiel

Inconstant, il est semblable à celui de l'homme (voir ci-dessus).

2 | Les muscles de l'espace profond du périnée

Ils constituent le diaphragme uro-génital (fig. 15.12).

11. Ancien : muscle de Houston.

12. Le *muscle constricteur de la vulve* n'est qu'une dépendance de la musculature du vagin et n'a donc pas d'individualité propre. Le *muscle ischio-bulbaire* correspond aux fibres musculaires aberrantes tendues de la branche ischio-pubienne au bulbe vestibulaire.

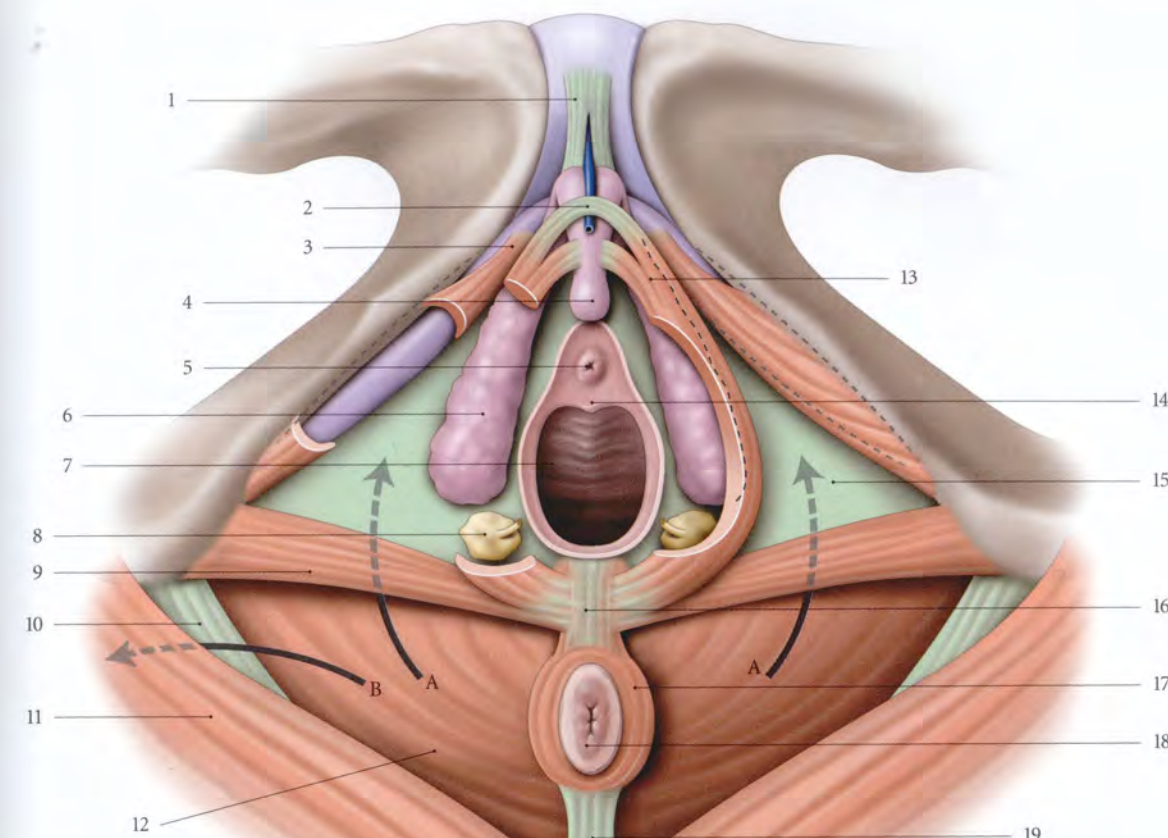


FIG. 15.11. Périnée féminin : topographie, muscles (vue inférieure)

A, B. fosse ischio-rectale (A vers son récessus ant., B vers son récessus post.)

1. lig. suspenseur du clitoris
2. m. compresseur de la v. dorsale du clitoris
3. corps caverneux
4. gland du clitoris
5. ostium externe de l'urètre

6. bulbe vestibulaire
7. vagin
8. glande vestibulaire majeure
9. m. transverse superficiel
10. lig. sacro-tubéral
11. m. grand fessier
12. m. élévateur de l'anus

13. m. bulbo-spongieux
14. carina urétrale du vagin
15. fascia inf. du diaphragme uro-génital (membrane périnéale)
16. corps périnéal
17. m. sphincter externe de l'anus
18. anus
19. corps ano-coccygien

a) Le muscle sphincter de l'urètre

Il entoure le tiers moyen de l'urètre sur une hauteur de 20 à 25 mm. Il comprend deux parties, le muscle uréthro-vaginal et le muscle compresseur de l'urètre.

- Le *muscle uréthro-vaginal*¹³ est formé de fibres circulaires entourant l'urètre et de fibres arciformes qui passent en avant de l'urètre pour se perdre sur les faces antérieure et latérale du vagin.
- Le *muscle compresseur de l'urètre*¹⁴ est formé de fibres tendues transversalement. Il s'insère sur les faces internes des branches inférieures du pubis et passe en avant du muscle uréthro-vaginal.

- **Action** : il assure l'occlusion de l'urètre et l'expulsion des dernières gouttes d'urine (voir Chapitres 4 et 5).

b) Le muscle transverse profond

C'est un muscle pair et triangulaire, tendu transversalement de la face interne de la branche de l'ischium au corps périnéal et au vagin.

- **Action** : comme chez l'homme.

13. Ancien : muscle constricteur de l'urètre; muscle de Holl; rhabdosphincter uretrae de Kalischer...

14. Ancien : muscle transverse de l'urètre. Il a été retrouvé chez l'animal par Cuvier, Houston...

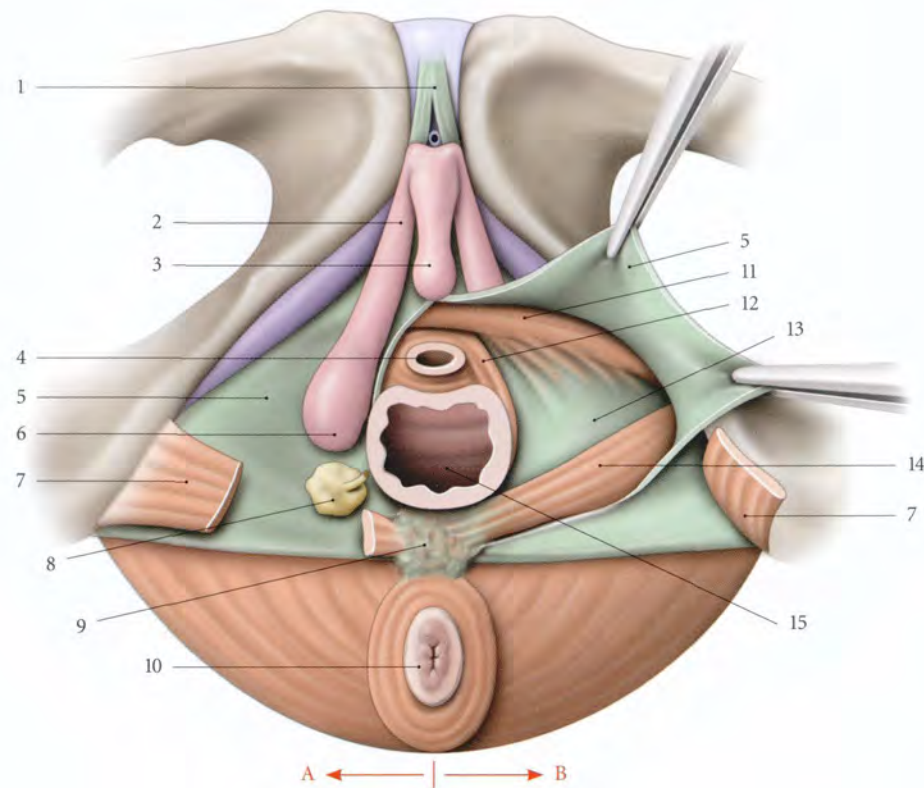


FIG. 15.12. Périnée uro-génital féminin (vue inférieure)

- | | | |
|-------------------------------------|---|---|
| A. espace superficiel du périnée | 5. fascia inf. du diaphragme uro-génital (membrane périnéale) | 10. anus et sphincter externe de l'anوس |
| B. espace profond du périnée ouvert | 6. bulbe vestibulaire | 11. m. compresseur de l'urètre |
| 1. lig. suspenseur du clitoris | 7. m. transverse superficiel | 12. m. uréthro-vaginal |
| 2. corps caverneux | 8. glande vestibulaire majeure | 13. fascia sup. du diaphragme uro-génital |
| 3. gland du clitoris | 9. corps périnéal | 14. m. transverse profond |
| 4. urètre | | 15. vagin |

15.4 PÉRINÉE ANAL

Le périnée anal, semblable chez l'homme et chez la femme, est orienté en bas et en arrière (fig. 15.13).

A | PLAN CUTANÉ

Il est épais et doublé d'un fascia superficiel, aréolaire, discontinu, imprégné de graisse, en continuité avec le corps adipeux de la fosse ischio-rectale.

B | MUSCLE SPHINCTER EXTERNE DE L'ANUS (fig. 15.14)

Il entoure la partie inférieure du canal anal et présente trois parties, sous-cutanée, superficielle et profonde.

1 | La partie sous-cutanée

Elle forme une lame de 15 mm de largeur qui circonscrit l'anوس.

2 | La partie superficielle

Elle est située au-dessus de la précédente et encercle le canal anal. Elle s'insère en arrière, sur le ligament ano-coccygien et en avant, sur le centre tendineux du périnée.

3 | La partie profonde

Elle est épaisse, et étroitement unie au muscle pubo-rectal.

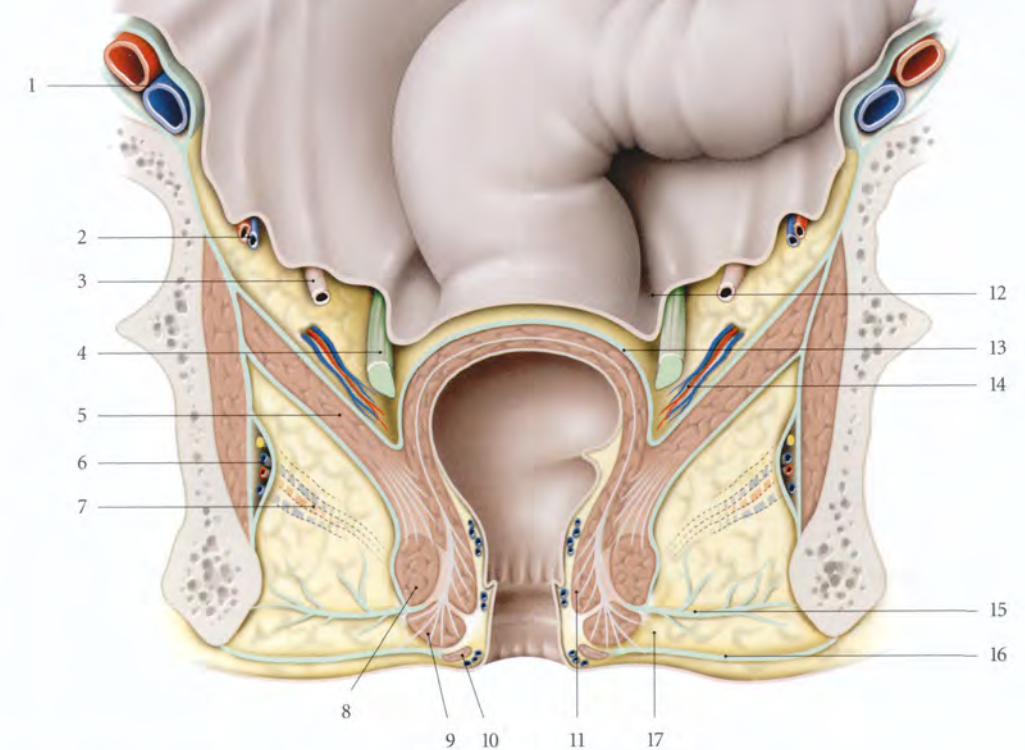


FIG. 15.13. Espaces pelviens et périnéaux postérieurs (coupe frontale du petit bassin féminin)

- | | | |
|--|--|---|
| 1. a. et v. iliaques externes | 8. m. sphincter externe de l'anوس (partie profonde) | 12. fosse pararectale |
| 2. vaisseaux ovariens | 9. m. sphincter externe de l'anوس (partie superficielle) | 13. fascia rectal |
| 3. urètre | 10. m. sphincter externe de l'anوس (partie sous-cutanée) | 14. a. et v. rectales moyennes dans le lig. latéral du rectum (espace pararectal) |
| 4. lig. uréthro-sacral | 11. m. sphincter interne de l'anوس | 15. tractus fibreux de la fosse ischio-rectale |
| 5. m. élévateur de l'anوس | | 16. fascia périnéal superficiel |
| 6. pédicule pudendal dans son canal | | 17. espace péri-anوس |
| 7. a. et v. rectales inf. (fosse ischio-rectale) | | |

4 | Action

Au repos, le muscle sphincter externe de l'anوس assure 15 % de la pression d'occlusion du canal anal, le sphincter interne assurant 85 % de la pression.

La continence d'urgence est assurée pendant une minute environ par le sphincter externe aidé du muscle pubo-rectal ; ce temps permet au rectum d'adapter sa compliance.

Il peut être lésé lors de l'accouchement : les déchirures périnéales complètes intéressent le sphincter.

L'atteinte du sphincter externe de l'anوس se traduit par une incontinence anale marquée par une sensation urgente de déféquer ; l'atteinte du sphincter interne de l'anوس se traduisant par une incontinence passive.

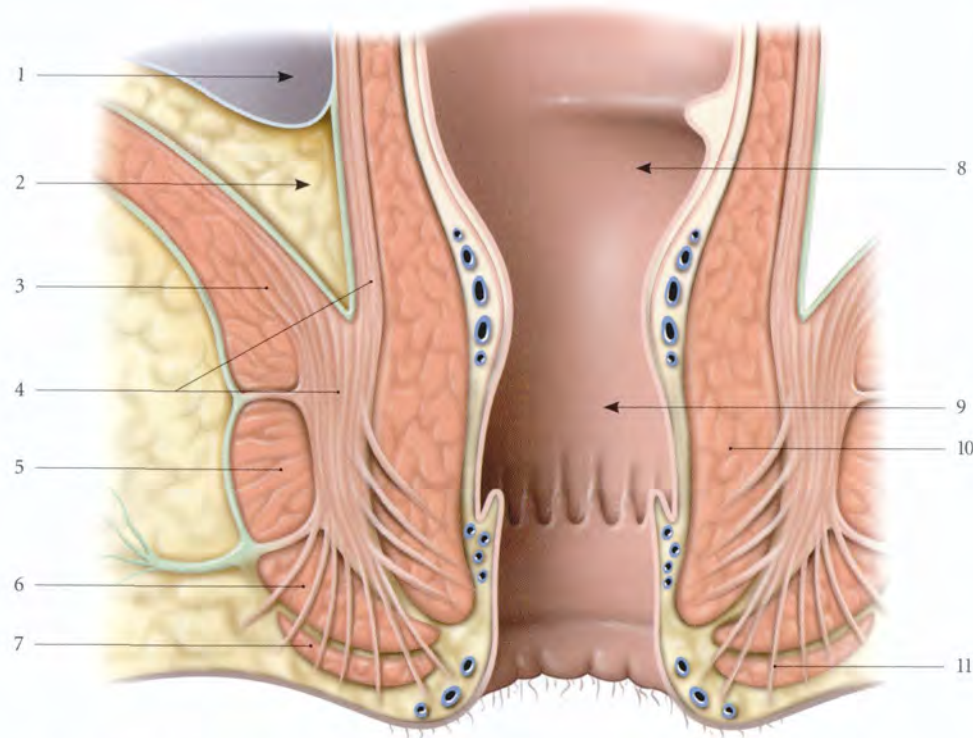


FIG. 15.14. Muscles sphincters de l'anus (coupe frontale)

- | | | |
|---|--|--|
| 1. fosse pararectale | 5. m. sphincter externe : partie profonde | 10. m. sphincter interne |
| 2. espace pararectal | 6. m. sphincter externe : partie superficielle | 11. m. corrugateur de la marge de l'anus |
| 3. m. élévateur de l'anus | 7. m. sphincter externe : partie sous-cutanée | |
| 4. m. pubo-rectal et couche longitudinale de la musculature du rectum | 8. rectum | |
| | 9. canal anal | |

5 | Innervation

Le muscle sphincter de l'anus est innervé par :

- le nerf anal (ou rectal) supérieur, branche collatérale des nerfs sacraux S3 et S4 ;
- et le nerf anal (ou rectal) inférieur, branche collatérale du nerf pudendal (voir Chapitre 10).

Grâce aux anastomoses intrasphinctériennes des nerfs rectaux, la section d'un nerf pudendal n'abolit pas la fonction du muscle sphincter externe de l'anus.

C | CORPS ANO-COCYGIEN ¹⁵

Structure musculo-tendineuse, il est tendu de la partie superficielle du muscle sphincter de l'anus à l'apex du coccyx.

15. Ancien. : raphé ou ligament ano-coccygien.

Il contient quelques fibres musculaires lisses (ou muscle ano-coccygien ¹⁶).

D | FOSSE ISCHIO-RECTALE (fig. 15.15)

La fosse ischio-rectale est un espace pair, situé sous le diaphragme pelvien, en regard des faces latérales du canal anal et du rectum.

Prismatique à sommet supérieur, elle communique avec son homologue au-dessous du ligament ano-coccygien. Elle est profonde de 8 à 10 cm environ.

1 | Les parois

a) *Sa paroi latérale*, verticale, est formée par la tubérosité ischiatique et le fascia du muscle obturateur interne.

16. Ancien. : muscle de Treitz.

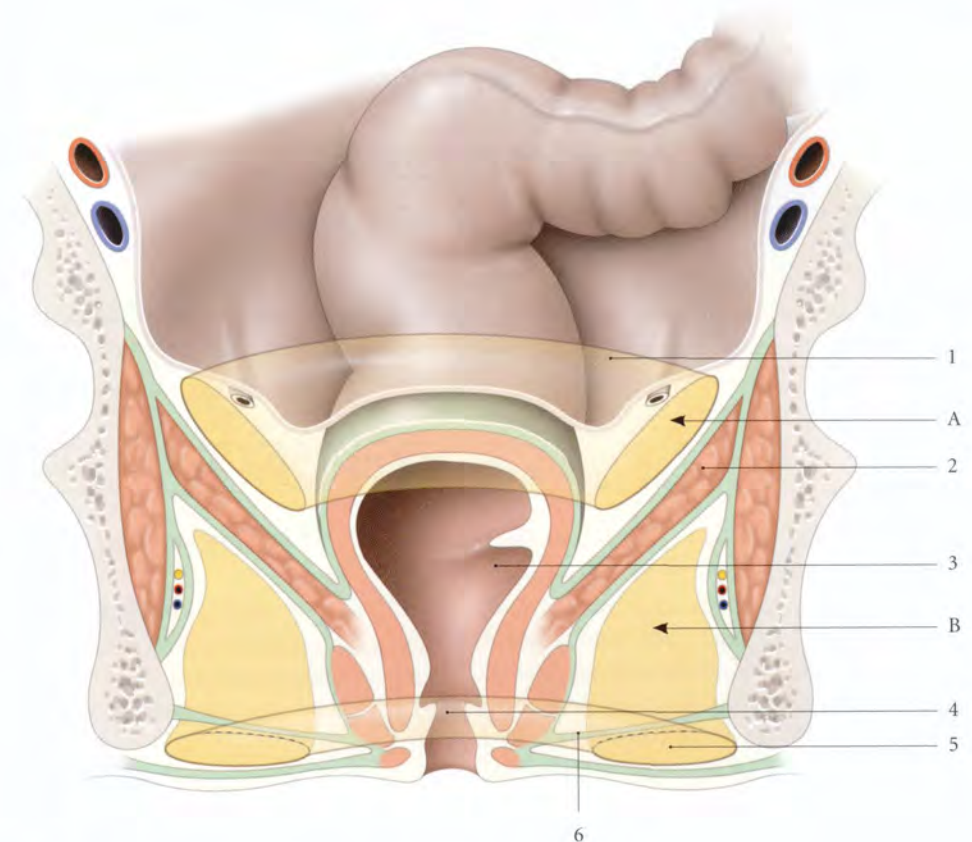


FIG. 15.15. Topographie de la fosse ischio-rectale (coupe frontale - vue antérieure)

- | | | |
|-------------------------|---------------------------|---|
| A. espace pararectal | 1. fosse pararectale | 4. canal anal |
| B. fosse ischio-rectale | 2. m. élévateur de l'anus | 5. espace péri-anal |
| | 3. rectum | 6. tractus fibreux de la fosse ischio-rectale |

b) *Sa paroi médiale*, oblique en bas et en dedans, est constituée par le fascia inférieur du diaphragme pelvien, le muscle sphincter externe de l'anus et le ligament ano-coccygien.

Les tractus fibreux qui unissent le ligament ano-coccygien à la peau constituent le septum ano-coccygien.

Ce septum limite temporairement l'abcès d'une fosse ischio-rectale et le thrombus périnéal unilatéral.

c) *Sa paroi inférieure* est limitée par le plan cutané. Des tractus fibreux transversaux limitent un espace superficiel sous-cutané, l'espace péri-anal.

L'espace péri-anal est le siège des abcès et phlegmons péri-anaux sous-cutanés.

17. Ancien. : canal d'Alcock.

2 | Les récessus

La fosse ischio-rectale présente deux prolongements, les récessus antérieur et postérieur.

a) *Le récessus antérieur* s'étend au-dessus du diaphragme uro-génital jusqu'à la face postérieure du pubis.

b) *Le récessus postérieur* se prolonge sous le muscle grand fessier au-dessus ou au-dessous du ligament sacro-tubéral.

3 | Le contenu

Elle contient le *corps adipeux de la fosse ischio-rectale*, traversé par les vaisseaux et nerfs rectaux inférieurs, provenant du pédicule vasculo-nerveux pudendal interne contenu dans le canal pudendal ¹⁷.

L'abcès de la fosse ischio-rectale, plus profond, s'accompagne de signes ano-rectaux, voire urinaires.

16

Développement des organes génitaux externes

Avant la neuvième semaine de développement, les organes génitaux externes sont indifférenciés. Ils ont le même aspect. La différenciation se termine à la fin de la douzième semaine.

16.1 ORGANOGÉNÈSE

A | STRUCTURES INDIFFÉRENCIÉES

1 | Les plis uro-génitaux (fig. 16.1)

Ils apparaissent au cours de la 3^e semaine, de chaque côté de la membrane cloacale. Il s'agit de saillies mésenchymateuses recouvertes d'épiblaste.

2 | Les tubercules labio-scrotaux

Ils apparaissent au cours de la 4^e semaine, plus latéralement que les plis uro-génitaux. Simultanément, les extrémités ventrales des plis uro-génitaux fusionnent pour former le *tubercule génital*. Celui-ci s'allonge et devient le *phallus primitif*.

3 | Le phallus primitif

À la 7^e semaine, le sinus uro-génital est isolé du rectum. Sa partie phallique est fermée par la membrane uro-génitale.

À la 9^e semaine, la résorption de la membrane uro-génitale crée sous le phallus le *sillon urétral*.

Les corps caverneux, les corps spongieux et les bulbes spongieux dérivent du mésoderme du phallus primitif.

B | STADE DIFFÉRENCIÉ MASCULIN

La différenciation masculine est induite par les androgènes sécrétés par les testicules fœtaux.

1 | Le pénis

Le phallus primitif s'allonge pour former la partie dorsale du pénis. Simultanément, les bords des plis uro-génitaux fusionnent, d'arrière en avant, pour former l'urètre spongieux, dont l'extrémité distale est borge.

L'extrémité du phallus primitif présente deux invaginations ectoblastiques, les *lames glandulaire*¹ et *glandulo-préputiale*. La résorption de la lame glandulaire forme la fosse naviculaire de l'urètre. Le clivage de la lame glandulo-préputiale désunit le gland du prépuce, donnant le revêtement épithélial interne du prépuce, le revêtement externe du gland et l'espace préputial ; le prépuce est constitué à la 12^e semaine (voir *prépuce*). La courbure dorsale du phallus fœtal persiste habituellement jusqu'à la 15^e semaine. Après la naissance, cette angulation diminue.

2 | Le scrotum

Les tubercules labio-scrotaux croissent médialement et s'unissent pour former le scrotum. La ligne de fusion correspond au raphé scrotal.

C | STADE DIFFÉRENCIÉ FÉMININ

1 | Le clitoris

Le phallus primitif, dont la croissance est limitée, s'infléchit caudalement au cours de la 12^e semaine, et devient le clitoris.

2 | Les lèvres

La partie pelvienne du sinus uro-génital forme le vestibule vaginal.

Les plis uro-génitaux deviennent les petites lèvres.

Les tubercules labio-scrotaux donnent les grandes lèvres et, en fusionnant à leur extrémité, le mont du pubis et la commissure vulvaire.

1. Ancien. : lame balanique.

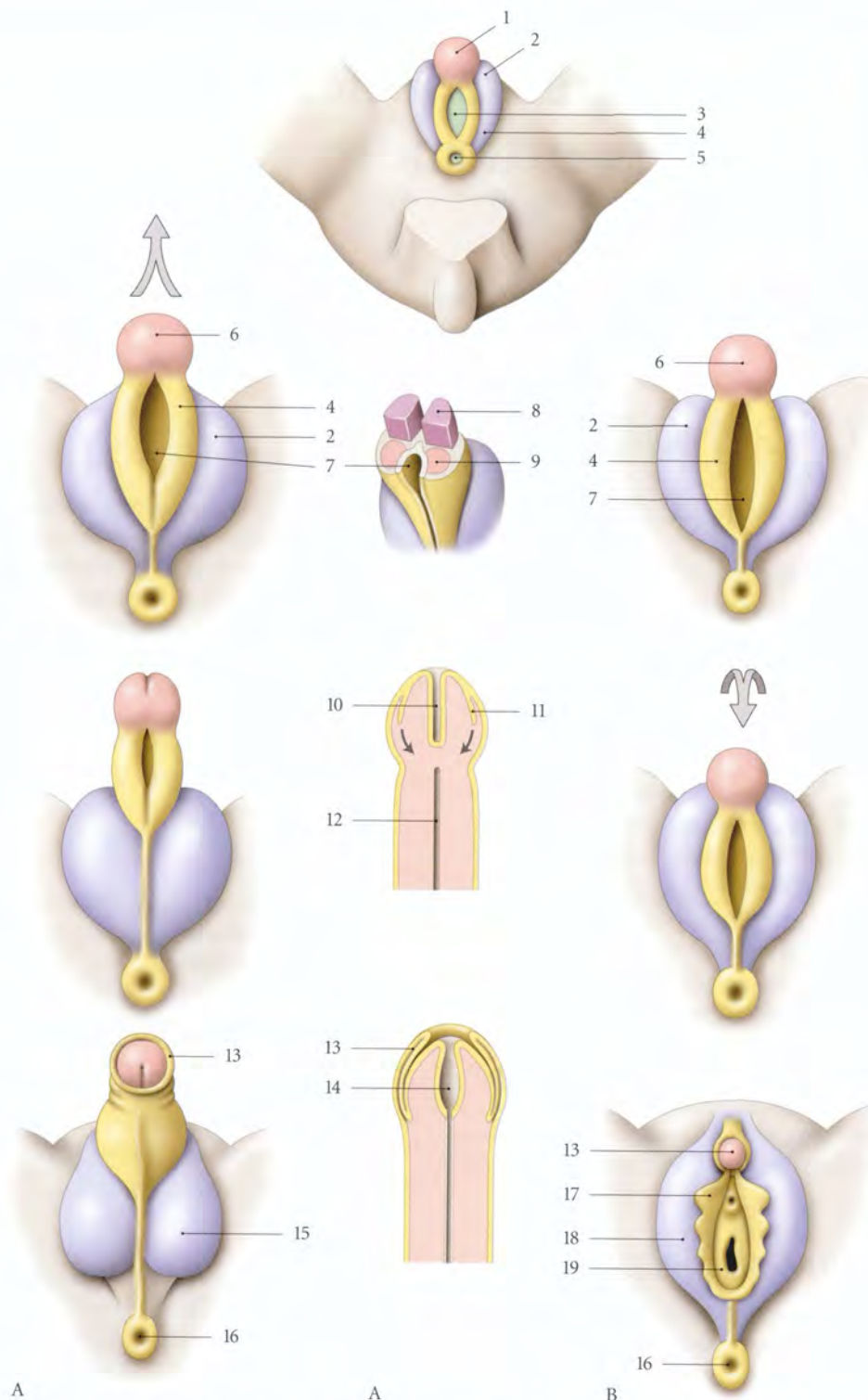


FIG. 16.1. Développement des organes génitaux externes masculins (A) et féminins (B)

- | | | | |
|----------------------------|-----------------------------|------------------------------|------------------|
| 1. phallus primitif | 6. gland | 11. lame glandulo-préputiale | 16. anus |
| 2. tubercule labio-scrotal | 7. sillon urétral | 12. urètre pénien | 17. petite lèvre |
| 3. membrane uro-génitale | 8. corps caverneux primitif | 13. prépuce | 18. grande lèvre |
| 4. pli uro-génital | 9. corps spongieux primitif | 14. fosse naviculaire | 19. hymen |
| 5. membrane anale | 10. lame glandulaire | 15. scrotum | |

16.2 MALFORMATIONS

Elles sont nombreuses et de répercussions fonctionnelles très inégales. Certaines sont incompatibles avec la vie, d'autres sont de découverte clinique et donnent lieu à des ambiguïtés sexuelles. Les malformations associées à l'urètre sont les plus fréquentes².

A | MALFORMATIONS DES ORGANES GÉNITAUX EXTERNES MASCULINS

1 | Les malformations du prépuce

Le *phimosis congénital* est très fréquent. Il s'agit d'un prépuce étroit s'opposant au décalottage du gland.

2 | Les malformations du pénis

a) Le *micropénis*, assez fréquent, est la conséquence d'une déficience hormonale testiculaire.

2. Voir Chapitre 5.

b) L'*agénésie (ou absence) du pénis* très rare, résulte d'un défaut de développement du tubercule génital.

c) Le *pénis bifide* ou double, est extrêmement rare et dû au développement de deux tubercules génitaux.

d) Le *pénis rétroscrotal* est très rare.

e) La *coudure congénitale du pénis* est assez fréquente (4/10 000).

Elles sont très variées. Il s'agit habituellement d'une incurvation de la face urétrale (60 %). Elle peut être gauche (27 %), dorsale (3 %) ou droite (1 %).

L'axe du pénis peut présenter une torsion d'environ 10° (5 %).

B | MALFORMATIONS DES ORGANES GÉNITAUX EXTERNES FÉMININS

1 | Les malformations des lèvres

L'*hypertrophie*, l'*hypoplasie*, l'*asymétrie* et la *coalescence* (ou accolement) des lèvres sont fréquentes (fig. 16.2).

2 | Les malformations du clitoris

L'*absence de clitoris* est moins fréquente que sa bifidité ou sa duplication.

L'*hypertrophie* du clitoris résulte habituellement d'une stimulation hormonale d'origine maternelle.

3 | Les malformations vulvaires

a) La *duplicité vulvaire* est extrêmement rare.

b) L'*agénésie (ou absence) de la vulve* est très rare. Elle est associée à une exstrophie du cloaque (fig. 16.3).

Elle se traduit par l'absence de pubis, de la paroi abdominale suprapubienne, et du périnée uro-génital. La partie caudale des plis labio-scrotaux peut persister devant l'anus sous forme de vestiges labiaux.

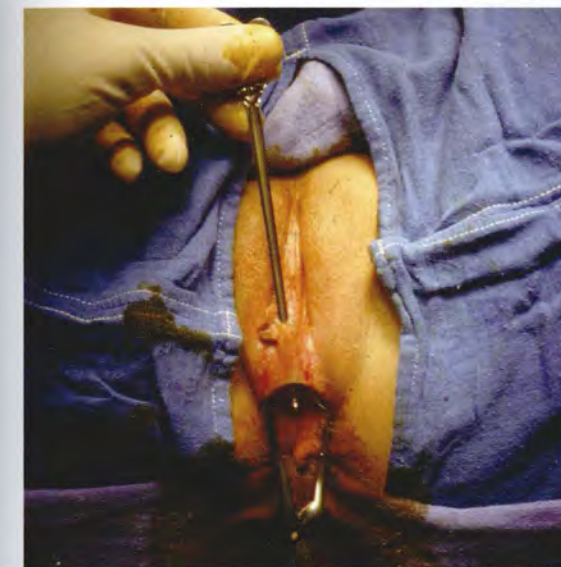

FIG. 16.2. Coalescence partielle des petites lèvres

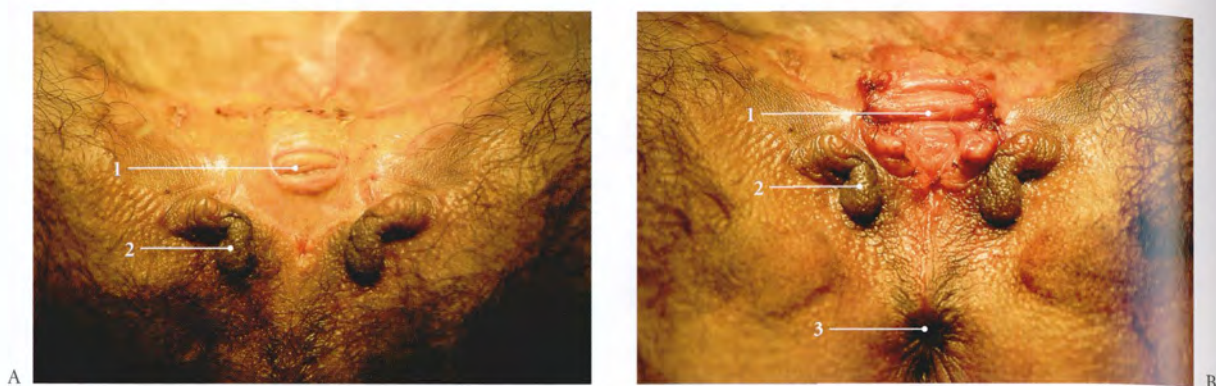


FIG. 16.3. Agénésie vulvaire et exstrophie vésicale (femme de 35 ans)

- A. exstrophie vésicale opérée (Pr. J. Aubert). Orifice vaginal extériorisé
- B. élargissement de l'orifice vaginal à la demande de la patiente (Pr. P. Kamina)
- 1. orifice vaginal
- 2. vestiges labiaux (grandes lèvres)
- 3. anus

17

Organes génitaux externes masculins

Partie visible des organes génitaux, les organes génitaux externes de l'homme comprennent le pénis et le scrotum. Ils constituent l'essentiel de l'espace superficiel du périnée masculin (fig. 17.1).

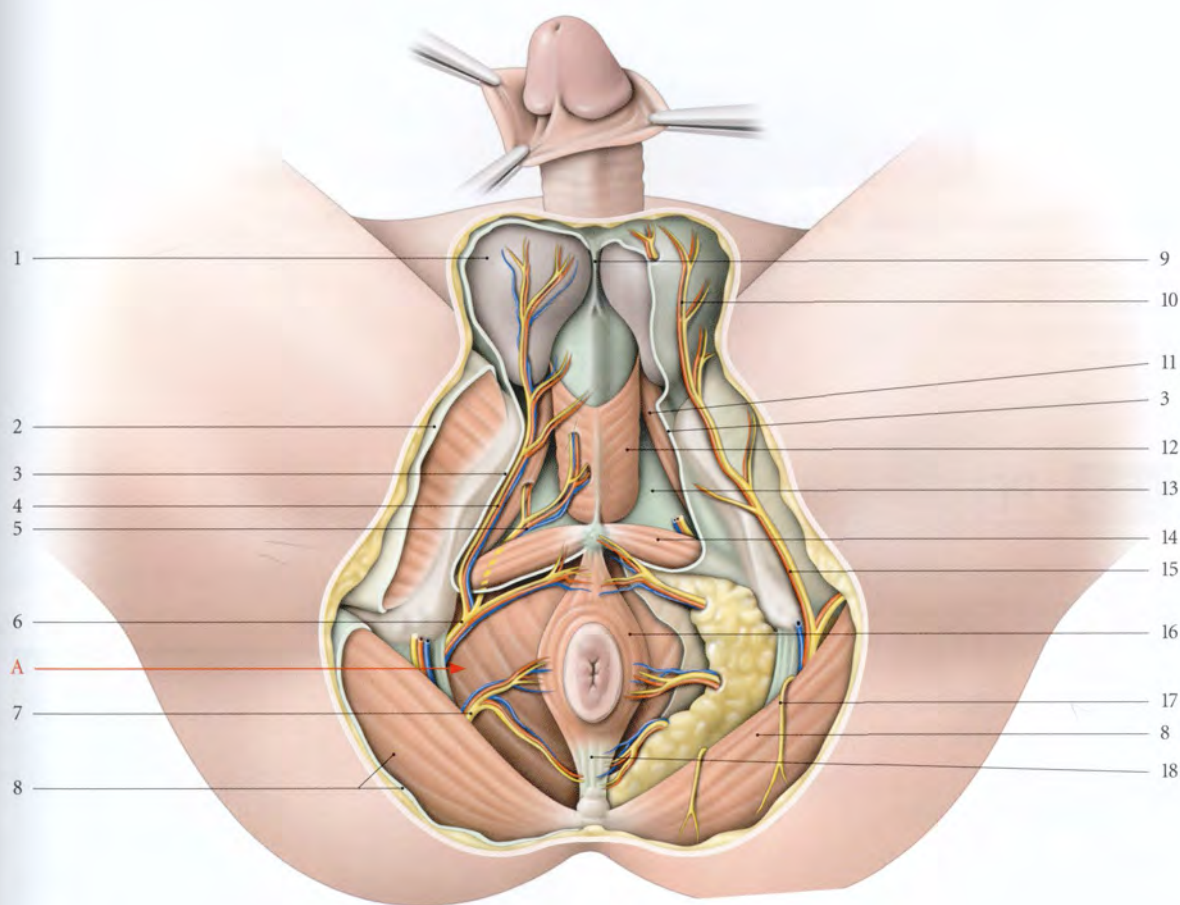


FIG. 17.1. Organes génitaux externes et périnée masculins (vaisseaux et nerfs)

A. fosse ischio-rectale

1. testicule, fascia spermatique externe

2. fascia lata

3. fascia superficiel du périnée réséqué

4. a. et n. périnéaux superficiels

5. a. et n. périnéaux profonds

6. a. pudendale interne et n. pudendal

7. a. rectale inf. et n. anal (ou rectal) inf.

8. fascia glutéal, m. grand fessier

9. septum scrotal

10. rr. scrotaux post.

11. m. ischio-caverneux

12. m. bulbo-spongieux

13. fascia inf. du diaphragme uro-génital (membrane périnéale)

14. m. transverse superficiel

15. r. périnéal du n. cutané post. de la cuisse

16. m. sphincter externe de l'anus

17. n. clunial inf.

18. corps ano-coccygien

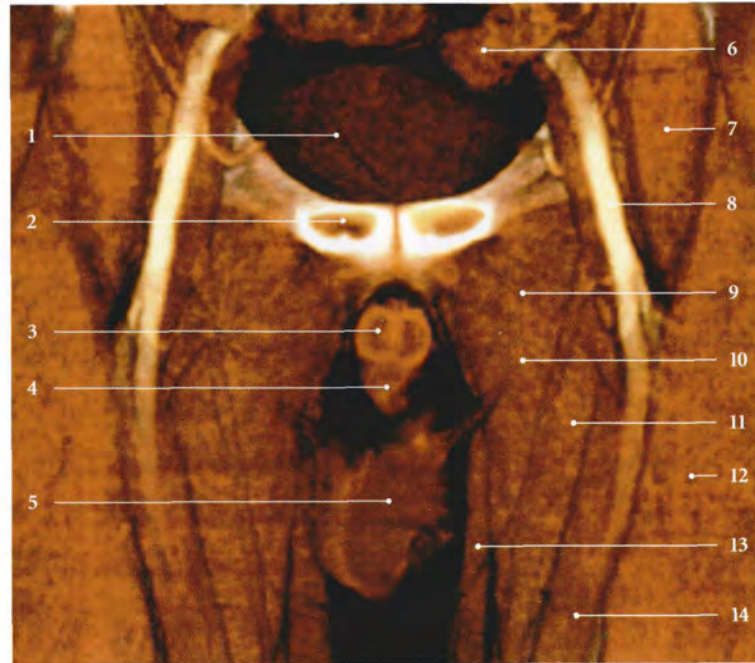


FIG. 17.2. Environnement du corps du pénis : coupe TDM 3D frontale (coronale) (cliché Dr Th. Diesce)

- | | | |
|------------------------------|------------------------|------------------------|
| 1. vessie | 6. côlon sigmoïde | 11. m. long adducteur |
| 2. symphyse pubienne | 7. m. ilio-psoas | 12. m. droit fémoral |
| 3. corps caverneux | 8. a. fémorale | 13. m. gracile |
| 4. corps et urètre spongieux | 9. m. pectiné | 14. m. grand adducteur |
| 5. scrotum | 10. m. court adducteur | |

17.1 PÉNIS

Le pénis est l'organe masculin de la copulation, mais aussi l'organe terminal de la miction. Il comprend deux parties distinctes du point de vue topographique et fonctionnel :

- la *racine*, cachée dans le périnée et fixe ;
- et le *corps*, visible et mobile (fig. 17.2, 7.3).

A | RACINE DU PÉNIS

Située dans l'espace superficiel du périnée, au-dessus du scrotum, elle comprend les deux piliers et le bulbe du pénis (fig. 17.4).

1 | Les piliers du pénis

Ils représentent les parties postérieures des corps caverneux. Chaque pilier se fixe sur une branche ischio-pubienne, en avant de la tubérosité ischiatique, et sur la membrane périnéale ou fascia inférieur du diaphragme uro-génital.

Chaque pilier est recouvert d'un muscle ischio-caverneux.




FIG. 17.3. Pénis (vue antérieure)

- | | |
|-------------------|----------------------|
| 1. mont du pubis | 3. prépuce retroussé |
| 2. corps du pénis | 4. gland du pénis |

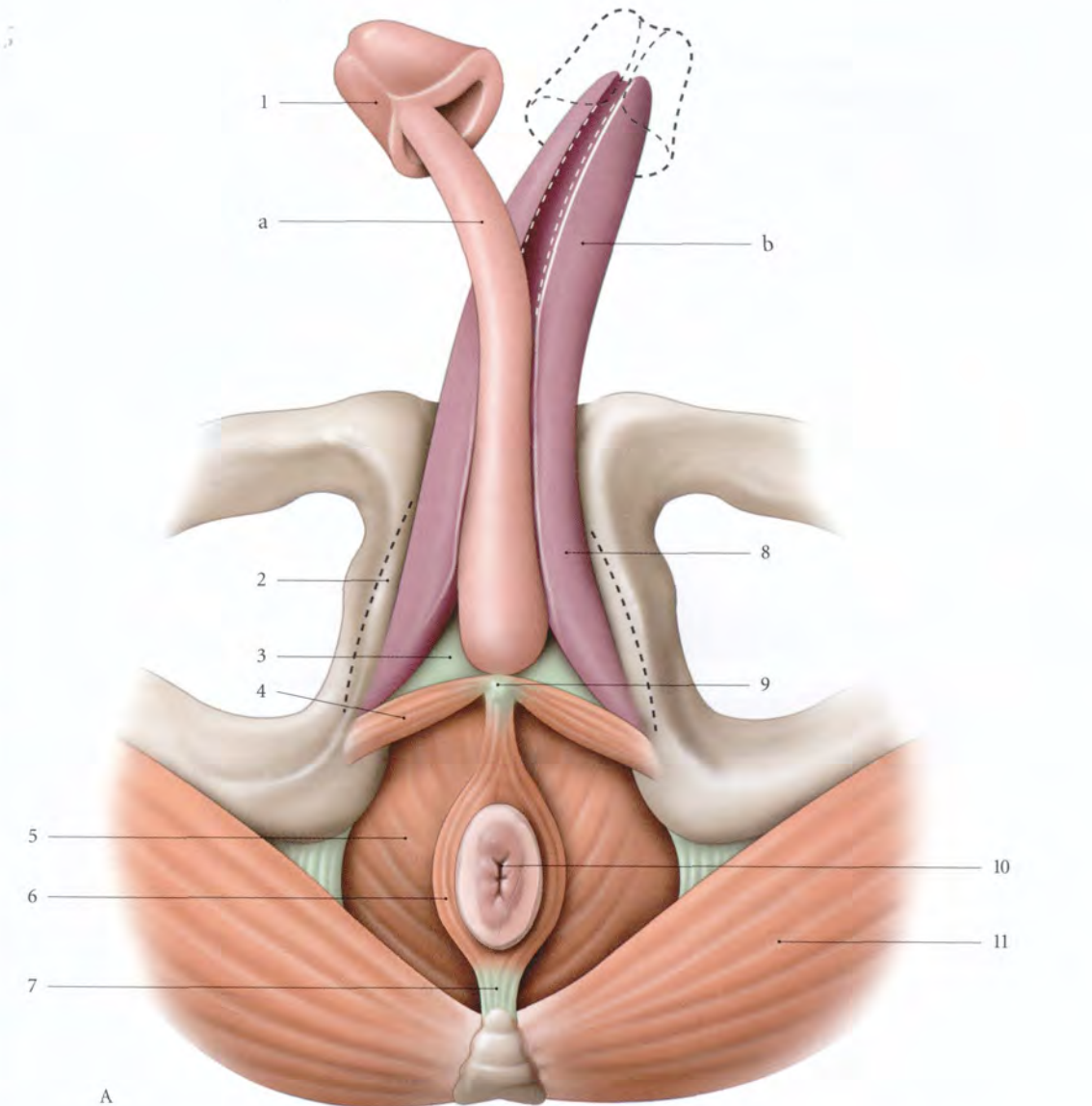
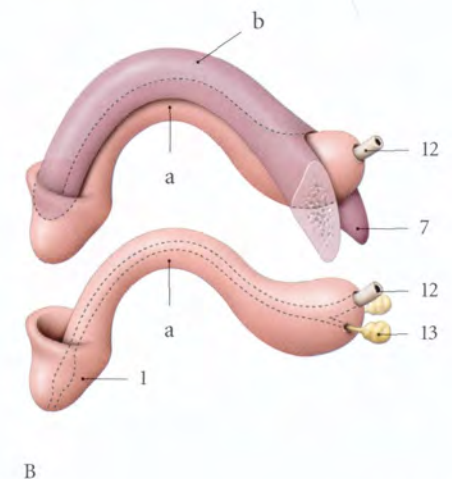


FIG. 17.4. Corps érectiles du pénis individualisés

- | | |
|---|-----------------------------------|
| A. vue inférieure | 5. m. élévateur de l'anus |
| B. vue latérale (constitution) | 6. m. sphincter externe de l'anus |
| a. corps spongieux | 7. corps ano-coccygien |
| b. corps caverneux | 8. pilier du pénis |
| 1. gland du pénis | 9. corps périnéal |
| 2. branche ischio-pubienne | 10. anus |
| 3. fascia inf. du diaphragme uro-génital (membrane périnéale) | 11. m. grand fessier |
| 4. m. transverse superficiel | 12. urètre |
| | 13. glandes bulbo-urétrales |



2 | Le bulbe du pénis

Il représente la partie postérieure du corps spongieux. Il est piriforme et médian. Il se fixe sur la face inférieure de la membrane périnéale. Il est recouvert du muscle bulbo-spongieux.

Il est traversé sur sa face profonde, à 1 ou 2 cm de son extrémité postérieure par l'urètre ; et plus latéralement, par les conduits des glandes bulbo-urétrales.

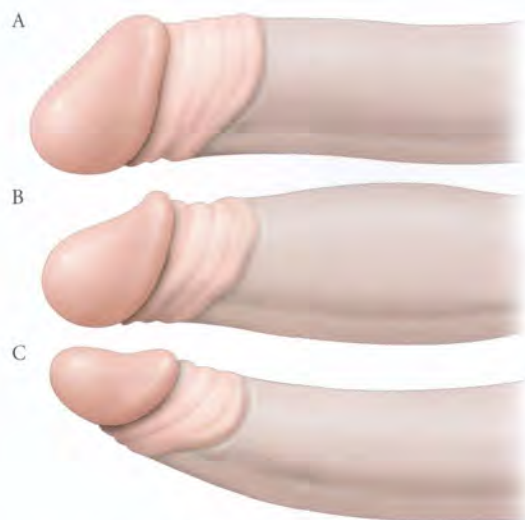


FIG. 17.5. Forme du corps du pénis

A. pénis habituel B. pénis fusiforme C. pénis effilé

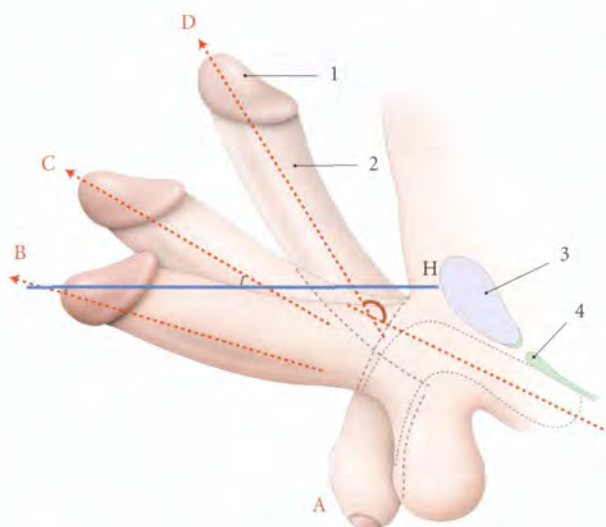


FIG. 17.6. Direction du corps du pénis

A. pénis flaccide
B et C. pénis libre en érection
D. pénis au cours du coït
H. plan horizontal

1. gland
2. corps du pénis
3. symphyse pubienne
4. membrane périnéale

B | CORPS DU PÉNIS

Il est situé, à l'état flaccide, sous la symphyse pubienne et devant le scrotum, et à l'état d'érection, devant la symphyse pubienne.

1 | Les caractéristiques

a) La forme (fig. 17.5)

La forme varie selon son état physiologique. C'est un cylindre plus ou moins aplati sagittalement avec une face antérieure ou *dos du pénis*, une face postérieure ou *face urétrale*, et une extrémité libre renflée, le *gland*.

- **Variations** : en érection le corps peut être fusiforme ou effilé.

b) La direction (fig. 17.6)

- À l'état de flaccidité, le corps est vertical, appliqué contre la face antérieure du scrotum.
- À l'état d'érection (ou *phallus*), le pénis devient ferme et se redresse. Le corps s'aligne alors avec la racine et forme avec l'horizontale un angle de 20° ; celui-ci peut atteindre 30 à 45°.
- Au cours du coït, le corps du pénis fait avec sa racine un angle d'environ 120° à sinus ventral (voir « Anatomie fonctionnelle »).

c) Dimensions

Très variable chez l'adulte, le corps mesure :

- à l'état de flaccidité : 10 à 12 cm de longueur et 8 à 9 cm de circonférence ;
- à l'état d'érection : 16 à 18 cm de longueur et 11 à 12 cm de circonférence (3 à 4 cm de diamètre).

La taille du pénis en érection n'est pas proportionnelle à celle de l'état flaccide, ni à la taille.

d) **L'extensibilité du pénis** diminue avec l'âge, le pénis peut perdre environ 25 % de son volume entre 30 et 80 ans.

La fibrose du conjonctif pénien serait probablement responsable de la réduction de la distensibilité de l'albuginée.

2 | Moyens de fixité (fig. 17.7)

Le corps est maintenu par sa continuité avec la racine et par les ligaments suspenseur et fundiforme.

a) **Le ligament suspenseur du pénis** est triangulaire. Il naît en avant de la symphyse pubienne, s'étale et se divise en deux lames qui se fixent de chaque côté du corps caverneux, sur le fascia profond du pénis.

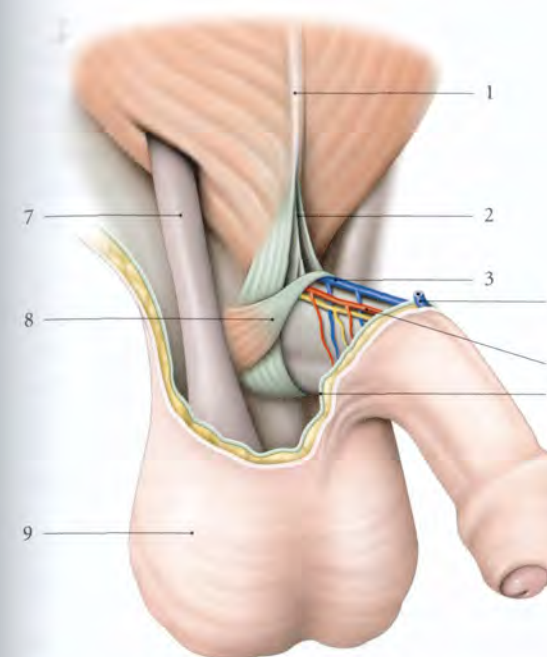


FIG. 17.7. Ligament suspenseur du pénis (vue antéro-latérale droite)

1. ligne blanche de l'abdomen
2. lig. fundiforme du pénis
3. v. dorsale profonde
4. v. dorsale superficielle
5. a. dorsale du pénis

6. fascia superficiel du pénis
7. cordon spermatique
8. m. compresseur de la v. dorsale du pénis
9. scrotum

b) **Le ligament fundiforme** naît de la partie inférieure de la ligne blanche, puis traverse le mont du pubis. Il se divise en deux lames qui passent de chaque côté du ligament suspenseur du pénis.

Les fibres les plus profondes s'unissent sous la face urétrale du pénis ; les plus superficielles se terminent dans le septum scrotal.

3 | Le gland

Extrémité libre du pénis, il est recouvert du prépuce (fig. 17.8).

Il est conique, lisse et d'une couleur rosée qui devient rouge pendant l'érection.

a) **Sa base** forme un bourrelet circulaire, plus saillant au niveau du dos du pénis, la *couronne du gland*. Celle-ci est séparée de l'insertion du prépuce par un sillon circulaire, le *col du gland*.

b) **Son sommet** est percé d'une fente sagittale de 7 mm environ, l'*ostium externe de l'urètre*.

c) **Sa face dorsale** est convexe et étendue.

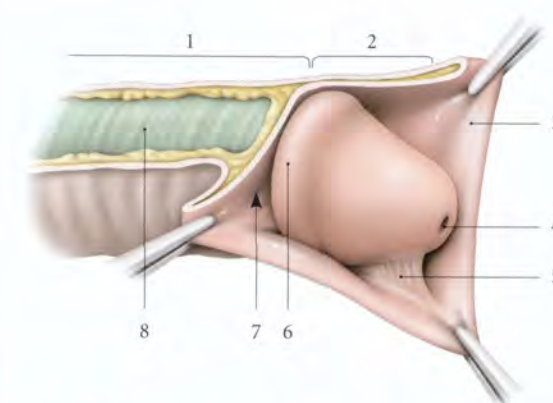


FIG. 17.8. Gland du pénis (vue latérale)

1. corps du pénis
2. gland du pénis découvert
3. prépuce
4. ostium externe de l'urètre

5. frein du prépuce
6. couronne du gland
7. col du gland
8. fascia profond du pénis

d) **Sa face urétrale** présente un sillon médian unissant le col et l'ostium urétral externe ; il donne insertion au *frein du prépuce*.

4 | La peau du pénis (fig. 17.9)

De couleur foncée, elle est remarquablement fine et présente deux parties, une peau rétractile, le prépuce, et une peau adhérente.

a) **Le prépuce** est un repli cutané qui recouvre le gland. Son bord adhérentiel se fixe en arrière du col du gland.

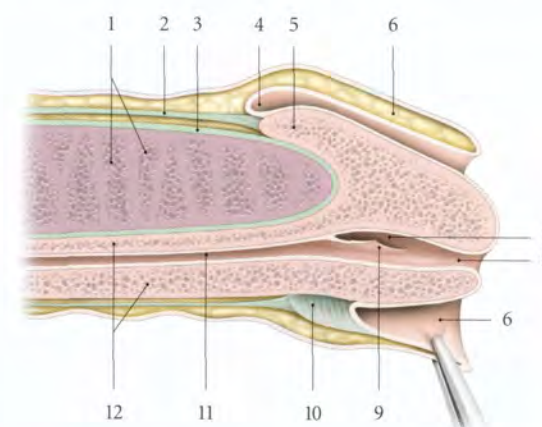


FIG. 17.9. Extrémité libre du pénis (coupe longitudinale)

1. cavernes du corps caverneux
2. fascia profond du pénis
3. albuginée du corps caverneux
4. col du gland
5. couronne du gland
6. prépuce

7. fosse naviculaire de l'urètre
8. ostium externe de l'urètre
9. valvule de la fosse naviculaire
10. frein du prépuce
11. partie spongieuse de l'urètre
12. corps spongieux

2 | Le bulbe du pénis

Il représente la partie postérieure du corps spongieux. Il est piriforme et médian. Il se fixe sur la face inférieure de la membrane périnéale. Il est recouvert du muscle bulbo-spongieux.

Il est traversé sur sa face profonde, à 1 ou 2 cm de son extrémité postérieure par l'urètre ; et plus latéralement, par les conduits des glandes bulbo-urétrales.

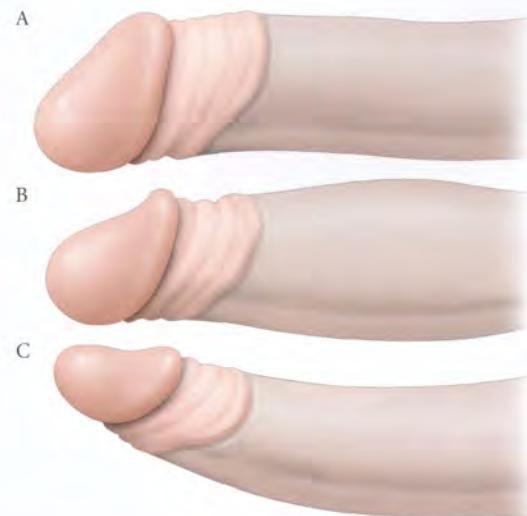


FIG. 17.5. Forme du corps du pénis

A. pénis habituel B. pénis fusiforme C. pénis effilé

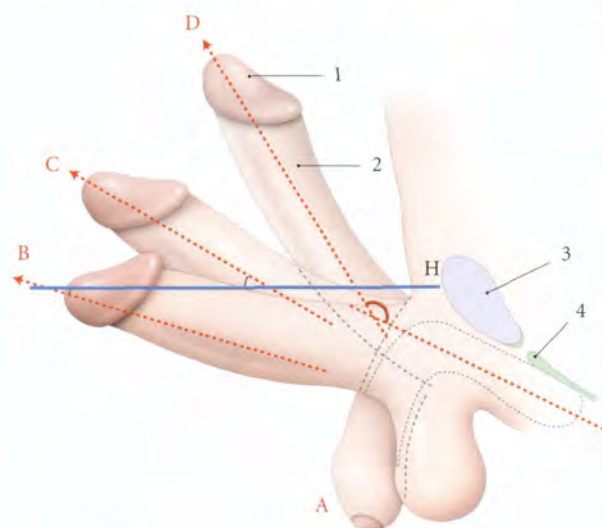


FIG. 17.6. Direction du corps du pénis

A. pénis flaccide
B et C. pénis libre en érection
D. pénis au cours du coït
H. plan horizontal

1. gland
2. corps du pénis
3. symphyse pubienne
4. membrane périnéale

B | CORPS DU PÉNIS

Il est situé, à l'état flaccide, sous la symphyse pubienne et devant le scrotum, et à l'état d'érection, devant la symphyse pubienne.

1 | Les caractéristiques

a) La forme (fig. 17.5)

La forme varie selon son état physiologique. C'est un cylindre plus ou moins aplati sagittalement avec une face antérieure ou *dos du pénis*, une face postérieure ou *face urétrale*, et une extrémité libre renflée, le *gland*.

- **Variations** : en érection le corps peut être fusiforme ou effilé.

b) La direction (fig. 17.6)

- À l'état de flaccidité, le corps est vertical, appliqué contre la face antérieure du scrotum.
- À l'état d'érection (ou *phallus*), le pénis devient ferme et se redresse. Le corps s'aligne alors avec la racine et forme avec l'horizontale un angle de 20° ; celui-ci peut atteindre 30 à 45°.
- Au cours du coït, le corps du pénis fait avec sa racine un angle d'environ 120° à sinus ventral (voir « Anatomie fonctionnelle »).

c) Dimensions

Très variable chez l'adulte, le corps mesure :

- à l'état de flaccidité : 10 à 12 cm de longueur et 8 à 9 cm de circonférence ;
- à l'état d'érection : 16 à 18 cm de longueur et 11 à 12 cm de circonférence (3 à 4 cm de diamètre).

La taille du pénis en érection n'est pas proportionnelle à celle de l'état flaccide, ni à la taille.

d) L'extensibilité du pénis diminue avec l'âge, le pénis peut perdre environ 25 % de son volume entre 30 et 80 ans.

La fibrose du conjonctif pénien serait probablement responsable de la réduction de la distensibilité de l'albuginée.

2 | Moyens de fixité (fig. 17.7)

Le corps est maintenu par sa continuité avec la racine et par les ligaments suspenseur et fundiforme.

a) Le **ligament suspenseur du pénis** est triangulaire. Il naît en avant de la symphyse pubienne, s'étale et se divise en deux lames qui se fixent de chaque côté du corps caverneux, sur le fascia profond du pénis.

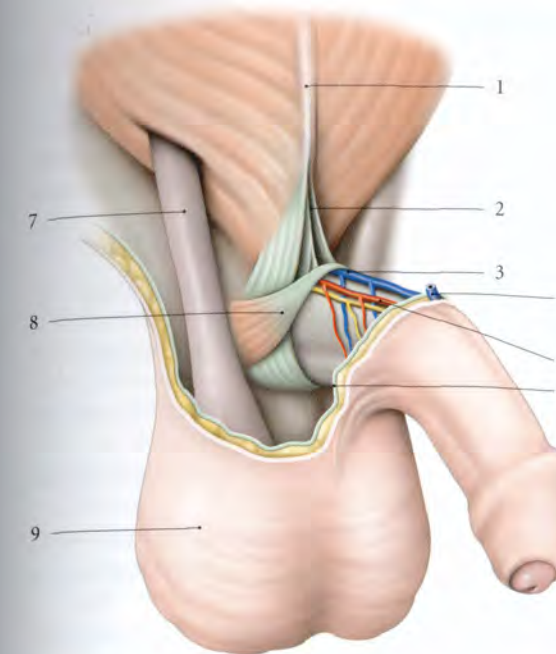


FIG. 17.7. Ligament suspenseur du pénis (vue antéro-latérale droite)

1. ligne blanche de l'abdomen
2. lig. fundiforme du pénis
3. v. dorsale profonde
4. v. dorsale superficielle
5. a. dorsale du pénis

6. fascia superficiel du pénis
7. cordon spermatique
8. m. compresseur de la v. dorsale du pénis
9. scrotum

b) Le **ligament fundiforme** naît de la partie inférieure de la ligne blanche, puis traverse le mont du pubis. Il se divise en deux lames qui passent de chaque côté du ligament suspenseur du pénis.

Les fibres les plus profondes s'unissent sous la face urétrale du pénis ; les plus superficielles se terminent dans le septum scrotal.

3 | Le gland

Extrémité libre du pénis, il est recouvert du prépuce (fig. 17.8).

Il est conique, lisse et d'une couleur rosée qui devient rouge pendant l'érection.

a) Sa **base** forme un bourrelet circulaire, plus saillant au niveau du dos du pénis, la *couronne du gland*. Celle-ci est séparée de l'insertion du prépuce par un sillon circulaire, le *col du gland*.

b) Son **sommet** est percé d'une fente sagittale de 7 mm environ, l'*ostium externe de l'urètre*.

c) Sa **face dorsale** est convexe et étendue.

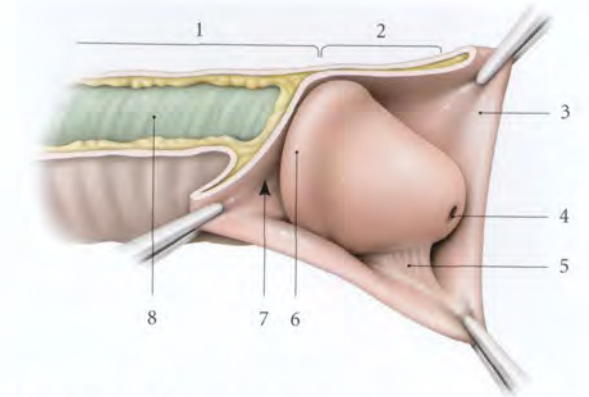


FIG. 17.8. Gland du pénis (vue latérale)

1. corps du pénis
2. gland du pénis découvert
3. prépuce
4. ostium externe de l'urètre

5. frein du prépuce
6. couronne du gland
7. col du gland
8. fascia profond du pénis

d) Sa **face urétrale** présente un sillon médian unissant le col et l'ostium urétral externe ; il donne insertion au *frein du prépuce*.

4 | La peau du pénis (fig. 17.9)

De couleur foncée, elle est remarquablement fine et présente deux parties, une peau rétractile, le prépuce, et une peau adhérente.

a) Le **prépuce** est un repli cutané qui recouvre le gland. Son bord adhérentiel se fixe en arrière du col du gland.

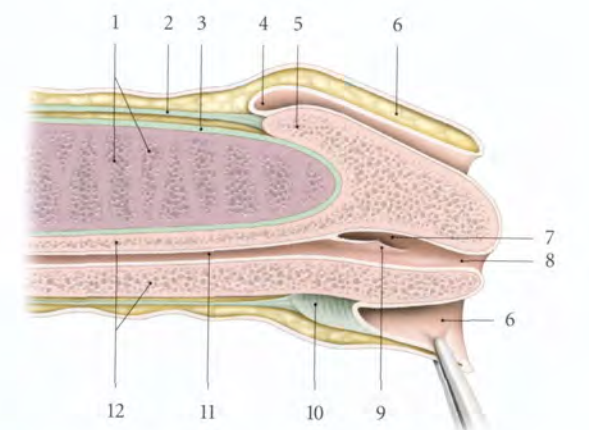


FIG. 17.9. Extrémité libre du pénis (coupe longitudinale)

1. cavernes du corps caverneux
2. fascia profond du pénis
3. albuginée du corps caverneux
4. col du gland
5. couronne du gland
6. prépuce

7. fosse naviculaire de l'urètre
8. ostium externe de l'urètre
9. valvule de la fosse naviculaire
10. frein du prépuce
11. partie spongieuse de l'urètre
12. corps spongieux

Il est uni à la face urétrale du gland par le *frein du prépuce*.

- **Variations :** L'adhérence du prépuce et du gland observées chez 4 % des nouveaux-nés est due à un retard de clivage des structures au cours de l'organogénèse. Cette adhérence physiologique disparaît à 6 mois chez 80 % des enfants et presque complètement à 3 ans.

Le décalotage chez le nourrisson est donc habituellement inutile. Le décalotage forcé peut engendrer un phimosis par la formation d'un anneau cicatriciel.

b) La peau du corps du pénis présente une adhérence très lâche avec le plan profond, lui assurant une grande réserve d'allongement lors de l'érection. Elle est recouverte à sa base de poils longs. Sa face urétrale présente une ride longitudinale médiane, le *raphé du pénis*, qui se prolonge en arrière avec le raphé du scrotum. Il constitue le vestige de la fusion des tubercules génitaux.

C | CONSTITUTION

Le pénis est constitué schématiquement de trois cylindres de tissu érectile : les deux corps caverneux et le corps spongieux. Ces corps érectiles, isolés dans la racine, se regroupent sous le pubis pour participer à la formation du corps du pénis (fig. 17.10).

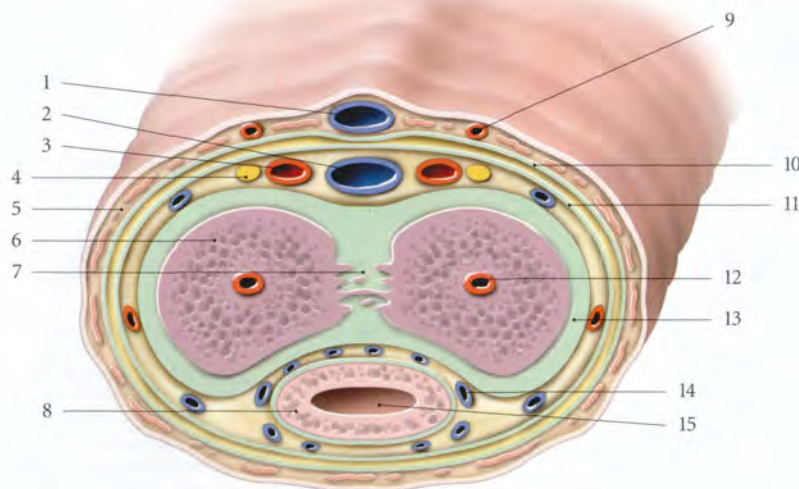


FIG. 17.10. Corps du pénis
(coupe transversale)

1. v. dorsale superficielle
2. v. dorsale profonde
3. a. dorsale du pénis
4. n. dorsal du pénis
5. tunique dartos
6. corps caverneux
7. septum du pénis et anastomose intercaverneuse
8. corps spongieux
9. branche pénienne de l'a. pudendale externe
10. fascia superficiel du pénis
11. fascia profond du pénis
12. a. profonde du pénis
13. albuginée du corps caverneux
14. v. caverneuse
15. urètre

1 | Les corps caverneux (fig. 17.11)

Rétrécis et coniques à leurs extrémités, ils s'adosent médialement, au niveau du corps. Ils sont séparés par le septum du pénis. Ils délimitent deux sillons longitudinaux, l'un, pour la veine dorsale profonde du pénis, sur le dos du pénis et l'autre pour le corps spongieux, sur la face urétrale.

2 | Le corps spongieux

Il est traversé sur sa longueur par l'*urètre spongieux*. Il est dilaté à ses deux extrémités pour former le *gland* et le *bulbe*. Le gland comprend : une partie axiale, périurétrale et une partie périphérique qui s'évase en arrière, tel le chapeau d'un champignon :

- le versant supérieur recouvre l'extrémité antérieure des corps caverneux ;
- les versants latéraux s'adosent sous la partie périurétrale par l'intermédiaire d'une lame sagittale, le *septum du gland* ;
- le bord libre arrondi constitue la couronne du gland.

3 | Les fascias du pénis

Sous la peau siège une gaine de deux fascias superposés :

- le *fascia superficiel du pénis*, sous-cutané, est très lâche et sans graisse ;
- le *fascia profond du pénis*¹ est fixé sur le col du gland par son extrémité distale. Sa partie proximale donne

1. Ancien. : fascia de Buck.

insertion aux muscles ischio-caverneux et bulbo-spongieux.

4 | La tunique dartos

Dans le derme de la peau du pénis se trouvent des faisceaux de myofibres lisses qui forment la tunique dartos.

D | VASCULARISATION

1 | Les artères (fig. 17.12)

a) Les artères profondes

Elles proviennent toutes de l'artère pudendale interne et sont destinées aux corps érectiles.

- L'*artère profonde du pénis*² parcourt l'axe d'un corps caverneux. Elle donne :
 - les artères hélicines qui s'ouvrent dans les sinus caverneux ;
 - des capillaires nourriciers pour les trabécules caverneuses ;
 - et des anastomoses artério-veineuses qui rejoignent les veines émissaires.

- L'*artère bulbair*e est destinée au bulbe spongieux.
- L'*artère urétrale*³ vascularise l'urètre spongieux et la partie antérieure du corps spongieux.
- Les *artères dorsales du pénis* parcourent le dos du pénis de chaque côté de la veine dorsale profonde du pénis.

Elles s'anastomosent au niveau du col du gland et forment un cercle artériel d'où partent des rameaux pour le gland, le prépuce et le frein du prépuce.

- Elles donnent des *artères circonflexes du pénis* pour le corps caverneux et le corps spongieux. Ces dernières contournent le corps caverneux pour atteindre le corps spongieux.

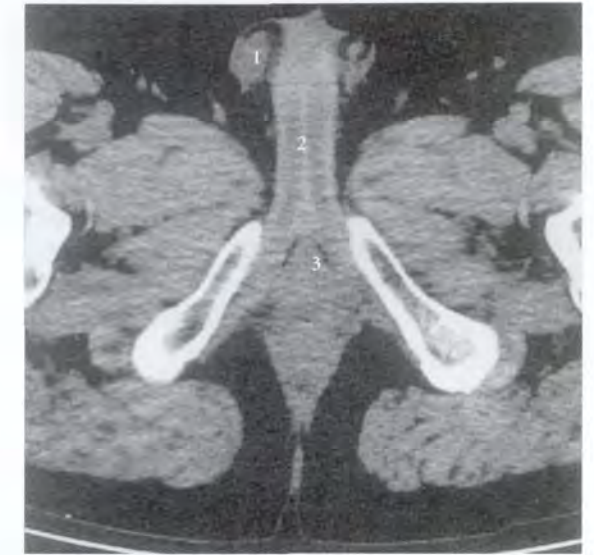


FIG. 17.11. Coupe tomodynamométrique transversale du périnée masculin (cliché Dr F. Goubault)

1. testicule 2. corps caverneux 3. corps spongieux

b) Les artères superficielles

Elles proviennent des artères pudendales externes, branches de l'artère femorale. Elles sont destinées à la peau du pénis.

2 | Les veines (fig. 17.13, 17.14)

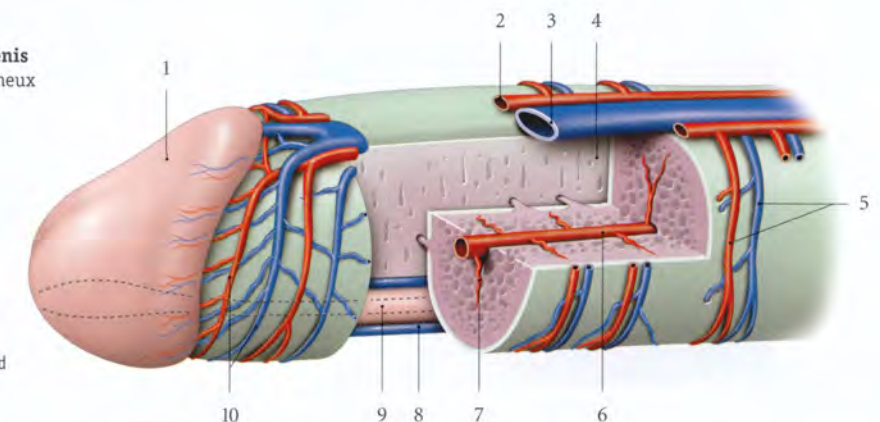
a) Les veines des corps érectiles

Les veines caverneuses sont drainées par des veines émissaires soit dans les *veines circonflexes*, qui rejoignent la veine dorsale profonde du pénis, soit dans les

2. Ancien. : artère caverneuse.
3. Ancien. : artère bulbo-urétrale.

FIG. 17.12. Vascularisation du pénis
(coupe chanfreinée du corps caverneux gauche)

1. gland
2. a. dorsale du pénis
3. v. dorsale profonde du pénis
4. septum du pénis
5. a. et v. circonflexes
6. a. profonde du pénis
7. a. hélicine
8. v. spongieuse (v. bulbair)
9. corps spongieux
10. cercles artériel et veineux du gland



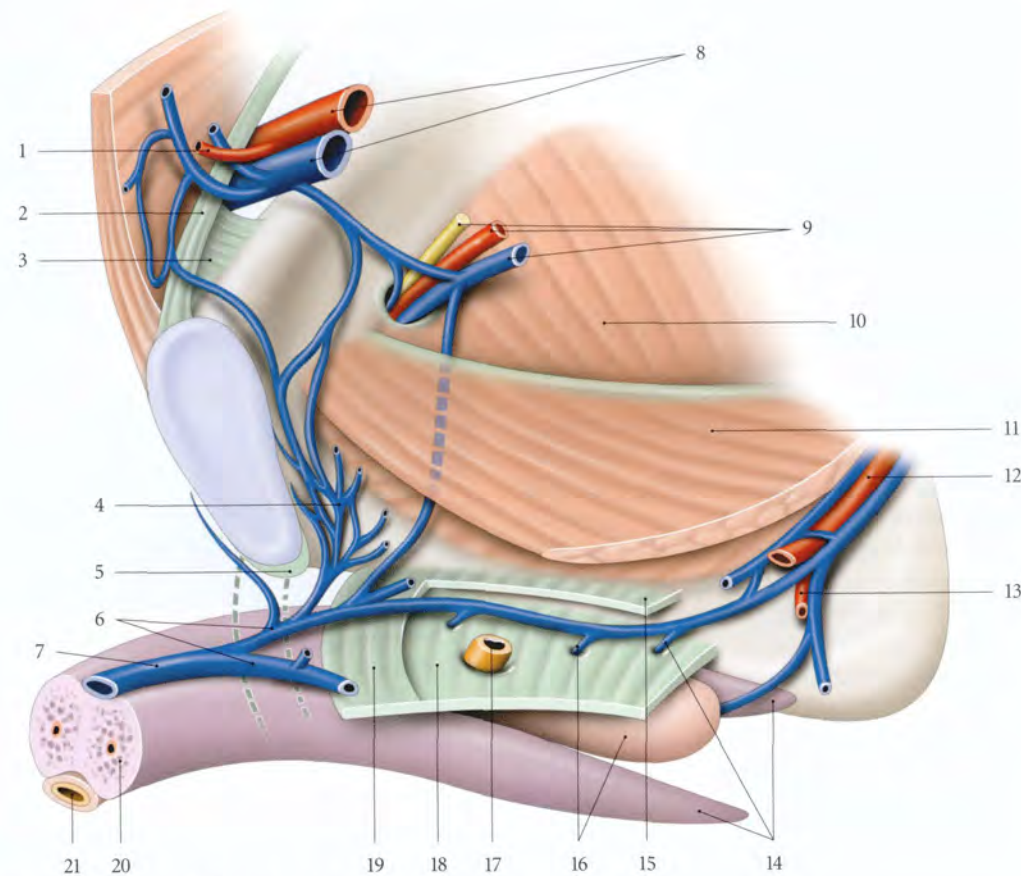


FIG. 17.13. Drainage de la veine dorsale profonde du pénis (diagramme schématisique)

- | | | | |
|---|-----------------------------------|---|--|
| 1. a. et v. épigastriques inf. | 7. v. dorsale profonde du pénis | 14. v. et racines des corps caverneux | 18. fascia inf. du diaphragme uro-génital (membrane périnéale) |
| 2. lig. inguinal | 8. a. et v. iliaques externes | 15. fascia sup. du diaphragme uro-génital | 19. lig. transverse du périnée |
| 3. lig. lacunaire | 9. n., a. et v. obturateurs | 20. corps caverneux | 21. corps spongieux et urètre |
| 4. plexus veineux rétropubien | 10. m. obturateur interne | 16. v. et bulbe spongieux | |
| 5. lig. arqué du pubis | 11. m. élévateur de l'anus | 17. urètre | |
| 6. terminaison de la v. dorsale profonde du pénis | 12. a. et vv. pudendales internes | | |
| | 13. a. et v. périnéales | | |

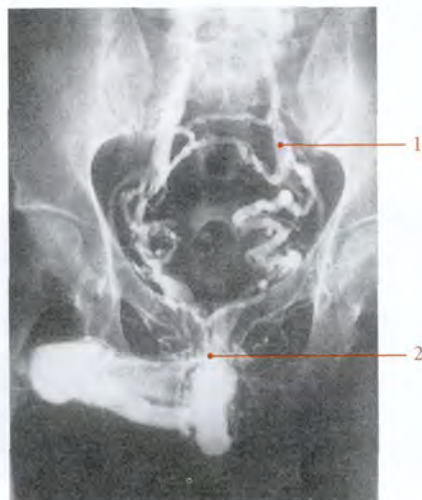


FIG. 17.14. Drainage veineux du pénis (cliché Dr Ph. Chartier)

- | | |
|-----------------------|-------------------------|
| 1. v. iliaque interne | 2. v. profonde du pénis |
|-----------------------|-------------------------|

veines bulbaires, soit directement dans les veines pudendales internes.

- La veine dorsale profonde du pénis draine le gland et la partie libre des corps caverneux. Elle parcourt le dos du pénis sous le fascia profond du pénis. Elle possède une vingtaine de valvules. Elle passe dans le *hiatus infrapubien*, limité par les ligaments arqué du pubis et transverse du périnée, pour rejoindre les veines pudendales internes droites et gauches ; ces veines se drainent aussi dans le plexus rétropubien.
- Les racines des corps caverneux se drainent directement dans le plexus veineux rétropubien ou dans les veines pudendales internes.
- Le corps spongieux est drainé par les veines circonflexes dans la veine dorsale profonde du pénis et par les veines bulbaires dans une veine pudendale interne.

b) Les plans cutanés se drainent dans la veine dorsale superficielle du pénis qui se bifurque pour rejoindre les veines pudendales externes, affluentes des grandes veines saphènes.

3 | Les lymphatiques

a) La peau du pénis se draine vers les lymphonœuds inguinaux médiaux superficiels.

b) Le gland et le corps du pénis se drainent selon deux voies :

- la voie présymphysaire rejoint les lymphonœuds inguinaux profonds ;
- la voie infrasympphysaire rejoint les lymphonœuds obturateurs et interiliaques.

c) La racine du pénis se draine dans les lymphonœuds iliaques internes, en longeant l'artère pudendale interne.

E | INNERVATION

1 | L'innervation somatique (fig. 17.15)

Elle est assurée par :

a) Le nerf dorsal du pénis et le nerf périnéal, branches du nerf pudendal.

b) Les nerfs ilio-inguinal et génito-fémoral, pour le mont du pubis et la peau voisine du pénis.

2 | L'innervation autonome

a) Les nerfs proviennent essentiellement des nerfs caverneux, branches du plexus hypogastrique inférieur.

Ces nerfs côtoient successivement les faces postéro-latérales des glandes séminales, la face latérale de la prostate, les bords latéraux de l'urètre membranacé et le bord antérieur du bulbe. Ils se divisent et pénètrent

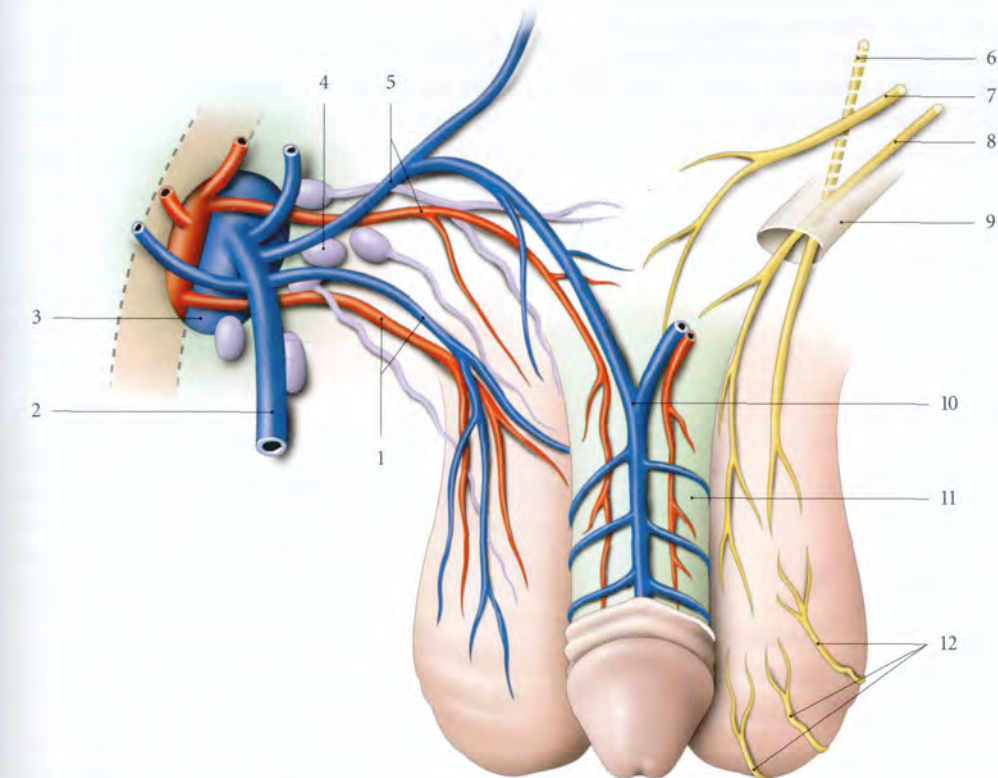


FIG. 17.15. Vascularisation (droite) et innervation (gauche) superficielles du pénis et du scrotum

- | | | |
|---|------------------------------|---|
| 1. a. et v. pudendales externes inf. | 6. n. génito-fémoral | 11. fascia superficiel du pénis |
| 2. grande v. saphène | 7. n. ilio-hypogastrique | 12. rr. scrotaux post. (n. cutané post. de la cuisse) |
| 3. hiatus saphène et a. et v. fémorales | 8. n. ilio-inguinal | |
| 4. lymphonœuds inguinaux médiaux | 9. canal inguinal | |
| 5. a. et v. pudendales externes sup. | 10. v. dorsale superficielle | |

les corps caverneux et spongieux en même temps que les artères caverneuses et bulbo-urétrales.

b) La systématisation (voir « Anatomie fonctionnelle »)

F | STRUCTURE

1 | Les corps caverneux et spongieux

Ils sont constitués de tissu érectile caractérisé par un système de trabécules séparant des *sinus vasculaires ou cavernes*. Ces trabécules caverneuses conjonctives contiennent des myofibres lisses, des vaisseaux et des neurofibres. Ces myofibres lisses, très abondantes dans le corps caverneux (près de 50 %), constituent les *muscles caverneux*.

Ces cavernes irrégulières sont tapissées d'un endothélium. Des artérioles hélicines s'ouvrent directement dans les cavernes qui sont drainées par des veines caverneuses.

a) Les corps caverneux sont entourés d'une albuginée épaisse très riche en fibres collagènes. Les deux corps caverneux sont en continuité fonctionnelle l'un avec l'autre, grâce à la présence d'orifices dans la partie moyenne du septum du pénis; orifices traversés par des anastomoses intercaverneuses.

4. Ancien. : glandes de Tyson.

L'induration de l'albuginée est à l'origine de la maladie de la Peyronie, caractérisée par une courbure douloureuse du pénis en érection.

b) Le corps spongieux est entouré d'une albuginée mince riche en fibres élastiques; ses cavernes sont plus vastes et les myofibres lisses peu abondantes (10 %).

c) Le gland est recouvert d'un épithélium stratifié squameux non kératinisé. Il se continue avec celui de la face interne du prépuce. Des glandes préputiales⁴ sont localisées sur sa couronne et son col. Elles sécrètent le smegma.

2 | La peau du pénis

Elle est lâchement fixée au fascia superficiel du pénis. Elle est caractérisée par un épithélium pourvu de glandes sébacées, de glandes sudoripares, et de cellules pigmentaires situées dans sa couche basale. Son derme sans graisse, ou tunique dartos, est riche en myofibres lisses.

a) Sa face externe est souvent dépourvue de poils.

b) La face interne du prépuce est dépourvue de glandes sébacées et sudoripares; par contre, elle présente des glandes préputiales, surtout de chaque côté du frein.

17.2 SCROTUM

Le scrotum⁵ constitue l'enveloppe cutanée des testicules et des épидидymes. Appendu au périnée uro-génital, il est divisé en deux loges testiculaires⁶ par le *septum scrotal*.

Il soutient les testicules et participe à la régulation de leur environnement thermique.

A | MORPHOLOGIE EXTERNE

Sa coloration est plus foncée que la couleur générale de la peau. Il est recouvert de poils à la puberté.

Il est flasque et d'aspect ridé avec un sillon médian sagittal : le *raphé scrotal*.

Il se prolonge en avant par le raphé du pénis et en arrière, vers l'anus.

5. Vulgairement dénommé bourse.

6. Elles apparaissent à la descente des testicules.

B | CONSTITUTION (fig. 17.16)

Comme les grandes lèvres de la vulve, le scrotum est le prolongement périnéal de la paroi abdominale dont il dérive. Il comprend, de la superficie vers la profondeur, la peau, les fascias spermatique externe, crémasterique et spermatique interne.

1 | La peau scrotale

Elle est fine et extensible.

a) Son épithélium est pigmenté.

b) Son derme ou *tunique dartos* est dépourvu de graisse. Les tuniques dartos droite et gauche s'adossent dans le plan médian pour former le septum scrotal.

Elle est riche en faisceaux musculaires lisses (ou *muscle dartos*) qui se fixent sur l'adventice des vaisseaux et la

couche papillaire. Le muscle dartos est un thermorégulateur : sa contraction en réduisant la surface du scrotum diminue la température intrascrotale.

2 | Le fascia spermatique externe

Il se continue avec le fascia superficiel du pénis.

3 | Le fascia crémasterique⁷

C'est un tissu aréolaire contenant l'épanouissement terminal des faisceaux du muscle crémaster.

4 | Le fascia spermatique interne

Il se continue avec le fascia profond du pénis.

C | VASCULARISATION – INNERVATION

1 | Les artères scrotales

a) Les artères scrotales antérieures sont des branches des artères pudendales externes supérieures et inférieures.

b) Les artères scrotales postérieures proviennent des artères pudendales internes.

2 | Les veines scrotales

Elles se drainent dans les veines pudendales externes et internes.

3 | Les lymphatiques

Ils rejoignent les lymphonœuds inguinaux superficiels et lacunaires.

4 | Les nerfs

L'innervation est assurée par les nerfs scrotaux postérieurs, branches du nerf périnéal, la branche périnéale du nerf cutané postérieur de la cuisse, et le nerf ilio-inguinal (fig. 17.17).

Le bloc des nerfs dorsaux du pénis permet une anesthésie de la peau du pénis.

Il consiste en une injection sous-cutanée de l'agent anesthésique au niveau du corps du pénis, à une et onze heures.

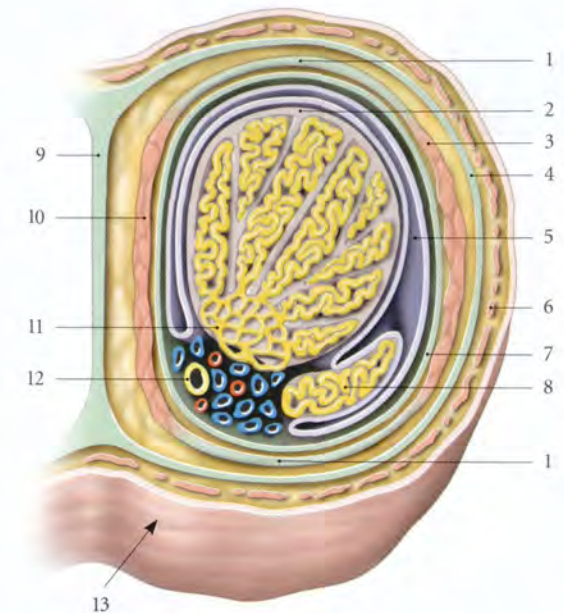


FIG. 17.16. Testicule et scrotum droits – coupe transversale (vue supéro-postérieure)

- | | |
|------------------------------------|------------------------------------|
| 1. fascia crémasterique | 8. corps de l'épididyme |
| 2. albuginée | 9. septum du scrotum |
| 3. m. crémaster (faisceau latéral) | 10. m. crémaster (faisceau médial) |
| 4. fascia spermatique externe | 11. médiastinum testis |
| 5. vaginale du testicule | 12. conduit déférent |
| 6. tunique dartos | 13. face post. du scrotum droit |
| 7. fascia spermatique interne | |

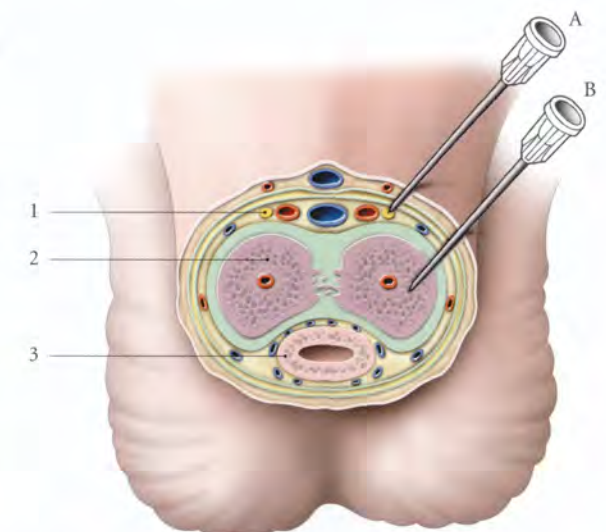


FIG. 17.17. Coupe transversale du pénis

- | | |
|---------------------------------|--|
| A. bloc des n. dorsaux du pénis | 1. n. dorsal du pénis |
| B. injection intracaverneuse | 2. corps caverneux |
| | 3. corps spongieux et urètre spongieux |

7. Ancien. : tunique érythroïde.

17.3 ANATOMIE FONCTIONNELLE : LA FONCTION PHALLIQUE⁸

L'érection pénienne, définie par l'élévation et la rigidité du pénis, est une phase de la fonction érotique nécessaire à l'éjaculation et à l'orgasme.

L'érection pénienne est un phénomène vasculaire complexe et potentialisé par son environnement vaginal. Elle est sous contrôle neuromusculaire et hormonal.

La connaissance de la fonction érectile permet une meilleure compréhension de l'impuissance caractérisée par la permanence de l'impossibilité ou de l'insuffisance, ou de la brièveté de l'érection.

A | L'ÉRECTION

Il existe schématiquement trois types d'érection :

- l'érection réflexe, induite par la stimulation génitale;
- l'érection psychogène, induite par des stimulus plus complexes, sensoriels (olfactifs, visuels, auditifs...), corticaux cérébraux...
- et l'érection nocturne, spontanée et inconsciente, apparaissant habituellement pendant le sommeil

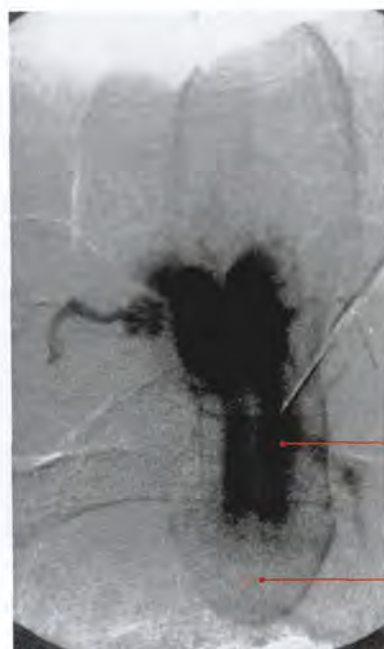


FIG. 17.18. Injection intracaverneuse (cliché Dr Ph. Chartier)

1. corps caverneux

2. gland du pénis

paradoxal. Celle-ci, conservée dans l'impuissance psychogène, peut être explorée pendant le sommeil.

Le priapisme est une érection permanente, indépendante de toute libido; elle est douloureuse et n'entraîne pas d'éjaculation.

1 | L'hémodynamique de l'érection

Le rôle capital des muscles lisses caverneux dans l'hémodynamique de l'érection est démontré par la pharmacologie, qui montre que les drogues érectogènes ont un effet myorelaxant. Inversement, les drogues myocontractantes sont érectolytiques.

L'injection intracaverneuse de certaines drogues permet d'évaluer la réponse des muscles caverneux (fig. 17.18).

On constate, en effet, durant la phase de flaccidité, une activité électrique continue dans les corps caverneux, et durant l'érection, un silence électromyographique (Wagner).

L'hémodynamique de l'érection peut se résumer en cinq phases.

a) **En phase flasque**, les flux artériel et veineux sont minimes (fig. 17.19).

b) **En phase de latence**, le pénis s'allonge. Le flux de l'artère pudendale interne augmente et les cavernes se remplissent. La pression intraveineuse est faible.

c) **En phase de tumescence**, le pénis grossit et s'allonge encore. La pression des cavernes augmente et le débit artériel diminue. Lorsque la pression intracaverneuse dépasse la pression diastolique, le flux n'existe que pendant la systole.

d) **En phase d'érection totale**, la pression intracaverneuse augmente sous l'effet de la contraction des muscles caverneux. Elle atteint 80 à 90 % de la pression systolique.

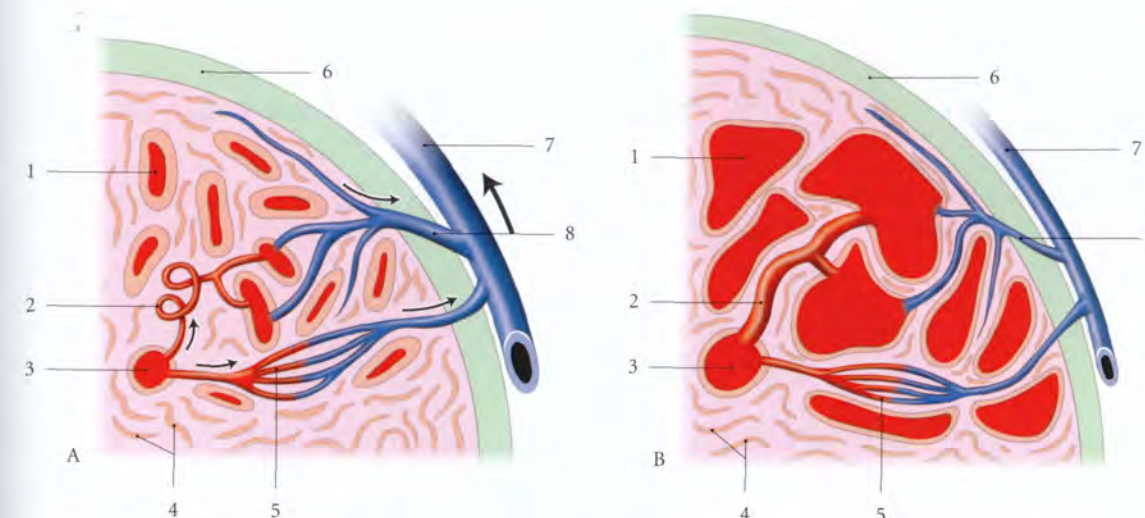


FIG. 17.19. Hémodynamique de l'érection (Coupe transversale schématisée)

A. phase flasque

B. phase d'érection

1. sinus caverneux

2. a. hélicine

3. a. profonde du pénis

4. m. caverneux

5. anastomose artério-veineuse

6. albuginée

7. v. circonflexe

8. vv. efférentes

En fait, la pression intracaverneuse nécessaire pour obtenir un angle pénien de 90° est variable selon les sujets. Elle dépend probablement aussi de la valeur contentive de l'albuginée qui comprime les veines efférentes la traversant.

Un déficit du muscle compresseur de la veine dorsale profonde du pénis peut être à l'origine d'une impuissance sexuelle par fuite veineuse.

e) **En phase de rigidité**, la pression intracaverneuse augmente encore et peut dépasser la pression artérielle systolique. Cette augmentation est favorisée par la compression de la veine dorsale profonde du pénis et des veines circonflexes, par le muscle compresseur de la veine dorsale du pénis et le fascia profond du pénis.

La fracture du pénis est une rupture des corps caverneux, secondaire à un traumatisme direct sur un pénis en érection rigide. Elle est favorisée par un excès de courbure du corps du pénis, entraînant une rupture de l'albuginée.

f) **En phase de détumescence**, après éjaculation ou cessation des stimulus érotiques, une grande partie du sang intracaverneux est expulsée sous l'effet de la contraction des muscles caverneux. Le pénis retrouve sa morphologie flasque.

g) Particularités hémodynamiques

- Le gland fonctionne, pendant la phase d'érection totale, comme une fistule artério-veineuse, en raison de l'absence d'albuginée. Le gland se congestionne sous l'effet de la rigidité des corps caverneux, entraînant la compression temporaire de la veine dorsale profonde du pénis par le fascia profond du pénis et le muscle compresseur de la veine dorsale du pénis.
- Le corps spongieux est peu tendu, en raison de l'élasticité de son albuginée, et la rareté des muscles caverneux; ce qui permet à l'urètre spongieux de rester perméable pendant l'éjaculation.

2 | L'environnement pénien (fig. 17.20)

Au début de l'intromission du pénis dans le tiers externe du vagin, le gland provoque un réflexe de la musculature vaginale et des muscles périvaginaux qui crée une zone de forte pression dans le tiers externe du vagin. Le gland est alors soumis à de fortes pressions.

Des études électromyographiques ont montré en effet que la stimulation du gland provoque simultanément une contraction des muscles périnéaux et une élévation de la pression intracaverneuse.

À la stimulation des barorécepteurs de la couronne et du col du gland, s'ajoutent les effets de la stimulation des extérocepteurs tactiles et thermiques.

Cette stimulation sensorielle et mécanique du gland intravaginal induit un réflexe des muscles ischio-caverneux du pénis, qui améliore la qualité de l'érection.

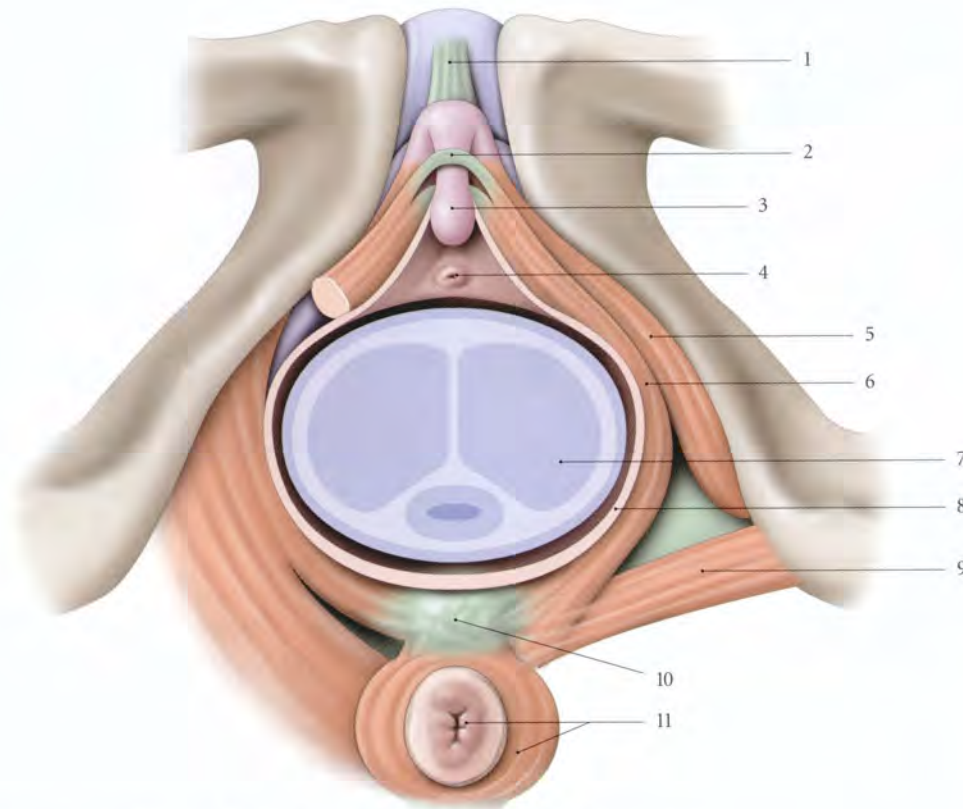


FIG. 17.20. Environnement du pénis *in situ*, au cours d'un rapport sexuel (vue périnéale)

- | | | |
|--|--|---------------------------------------|
| 1. lig. suspenseur du clitoris | 5. m. ischio-caverneux | 9. m. transverse superficiel |
| 2. m. compresseur de la v. dorsale du clitoris | 6. m. bulbo-caverneux | 10. corps périnéal |
| 3. gland du clitoris | 7. corps du pénis (coupe transversale) | 11. anus et sphincter externe de l'an |
| 4. ostium externe de l'urètre | 8. paroi vaginale | |

Cette érection, plus durable, provoque, par un rétro-contrôle positif, chez la femme, un réflexe musculaire (ischio et bulbo-caverneux) et une amélioration de la réponse vasculaire du clitoris.

B | ÉJACULATION PÉNIENNE

L'éjaculation, souvent synonyme d'orgasme, comprend deux phases.

1 | La première phase

Elle correspond d'abord à la contraction des voies spermatiques; une onde contractile naissant de la queue de l'épididyme, se propage dans le conduit déférent. Puis se surajoutent la contraction des glandes séminales, de la prostate et du sphincter vésical qui s'oppose à une éjaculation rétrograde dans la vessie.

2 | La deuxième phase

Elle s'accompagne de la contraction des muscles striés périnéaux, à l'exception du muscle sphincter de l'urètre, dont le relâchement permet l'issue du sperme.

C | RÉGULATION NERVEUSE

1 | Les neurorécepteurs

Les neurorécepteurs fonctionnent comme des condensateurs, avec une phase de mise en tension et une phase de stockage du potentiel sensitif, par la stimulation répétée. Lorsque la sommation atteint un certain seuil, le déclenchement de la réponse orgasmique a lieu.

a) Les neurorécepteurs somatiques

- Les extérocepteurs sont situés dans les formations cutanées et érectiles.

- Les propriocepteurs se trouvent dans les fascias et muscles périnéaux.
- Les neurorécepteurs génitaux sont concentrés au niveau du frein du prépuce, de la couronne et du col du gland.

b) Les neurorécepteurs autonomes

Ils siègent au niveau des muscles caverneux et des vaisseaux du pénis.

- Les neurotransmetteurs adrénergiques α dont la stimulation est permanente sont responsables de la contraction des muscles caverneux et de la flaccidité du pénis.
- Les neurotransmetteurs adrénergiques β sont 10 fois moins importants.
- La stimulation des neurotransmetteurs cholinergiques parasympathiques induit la tumescence et l'érection, par un effet antagoniste adrénergique et un effet facilitateur des neurotransmetteurs non cholinergiques.

c) Les neurorécepteurs non cholinergiques

Parmi les nombreux agents humoraux pouvant intervenir dans la contraction des muscles caverneux, citons :

- Le monoxyde d'azote (NO), produit par l'endothélium des sinus caverneux, qui est myorelaxant et joue un rôle essentiel dans l'érection.
- La substance P, présente essentiellement dans les récepteurs sensitifs du gland, serait myorelaxante et assurerait une synergie entre le gland et le corps du pénis.
- Le polypeptide intestinal vaso-actif (VIP) serait un facilitateur de l'érection.
- La prostaglandine E1 est myorelaxante et la prostaglandine E2, myocontractante avec une action érectogène efficace.

2 | Les centres nerveux

a) Les centres autonomes, responsables des phénomènes vasculaires de l'érection, siègent :

- pour le sympathique, dans la colonne intermédiaire latérale au niveau des myéomères T_{12} - L_2 ;
- Pour le parasympathique, au niveau de la partie médiale de la base de la corne ventrale des myéomères S_2 - S_4 .

Une lésion des myéomères S_3 - S_4 entraîne une impuissance.

b) Le centre moteur somatique⁹ est situé dans l'apex de la corne antérieure des myéomères S_2 - S_4 . Ils contrôlent les muscles striés du périnée, en particulier le muscle compresseur de la veine dorsale du pénis.

c) Dans l'encéphale sont localisés des centres inhibiteurs ou activateurs des informations génitales (aires somato-sensorielles primaires). Le système limbique, siège de l'expression de l'émotion et du comportement (en particulier l'agressivité), est impliqué dans l'orgasme. Les structures du système limbique s'expriment à travers l'hypothalamus par l'intermédiaire du système autonome.

3 | Les voies nerveuses (fig. 17.21)

(voir Chapitre 9)

9. Ancien. : noyau d'Onuf.

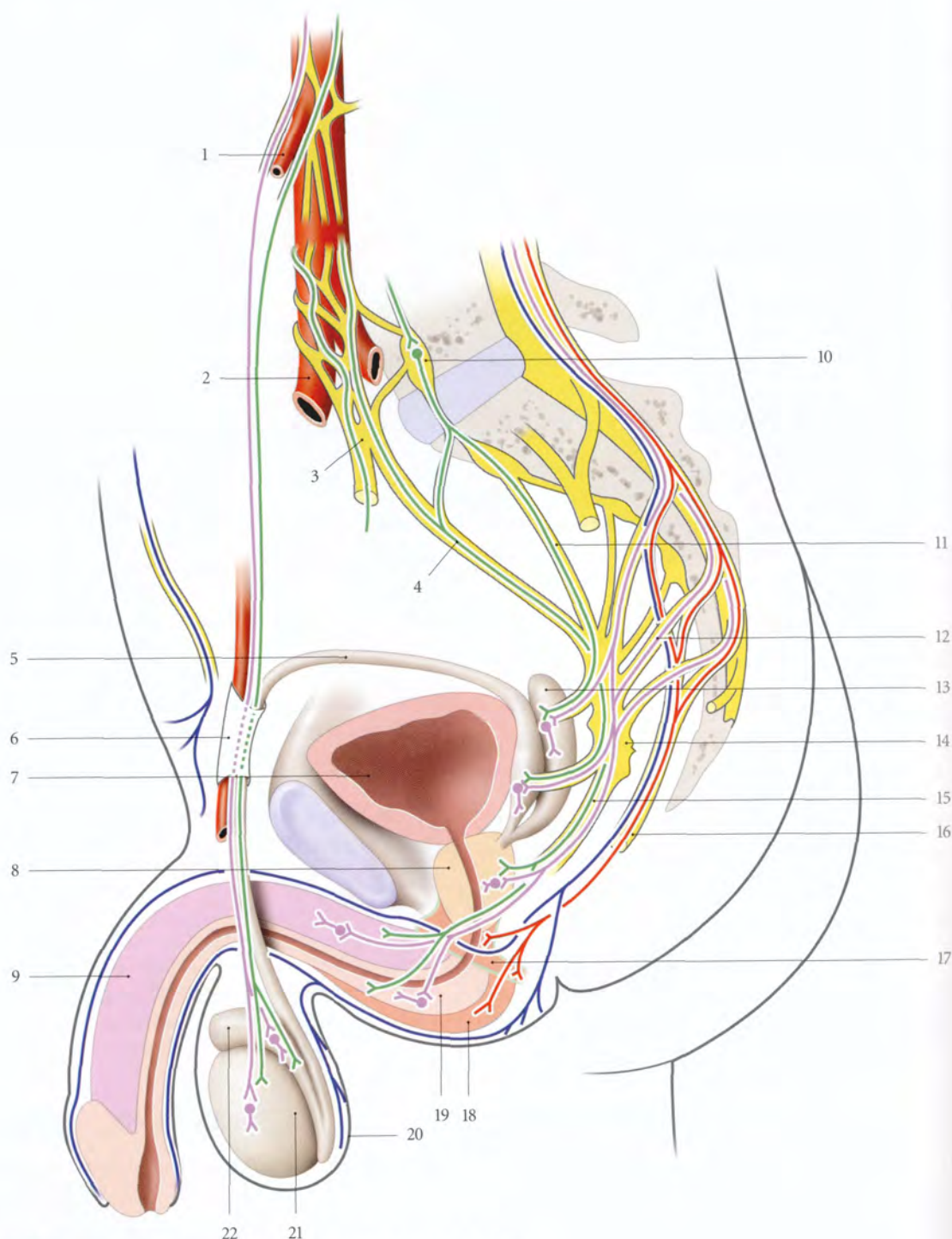


FIG. 17.21. Innervation des organes génitaux masculins (systématisation)

En bleu : n. sensitif somatique
En violet : n. parasympathique
En vert : n. sympathique
En rouge : n. moteur somatique

1. a. et plexus testiculaires
2. a. iliaque commune droite
3. plexus hypogastrique sup. (n. présacral)
4. n. hypogastrique gauche
5. conduit déférent
6. canal inguinal
7. vessie
8. prostate
9. corps caverneux
10. ganglion sympathique
11. n. splanchnique pelvien
12. n. érecteur
13. glande séminale

14. plexus hypogastrique inf.
15. n. caverneux
16. n. pudendal
17. m. sphincter de l'urètre
18. m. bulbo-spongieux
19. corps spongieux
20. scrotum
21. testicule
22. épидidyme

18 Organe génital externe féminin (vulve)

L'organe génital externe féminin ou vulve¹ correspond en superficie au plan cutané érogène recouvrant le pubis et le périnée uro-génital, et en profondeur, à l'espace superficiel du périnée uro-génital qui contient les organes érectiles féminins. Elle comprend : le mont du pubis, les grandes et petites lèvres, le vestibule, les organes érectiles et les glandes vulvaires (fig. 18.1).

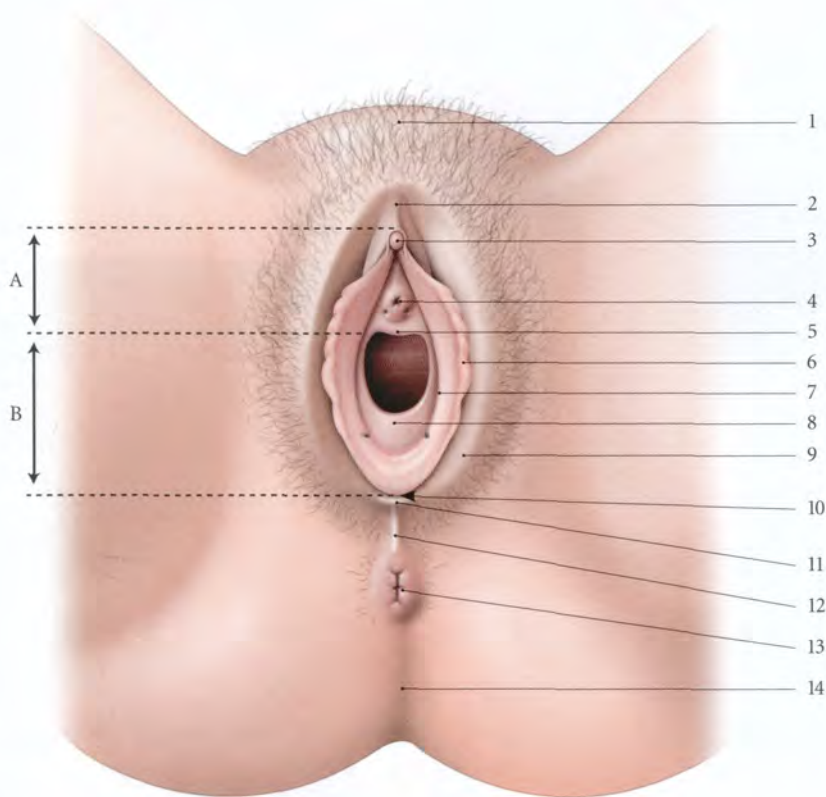


FIG. 18.1. Vulve (lèvres écartées)

- | | | | |
|----------------------------------|-------------------------------|------------------------------------|---------------------------------|
| A. partie urétrale du vestibule | 3. gland du clitoris | 7. sillon vestibulaire | 11. frein des lèvres |
| B. partie hyménéale du vestibule | 4. ostium externe de l'urètre | 8. hymen | 12. commissure post. des lèvres |
| 1. mont du pubis | 5. carina urétrale du vagin | 9. grande lèvre | 13. anus |
| 2. prépuce du clitoris | 6. petite lèvre | 10. fossette du vestibule du vagin | 14. sillon interfessier |

La vulve constitue non seulement la voie d'abord principale d'exploration des organes génitaux internes, mais encore un organe à la pathologie riche et polymorphe.

Son environnement urinaire et septique (anus et poils) favorise les complications infectieuses postopératoires responsables en particulier des désunions de suture.

1. Syn. : pudendum féminin, pudendum femininum (NA).

18.1 GÉNÉRALITÉS

Située en grande partie entre les cuisses, la vulve s'étend devant le pubis.

A | DIRECTION

Chez la femme debout, avec un bassin normal, la vulve est dans son ensemble légèrement oblique en bas et en arrière, faisant avec l'horizontale un angle de 30° environ (fig. 18.2).

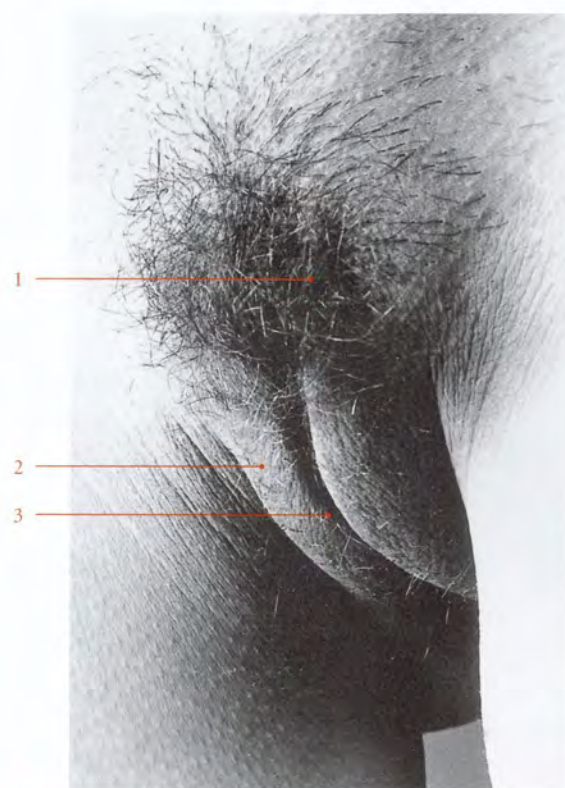


FIG. 18.2. Vulve. Vue antéro-latérale gauche (photo G. Plagnol)

1. mont du pubis
2. grandes lèvres
3. fente vulvaire

Chez une femme au bassin rétroversé (cyphotique), la vulve regarde davantage en avant.

Par contre, chez la femme au bassin antéversé, la vulve se rapproche de l'horizontale.

B | CONFIGURATION GÉNÉRALE

Lorsque les cuisses sont en contact, la vulve se présente sous la forme d'une petite fente partageant en deux bourrelets le sommet inférieur du mont du pubis.

En position gynécologique, la vulve forme une saillie ovoïde à grand axe vertical avec une fente médiane, la *fente vulvaire*, qui sépare les grandes lèvres. En écartant les grandes lèvres, on découvre deux nouveaux replis, les petites lèvres, qui limitent le *vestibule du vagin* (fig. 18.3).

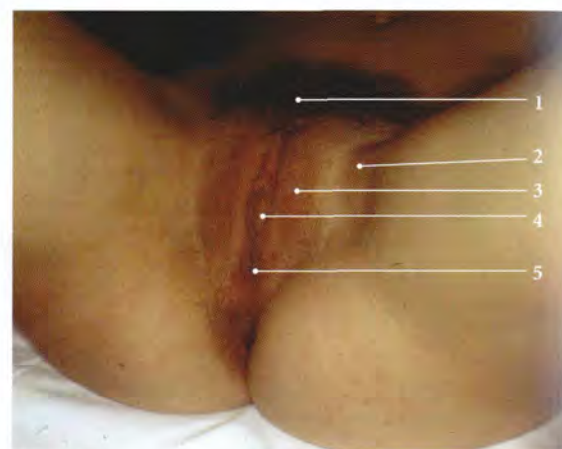


FIG. 18.3. Vulve en position gynécologique

1. pubis
2. sillon génito-fémoral
3. grandes lèvres rasées
4. petites lèvres jointes
5. commissure post. des lèvres

18.2 MONT DU PUBIS

Le mont du pubis² est une saillie arrondie, triangulaire à sommet inférieur, située devant la symphyse pubienne et limitée latéralement par les plis inguinaux. Il est cou-

vert de poils de la couleur des cheveux du sujet. La limite des poils pubiens est horizontale.

2. Ancien : mont de Vénus.

Si la présence de poils sur la ligne ombilico-pubienne, transformant le triangle pileux pubien en losange ombilico-pubien, est un signe de virilisation, il faut cependant considérer une telle implantation comme normale chez certaines races (Aïnos, Méditerranéennes...).

Le mont du pubis se compose essentiellement d'un amas cellulo-adipeux de 35 mm d'épaisseur, en continuité avec celui de la paroi abdominale et des grandes lèvres.

Sa partie médiane est traversée par le ligament fundiforme.

18.3 GRANDES LÈVRES

Les grandes lèvres sont deux replis cutanés qui limitent la *fente vulvaire* (fig. 18.4, 18.5).

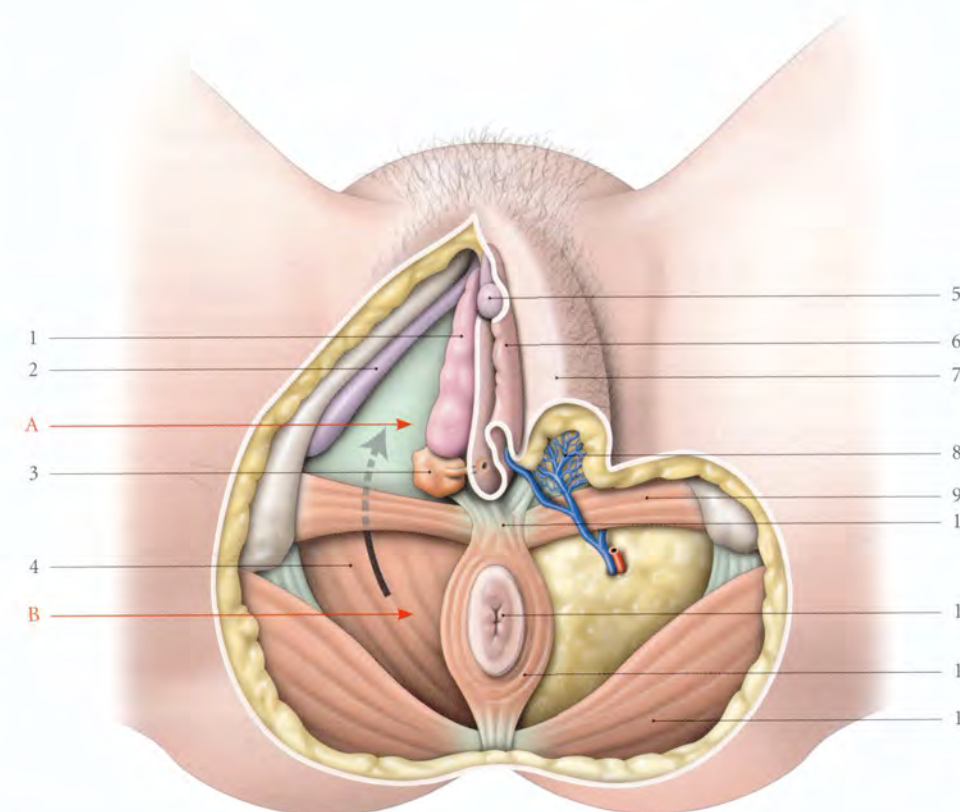


FIG. 18.4. Périnée féminin (à droite : dissection de l'espace superficiel et de la fosse ischio-rectale; à gauche : coupe chanfreinée des lèvres)

- A. espace superficiel du périnée
B. fosse ischio-rectale (flèche : vers le récessus ant. de la fosse)

1. bulbe vestibulaire (sans son muscle)
2. corps caverneux (sans son muscle)
3. glande vestibulaire majeure
4. m. élévateur de l'anوس
5. gland du clitoris

6. petite lèvre
7. grande lèvre
8. corps adipeux labial
9. m. transverse superficiel
10. corps périnéal
11. anus
12. m. sphincter externe de l'anوس
13. m. grand fessier




FIG. 18.5. Coupe coronale TDM de la vulve et de son environnement fémoral (cliché Dr Th. Diesce)

1. m. moyen fessier
2. m. ilio-psoas
3. a. fémorale
4. v. fémorale
5. n. fémoral
6. m. droit fémoral
7. os pubien
8. fente vulvaire
9. lèvres de la vulve

A | DIMENSIONS

Chaque grande lèvre a, en moyenne, une longueur de 8 (± 1) cm, une épaisseur de 1,5 ($\pm 0,5$) cm à sa base et une hauteur de 2,5 ($\pm 0,5$) cm.

Leur épaisseur s'accuse avec l'obésité et diminue avec l'amaigrissement.

Pendant la grossesse, les grandes lèvres s'épaississent et prennent souvent une pigmentation plus accusée.

Les dimensions augmentent avec la parité.

B | CONFIGURATION EXTÉRIEURE

1 | La face externe

Elle est convexe et répond à la face interne des cuisses dont elle est séparée par le *sillon génito-fémoral*. D'aspect chagriné, elle est de coloration plus foncée et couverte de poils.

2 | La face interne

Elle est plane, rosée, lisse, humide et glabre dans sa partie profonde. Elle est parsemée de quelques poils follets dans la partie marginale. Elle est séparée de la petite lèvre correspondante par le *sillon interlabial*.

La partie antérieure du sillon interlabial répond au cours de la palpation à la racine du clitoris.

3 | Le bord libre

Il est arrondi, convexe d'avant en arrière, et recouvert de poils ; il limite avec son homonyme la *fente vulvaire*.

4 | La base

Elle est large et adhère aux parties molles qui recouvrent les branches ischio-pubiennes.

5 | Les extrémités

Elles se réunissent sur la ligne médiane pour former les commissures.

a) La commissure antérieure, arrondie, se perd sur le mont du pubis.

b) La commissure postérieure forme une petite saillie médiane unissant la jonction des grandes lèvres à l'anus.

C | STRUCTURE

Chaque grande lèvre est formée d'un revêtement cutané et du *corps adipeux labial*. Elle contient des fibres terminales du ligament rond et parfois un *vestige du sac inguinal*³.

La persistance du sac inguinal peut se traduire par une hydrocèle des grandes lèvres ou kyste de Nück. Elle favorise l'engagement des hernies inguinales congénitales dans les grandes lèvres.

1 | Le revêtement cutané

a) Son épithélium est pavimenteux, stratifié, kératinisé et pigmenté.

b) Son derme est dense, bien vascularisé, riche en glandes sébacées sudoripares et apocrines. Les follicules pileux sont plus gros sur la face externe. La couche profonde contient des fibres musculaires lisses, le *dartos labial*.

3. Ancien : canal de Nück.

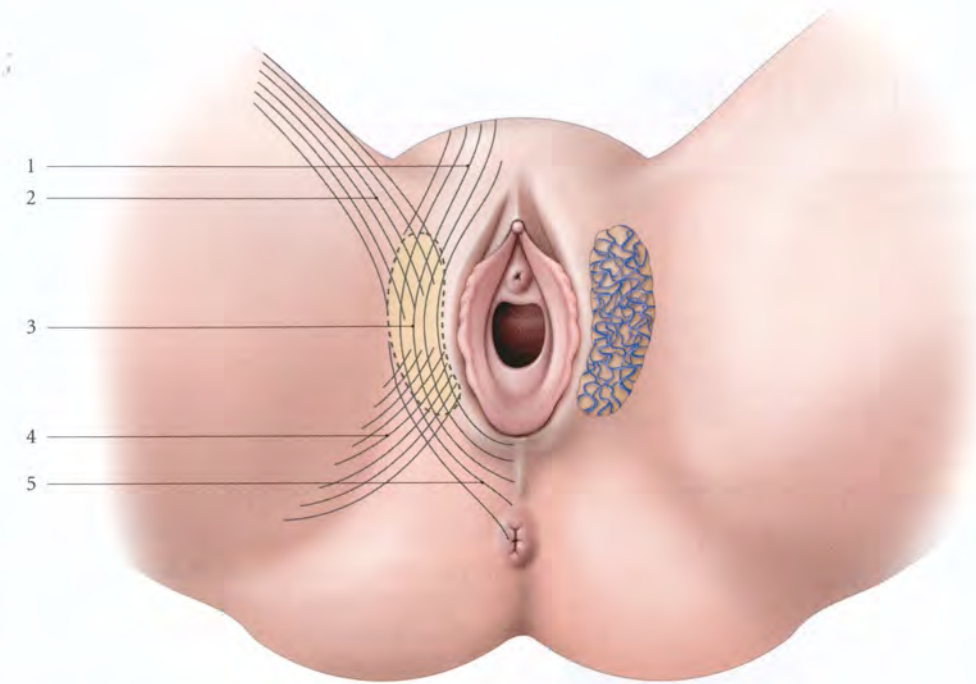


FIG. 18.6. Corps adipeux labial et ses expansions conjonctives (d'après Delmas et Lassau)

1. expansion pubo-clitoridienne
2. expansion inguinale
3. corps adipeux labial
4. expansion glutéale
5. expansion périnéale

2 | Le corps adipeux labial

C'est une formation fibro-graisseuse riche en vaisseaux. Il ne régresse pas lors d'un amaigrissement comme la graisse sous-cutanée qui l'entoure. C'est un organe semi-érectile renforcé par des fibres élastiques qui l'amarrent au fascia criblé, au prépuce du clitoris et au centre tendineux du périnée (fig. 18.6).

La présence de ces expansions fibreuses explique :

a) La solidarité des grandes lèvres aux mouvements des cuisses et en particulier, l'ascension de la commissure postérieure en position gynécologique.

b) La transmission au clitoris des mouvements de la cuisse et de dépression de la commissure postérieure qui engendrent une excitation mécanique.

Au cours de l'examen gynécologique, l'ouverture du vestibule nécessite donc une manœuvre de traction caudale et latérale (fig. 18.7).

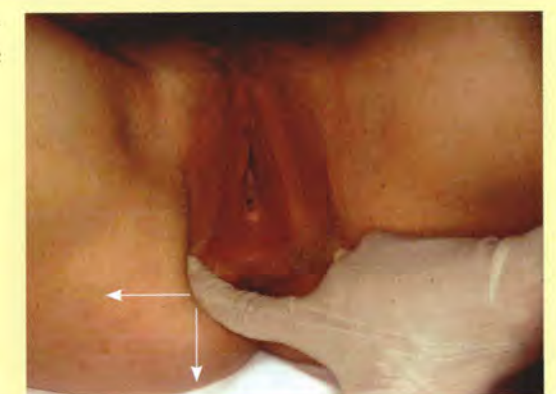

FIG. 18.7. Manœuvre d'ouverture du vestibule du vagin pour la pose d'un spéculum vaginal

Flèches = direction de la traction des doigts II et V

18.4 PETITES LÈVRES

Ce sont deux replis cutanés, d'apparence muqueuse, qui limitent le *vestibule du vagin*.

L'infibulation est une mutilation rituelle grave consistant en l'ablation totale ou partielle des petites lèvres suivie de leur suture.

Le vestibule du vagin est partiellement obstrué et laisse l'urine s'écouler par un pertuis postérieur (fig. 18.8).

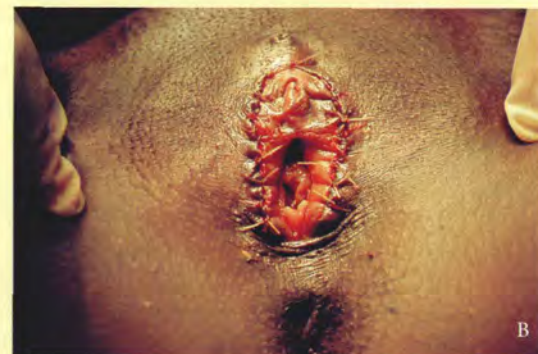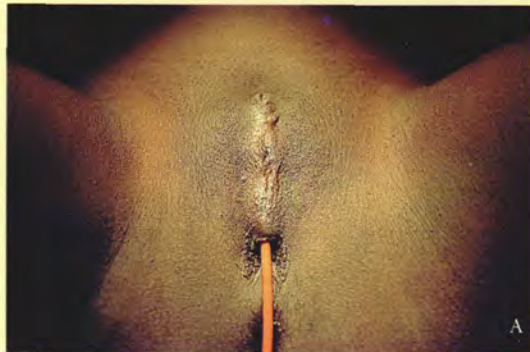


FIG. 18.8. Infibulation

A. mise en évidence de la fusion labiale et du pertuis vulvaire préservé
B. suture après libération de la cicatrice qui met en évidence une excision partielle du clitoris

A | ASPECT – DIMENSIONS

Aplaties transversalement, les petites lèvres sont rosées, lisses, humides et dépourvues de poils.

1 | Chez l'adulte

En période d'activité sexuelle, elles sont souvent saillies en dehors de la fente vulvaire (50 %) : elles prennent

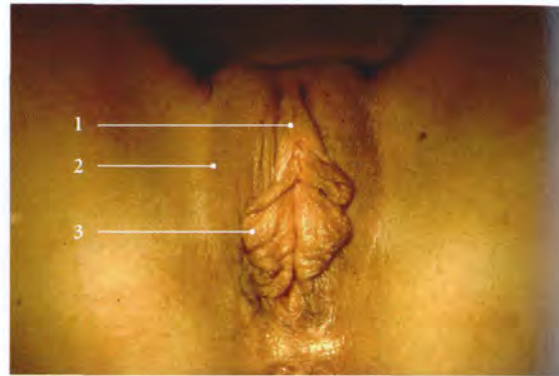

FIG. 18.9. Vulve et macronymphie modérée
(position gynécologique)

1. prépuce du clitoris
2. grande lèvre
3. petites lèvres écartées et ouvrant le vestibule du vagin

alors à la périphérie une coloration brune après la puberté.

Dans 30 % des cas, elles affleurent les grandes lèvres, et dans 20 %, elles sont cachées par les grandes lèvres (fig. 18.9).

Elles ont en moyenne une longueur de 40 (\pm 10) mm, une hauteur de 15 (\pm 10) mm et une épaisseur de 4 (\pm 1) mm à leur base (fig. 18.10).

Les dimensions augmentent avec la parité.

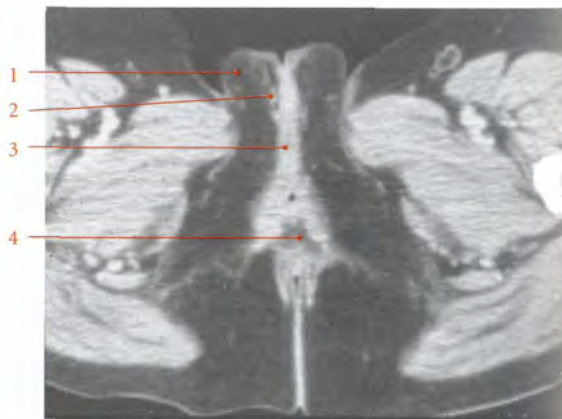


FIG. 18.10. Coupe transversale du périnée féminin
(cliché tomodensitométrique)

1. grande lèvre
2. petite lèvre
3. vestibule du vagin
4. canal anal

2 | Après la ménopause

Elles tendent à s'atrophier et à se cacher entre les grandes lèvres.

3 | La macronymphie (15 cm) observée autrefois chez les Hottentots, n'est pas un caractère héréditaire. Contrairement à une opinion fausse largement répandue, c'est un caractère acquis et ethnique. En effet, « la macronymphie absente chez les jeunes filles de bas âge, est provoquée artificiellement, initiée dans la seconde enfance et achevée avec le mariage. La macronymphie est pratiquée dans un but d'ordre sexuel, et ayant en vue un meilleur ajustement des organes génitaux, elle facilitera peut-être la fécondation » (A. de Almeida). Elle assurerait la rétention de tout le liquide séminal. Anatomiquement, l'étirement progressif des petites lèvres se fait au détriment des grandes lèvres. En effet, les lèvres sont des replis cutanés en continuité (fig. 18.11).

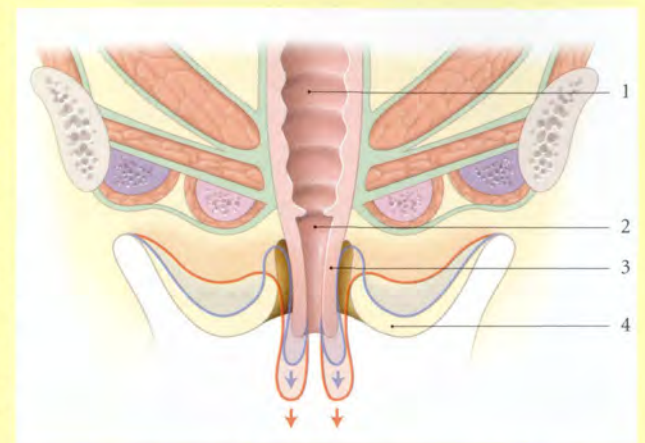


FIG. 18.11. Coupe frontale schématisée de la vulve et du périnée

En bleu et en rouge : allongement progressif des petites lèvres au détriment des grandes lèvres

1. vagin
2. vestibule du vagin
3. petite lèvre
4. grande lèvre

B | CONFIGURATION EXTÉRIEURE

1 | La face labiale

Elle est séparée de la grande lèvre correspondante par le *sillon interlabial*.

2 | La face vestibulaire

En s'adossant contre son homologue, elle ferme le vestibule.

3 | Le bord libre

Il est mince, convexe, souvent godronné et plus foncé après la puberté.

4 | Le bord adhérent

Il répond au bulbe vestibulaire.

5 | L'extrémité antérieure

Elle se dédouble en deux replis secondaires, le prépuce⁴, en avant, et le frein du clitoris en arrière (fig. 18.12).

a) Le prépuce recouvre le corps du clitoris et souvent le gland (80 %).

4. Son exérèse rituelle constitue la « circoncision Sunna ».
5. Ancien : fourchette vulvaire.

b) Le frein du clitoris se fixe avec son homologue sur la face inférieure du corps du clitoris.

6 | L'extrémité postérieure

Elle s'unit à son homologue pour former le *frein des lèvres*⁵ de la vulve.

C'est un pli mince, transversal et arciforme, qui limite en arrière une dépression, la *fossette du vestibule du vagin*.

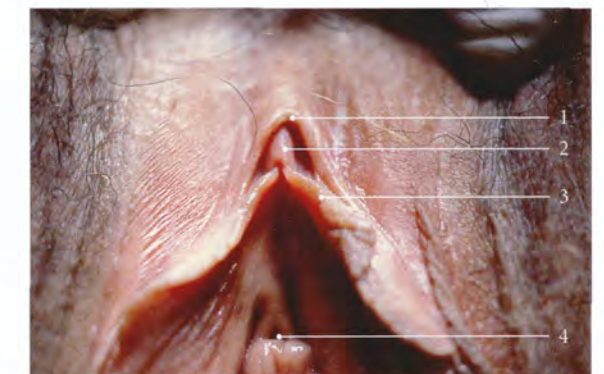


FIG. 18.12. Partie antérieure de la vulve

1. prépuce du clitoris
2. gland du clitoris
3. frein du clitoris
4. ostium externe de l'urètre

Le frein des lèvres est situé à environ 20 mm de l'anus.

Sa mobilisation transmise au prépuce par les petites lèvres participe à l'excitation mécanique du clitoris.

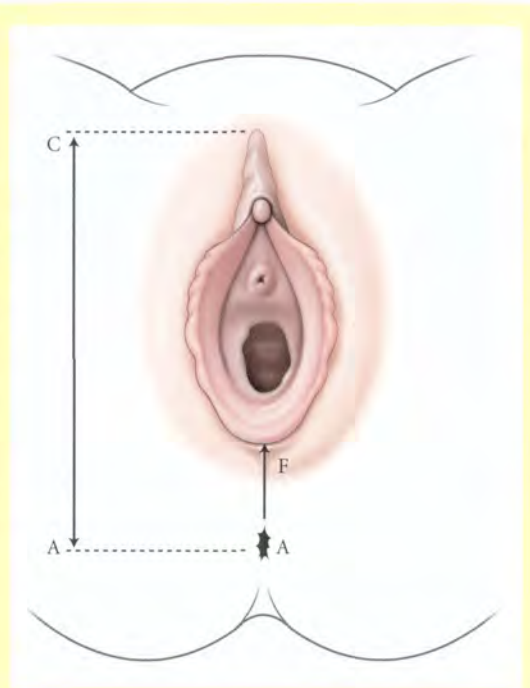
L'indice ano-vulvaire permet la recherche de la virilisation du nouveau-né prématuré ou à terme. Cet indice est le rapport des distances « anus-commissure vulvaire » et « anus-coude du clitoris ». L'indice ano-vulvaire qui présente une distribution normale n'a pas de corrélation avec les variables anthropologiques ou l'âge (Calle-gari).

- Chez le nouveau-né, $I = 0,37 \pm 0,07$.
- Chez l'adulte, $I = 0,36 \pm 0,07$.

Un indice supérieur à 0,50 est supérieur au 95^e percentile de normalité et évoque une fusion labiale de virilisation (fig. 18.13).

FIG. 18.13. Indice ano-vulvaire

A. anus C. coude du clitoris F. frein des lèvres



C | STRUCTURE

Les petites lèvres sont formées par un double feuillet d'épithélium pavimenteux stratifié non kératinisé emprisonnant un tissu conjonctif dépourvu de graisse et riche en filets nerveux et plexus vasculaires. La face labiale présente quelques glandes sébacées et sudorifères, plus nombreuses chez les femmes brunes.

Très élastiques, les petites lèvres présentent une remarquable réserve d'allongement.

Ceci est mis à profit en chirurgie plastique vulvaire et vaginale.

18.5 VESTIBULE DU VAGIN

Le vestibule du vagin est l'espace virtuel limité par la face interne des petites lèvres. Il mesure 6 à 7 cm de profondeur.

Les petites lèvres écartées mettent en évidence le fundus du vestibule qui présente deux parties : la partie urétrale, en avant, et la partie hyménéale, en arrière.

A | LA PARTIE URÉTRALE DU VESTIBULE DU VAGIN

Il est triangulaire et présente l'orifice urétral externe situé au-dessus de la carina urétrale du vagin. De chaque côté de l'orifice urétral s'ouvrent l'orifice des glandes para-urétrales⁶ (fig. 18.14).

B | LA PARTIE HYMÉNÉALE DU VESTIBULE DU VAGIN

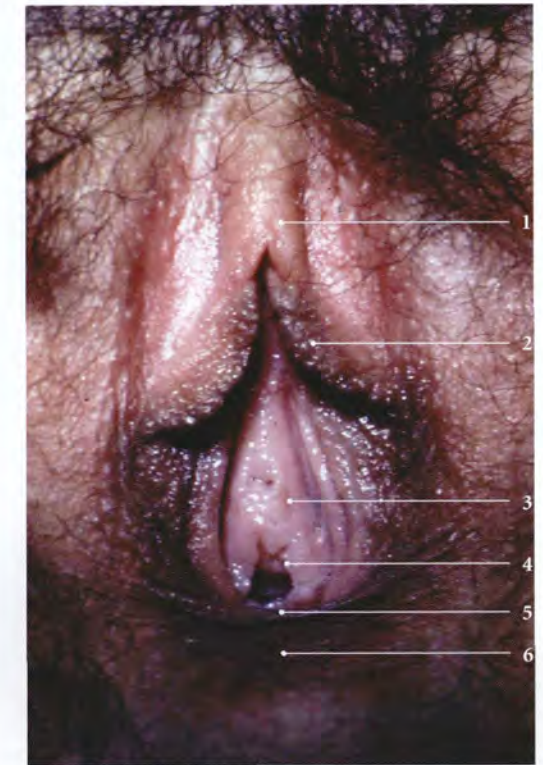Elle correspond à l'orifice vaginal fermé chez la vierge par l'hymen. L'hymen est séparé des petites lèvres par le sillon vestibulaire⁷. C'est dans ce sillon que s'ouvrent à 5 et 7 heures les conduits des glandes vestibulaires majeures.

6. Ancien. : glandes de Skène.

7. Ancien. : sillon labio-hyménéal.

FIG. 18.14. Vulve. Petites lèvres écartées exposant la partie urétrale du vestibule

1. prépuce recouvrant le gland du clitoris
2. petite lèvre
3. ostium externe de l'urètre
4. carina urétrale du vagin
5. orifice vaginal
6. frein des lèvres



18.6 CLITORIS

L'embryologie, l'histologie et l'histo-pathologie confirment la similitude morphologique du clitoris et du pénis. Le clitoris comprend donc une racine, un corps et un gland.

A | RACINE DU CLITORIS

Elle est fixée aux branches ischio-pubiennes et à la membrane périnéale (ou fascia inférieur du diaphragme uro-génital). Elle est constituée des piliers du clitoris et des bulbes vestibulaires (fig. 18.15).

1 | Les piliers du clitoris

Formés des corps caverneux, ils sont longs de 3 à 4 cm et s'attachent à la partie moyenne de la face interne des branches ischio-pubiennes. Ils convergent en avant, et s'adosent au-dessous de la symphyse pubienne pour constituer la commissure caverneuse et le corps du clitoris. Un septum médian incomplet marque leur fusion. Ils sont recouverts par les muscles ischio-caverneux.

2 | Les bulbes vestibulaires

Ils sont analogues à un corps spongieux masculin qui aurait été dédoublé par l'interposition du vagin. Ils sont situés à la base des petites lèvres et ont chacun une longueur de 3,5 cm environ.

a) *Leurs extrémités postérieures*, dilatées, confinent en arrière aux glandes vestibulaires majeures.

b) *Leurs extrémités antérieures* s'unissent sur la ligne médiane au-dessus de l'urètre pour constituer la commissure bulbaire et le corps du clitoris. Le plexus veineux intermédiaire solidarise la vascularisation des commissures bulbaire et caverneuse (fig. 18.16).

c) *Leur face supérieure* est fixée à la membrane périnéale.

d) *Leur face inférieure* est recouverte par le muscle bulbo-spongieux.

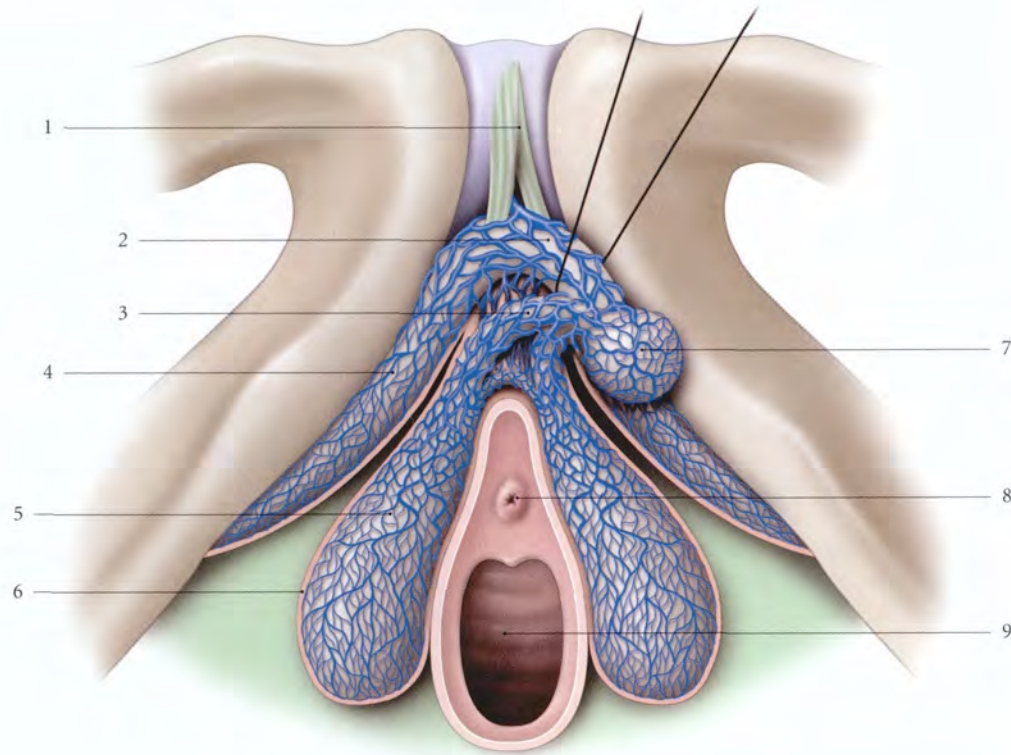


FIG. 18.15. Corps érectiles : rapports généraux (vue inférieure)

- | | | |
|---|---|---------------------------|
| 1. lig. suspenseur du clitoris | 4. pilier du clitoris (corps caverneux) | 7. gland du clitoris |
| 2. corps du clitoris (tiré en haut et à gauche) | 5. bulbe vestibulaire (corps spongieux) | 8. ostium urétral externe |
| 3. plexus veineux intermédiaire | 6. albuginée | 9. vagin |

Leur rupture au cours de l'accouchement entraîne un hématome vulvaire énorme ou thrombus vulvaire.

B | CORPS DU CLITORIS

Prolongement des commissures bulbaire et caverneuse, le corps du clitoris suit la direction des piliers, et monte plus ou moins haut devant la symphyse pubienne. Puis il s'infléchit brusquement (*coude du clitoris*), pour se porter en bas⁸ (fig. 18.17).

Il est recouvert par le *prépuce du clitoris*, qui se fixe sur sa face inférieure par le *frein clitoridien*.

1 | Les dimensions

a) À l'état flaccide, elles sont en moyenne de 25 mm de longueur et 6 mm de diamètre.

8. La portion du corps du clitoris située au-delà de la symphyse pubienne, donc palpable, est parfois dénommée la hampe.

b) À l'état d'érection, ses dimensions augmentent très peu (30 mm) et il garde presque la même direction.

2 | Les ligaments

Le corps du clitoris est solidement maintenu au niveau de son coude par les ligaments fundiforme et suspenseur du clitoris.

a) Le ligament fundiforme du clitoris

Il est formé de fibres élastiques et se détache de la ligne blanche de l'abdomen pour traverser le mont du pubis. Il se termine sur les faces latérales du clitoris et s'unit sous sa face inférieure.

b) Le ligament suspenseur du clitoris (fig. 18.18)

Il se détache de la face antéro-inférieure de la symphyse pubienne pour se fixer sur le dos du clitoris. Il est traversé par la veine dorsale profonde du clitoris. En avant de ce ligament passe le muscle compresseur de la veine dorsale profonde du clitoris au-dessus de la veine.

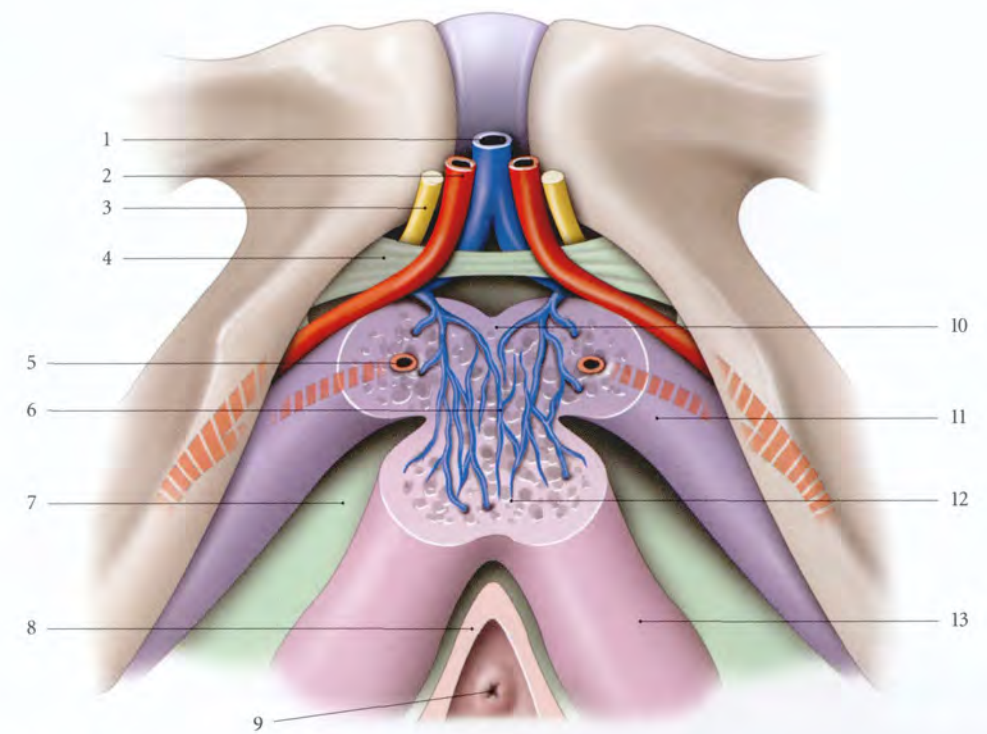


FIG. 18.16. Racine du clitoris. Section du corps du clitoris (vue inféro-antérieure)

- | | | |
|------------------------------------|---|---------------------------|
| 1. v. dorsale profonde du clitoris | 6. plexus veineux intermédiaire | 10. commissure caverneuse |
| 2. a. dorsale du clitoris | 7. fascia inf. du diaphragme uro-génital (membrane périnéale) | 11. pilier du clitoris |
| 3. n. dorsal du clitoris | 8. vagin | 12. commissure bulbaire |
| 4. lig. transverse du périnée | 9. ostium externe de l'urètre | 13. bulbe vestibulaire |
| 5. a. profonde du clitoris | | |

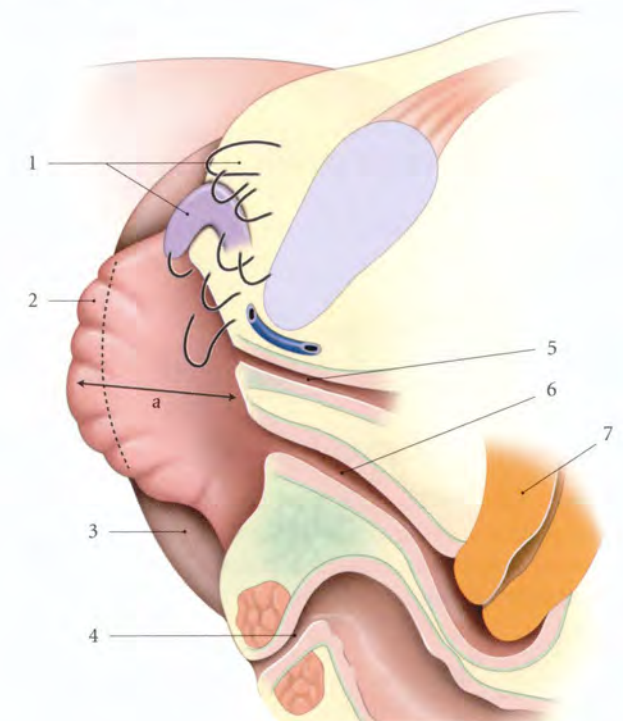


FIG. 18.17. Situation du corps du clitoris. En noir : variations (coupe sagittale - décubitus dorsal)

- | |
|---|
| a. profondur du vestibule du vagin |
| 1. corps du clitoris et variations de situation |
| 2. petite lèvre |
| 3. grande lèvre |
| 4. canal anal |
| 5. urètre |
| 6. vagin |
| 7. utérus |

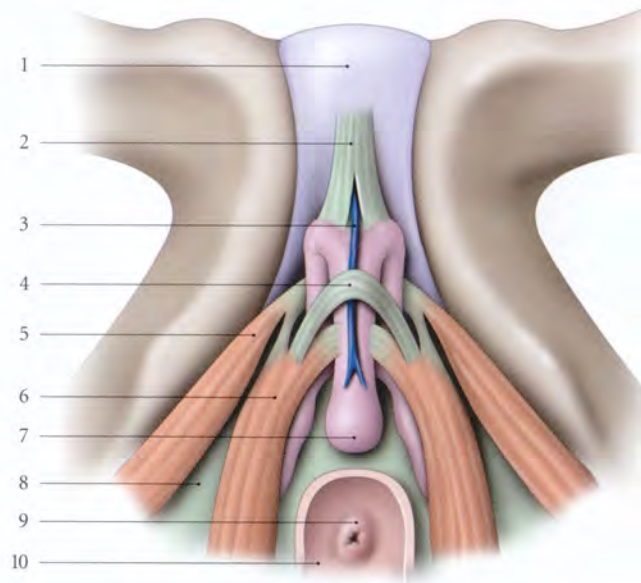


FIG. 18.18. Muscles du clitoris.
Insertions terminales (vue inférieure)

1. symphyse pubienne
2. lig. suspenseur du clitoris
3. v. dorsale profonde du clitoris
4. m. compresseur de la v. dorsale du clitoris
5. m. ischio-caverneux
6. m. bulbo-spongieux
7. gland du clitoris
8. fascia inf. du diaphragme uro-génital (membrane périnéale)
9. ostium externe de l'urètre
10. vagin

C | GLAND DU CLITORIS

Extrémité libre du corps du clitoris, il est constitué par la fusion des extrémités des bulbes vestibulaires. Il est renflé, conique et moussu. Sa longueur est de 6 mm environ, et son diamètre de 7 mm. Sa face inférieure est marquée par un sillon médian peu marqué. Il est recouvert par le prépuce du clitoris. Il est apparent dans 10 % des cas environ.

D | STRUCTURE

1 | Les piliers et le corps du clitoris

Ils sont constitués par :

- une *albuginée* fibro-élastique ou fascia clitoridien, riche en neuro-récepteurs ;
- et un *tissu érectile* formé de cavernes vasculaires séparées par des trabécules conjonctives riches en fibres musculaires lisses ou muscles caverneux.

2 | Les bulbes vestibulaires

Ils sont pauvres en muscles caverneux.

3 | Le gland

Il est constitué d'un revêtement superficiel de type cutané et d'une masse centrale fibro-élastique contenant quelques îlots de cavernes.

18.7 GLANDES VULVAIRES

A | GLANDES VESTIBULAIRES MINEURES

Elles comprennent les glandes sébacées et sudorifères disséminées à la surface des formations labiales. Elles sécrètent une matière épaisse, blanchâtre, onctueuse, rappelant le smegma préputial.

B | GLANDES PARA-URÉTRALES⁹

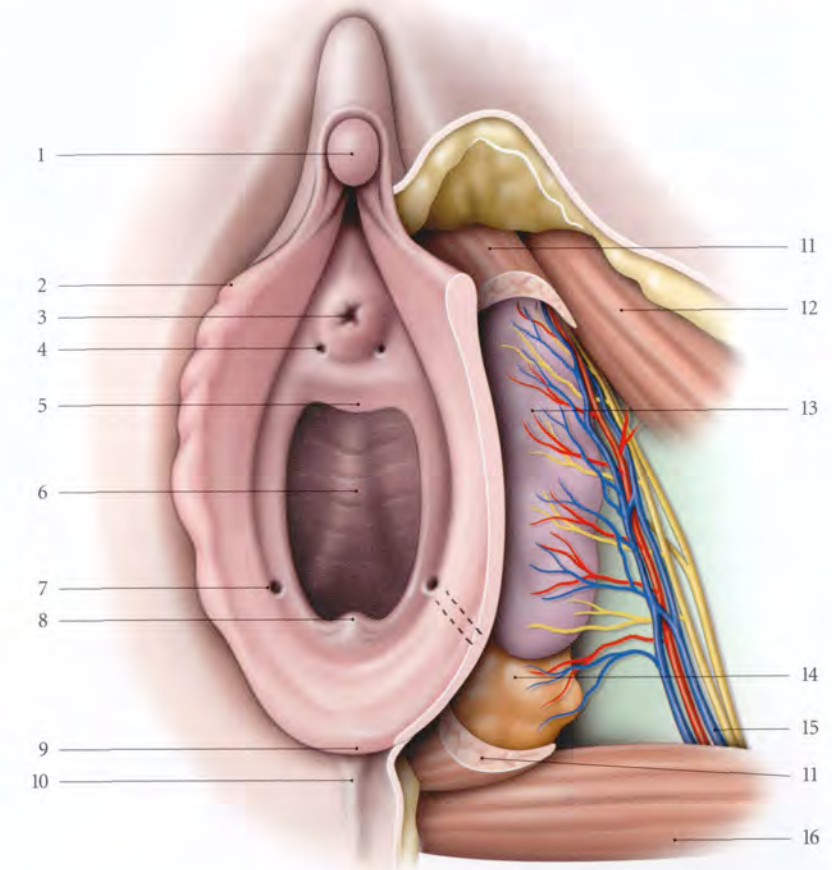
Elles correspondent aux deux plus volumineuses glandes urétrales dont les conduits s'ouvrent de chaque côté de l'ostium externe de l'urètre.

Ces glandes s'infectent souvent et leurs sécrétions doivent faire l'objet de prélèvement bactériologiques.

9. Ancien. : glandes de Skène.

FIG. 18.19. Glande vestibulaire majeure

1. gland du clitoris
2. petite lèvre
3. ostium externe de l'urètre
4. ostium de la glande para-urétrale
5. carina urétrale du vagin
6. vagin et colonne ant. du vagin
7. ostium de la glande vestibulaire
8. extrémité de la colonne post.
9. frein des lèvres
10. commissure post. des lèvres
11. m. bulbo-spongieux
12. m. ischio-caverneux
13. bulbe vestibulaire
14. glande vestibulaire majeure
15. a., v. et n. périnéaux profonds
16. m. transverse superficiel



C | GLANDES VESTIBULAIRES MAJEURES¹⁰ (fig. 18.19)

Elles se projettent sur le tiers postérieur des grandes lèvres. Ce sont des glandes mucipares situées de chaque côté de la moitié postérieure de l'orifice vaginal. Elles sécrètent au moment des rapports sexuels un liquide filant, onctueux et incolore qui participe très modestement à la lubrification du vestibule vaginal.

Elles sont facilement palpables lorsqu'elles sont dilatées (kyste de Bartholin) ou infectées (Bartholinite).

1 | Forme et dimensions

Ovale et de couleur jaune rougeâtre, chacune mesure environ 10 mm de longueur, 8 mm de hauteur et 5 mm d'épaisseur. Elle pèse environ 4 à 5 g.

2 | Les rapports

a) *La face médiale* est au contact de la paroi vaginale.

b) *La face latérale et le bord inférieur* sont cachés par le muscle bulbo-spongieux, parfois par le bulbe vestibulaire.

c) *Le bord supérieur* répond au fascia inférieur du diaphragme uro-génital.

d) *En arrière* la glande répond au muscle transverse superficiel.

3 | Le canal excréteur

Il est long de 1 à 2 cm et large de 2 mm. Il se dirige médialement en avant. Il s'ouvre à l'union du tiers moyen et du tiers postérieur du sillon vestibulaire (à 5 heures et 7 heures).

4 | Structure

La glande vestibulaire majeure est une glande tubulo-alvéolaire dont les lobes sont séparés par des myofibres lisses.

10. Ancien. : glandes de Bartholin.

18.8 VASCULARISATION

A | ARTÈRES (fig. 18.20)

Une ligne horizontale, passant par le clitoris, divise la région vulvaire en deux territoires artériels, antérieur et postérieur.

1 | Le territoire vulvaire antérieur

Il est irrigué par les artères pudendales externes supérieure et inférieure, branches de l'artère fémorale, et accessoirement par une branche terminale des artères obturatrice et funiculaire.

2 | Le territoire vulvaire postérieur

Il est sous la dépendance de l'artère pudendale interne qui donne en particulier les artères dorsale profonde du clitoris, urétrale, bulbaire et les rameaux pour les glandes vestibulaires majeures.

B | VEINES

Le réseau d'origine est dense, surtout dans les lèvres, où il donne l'apparence d'un tissu caverneux.

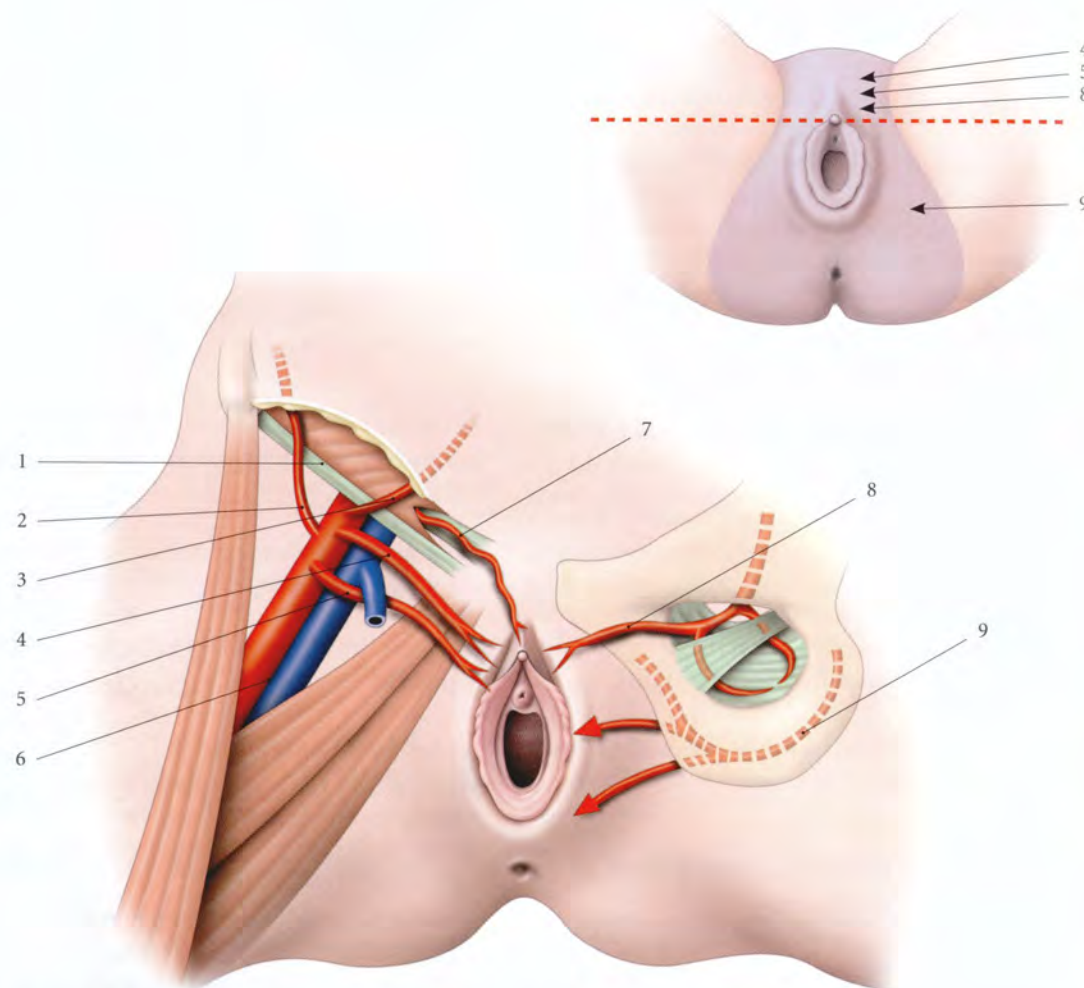


FIG. 18.20. Vascularisation artérielle de la vulve. En cartouche : territoires artériels

- | | | |
|---|------------------------------|------------------------------------|
| 1. lig. inguinal | 4. a. pudendale externe sup. | 7. lig. rond de l'utérus et son a. |
| 2. a. circonflexe iliaque superficielle | 5. a. pudendale externe inf. | 8. a. obturatrice |
| 3. a. épigastrique superficielle | 6. a. et v. fémorales | 9. a. pudendale interne |

1 | **Le drainage du mont du pubis**, du prépuce et de la partie antérieure des lèvres se fait par les veines pudendales externes vers la grande veine saphène.

2 | **Le drainage du clitoris**, des bulbes vestibulaires et de la partie postérieure des lèvres se fait par les veines pudendales internes dans la veine iliaque interne.

3 | **Les anastomoses verticales** sont riches entre le système pudendal interne vulvaire et les plexus viscéraux pelviens (voir « Anatomie fonctionnelle des veines pelviennes »).

C | LYMPHATIQUES

La vulve est recouverte d'un riche réseau lymphatique dont le drainage principal est inguinal ; le drainage iliaque interne est accessoire et rarement concerné dans

les envahissements néoplasiques. Ce drainage a été bien étudié, en particulier avec des colorants vitaux lymphophiles (Parry-Jones).

La frontière entre les territoires lymphatiques vulvaires et fémoraux correspond aux plis génito-fémoraux.

1 | Les plexus lymphatiques vulvaires (fig. 18.21, 18.22)

a) **Le plexus vestibulaire** situé autour de l'urètre draine presque toute la face interne des petites lèvres. Ses collecteurs efférents cheminent le long des bords latéraux du clitoris et rejoignent le plexus présymphysaire.

b) **Le plexus commissural postérieur** draine la région ano-vulvaire. Ses collecteurs efférents se dirigent en avant et latéralement pour rejoindre les troncs efférents des grandes lèvres ; ils aboutissent aux lymphonœuds inguinaux superficiels inférieurs.

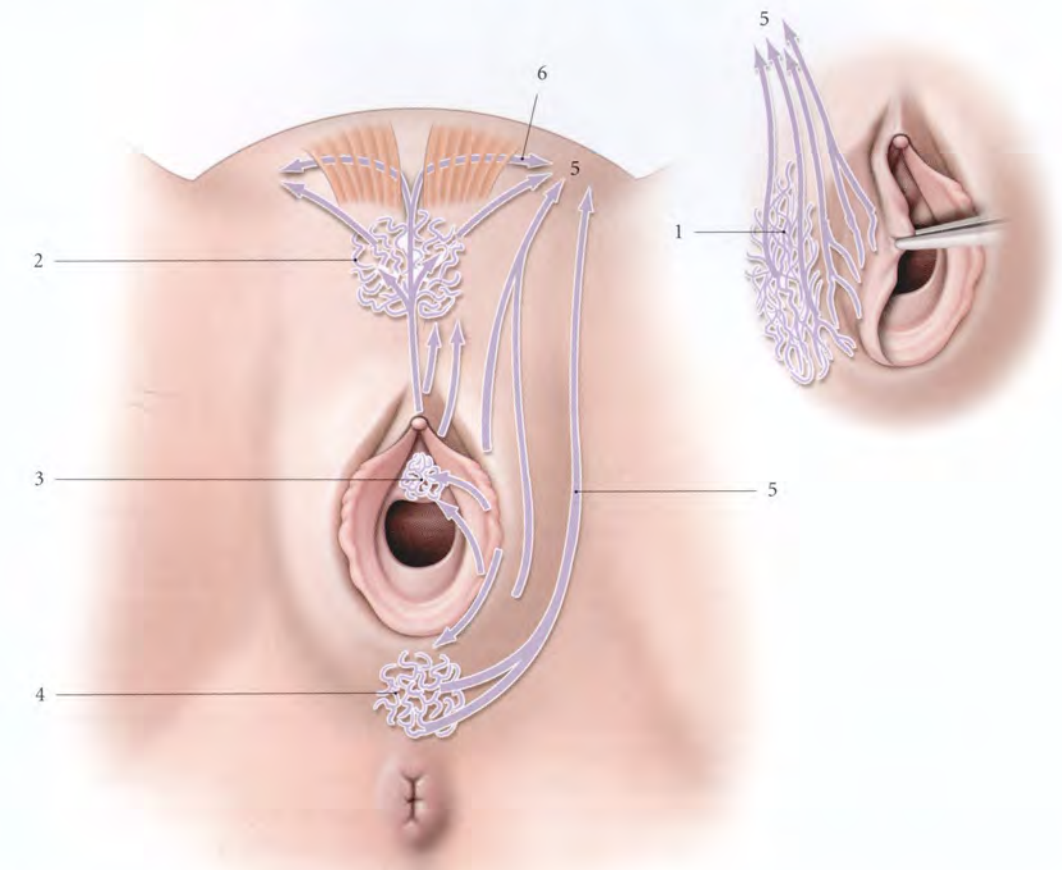


FIG. 18.21. Plexus lymphatiques vulvaires

- | | | |
|--------------------------|-----------------------------|-----------------------------------|
| 1. plexus labial | 3. plexus vestibulaire | 5. vers les lymphonœuds inguinaux |
| 2. plexus présymphysaire | 4. plexus commissural post. | 6. vers le nœud lacunaire |

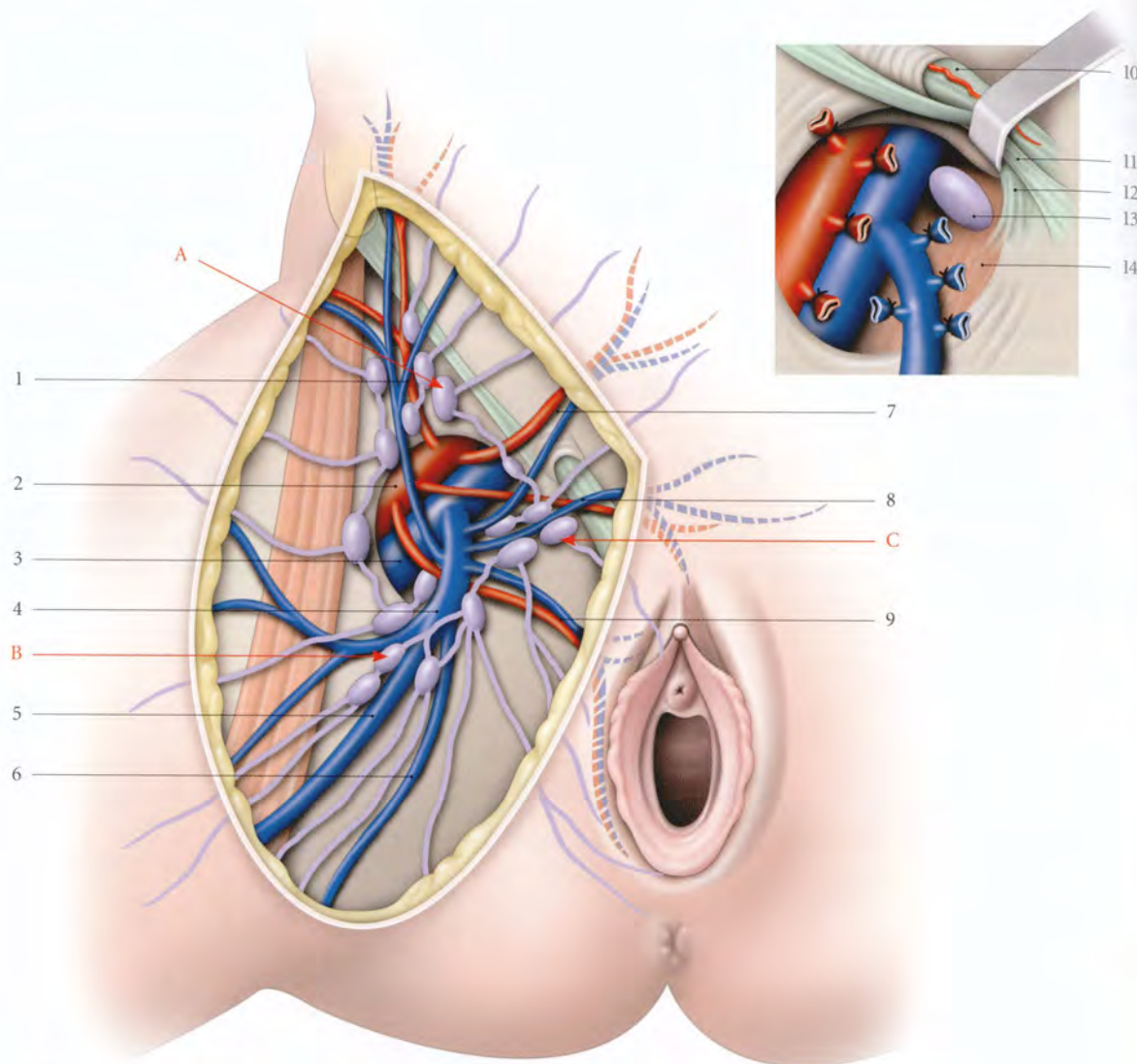


FIG. 18.22. Lymphatiques du trigone fémoral et drainage lymphatique de la vulve

- | | | |
|--|--|--------------------------------------|
| A. lymphonœuds inguinaux latéraux | 3. v. fémorale | 9. a. et v. pudendales externes inf. |
| B. lymphonœuds inguinaux inf. | 4. v. saphène accessoire latérale | 10. lig. rond et son artère |
| C. lymphonœuds inguinaux médiaux | 5. grande v. saphène | 11. lig. inguinal |
| 1. a. et v. circonflexes iliaques superficielles | 6. v. saphène accessoire médiale | 12. lig. lacunaire |
| 2. a. fémorale | 7. a. et v. épigastriques superficielles | 13. lymphonœud lacunaire |
| | 8. a. et v. pudendales externes sup. | 14. m. pectiné |

c) **Le plexus labial**, grossier et dense dans les deux tiers postérieurs des grandes lèvres, draine aussi la face latérale des petites lèvres. Ses collecteurs efférents se dirigent en avant parallèlement au pli génito-fémoral pour atteindre les lymphonœuds inguinaux superficiels médiaux.

d) **Le plexus présymphysaire**, situé au niveau du mont du pubis, draine le prépuce et le plexus vestibulaire. Ses collecteurs efférents rejoignent les lymphonœuds

inguinaux superficiels médiaux homo- ou contro-latéraux.

2 | Le gland et le corps du clitoris

Ils se drainent selon deux voies (fig. 18.23).

- Soit par trois ou quatre collecteurs qui traversent la ligne blanche pour rejoindre les lymphonœuds lacunaires.
- Soit par des collecteurs infrapubiens qui accompagnent la veine dorsale du clitoris pour rejoindre

ceux de l'urètre et atteindre les lymphonœuds obturateurs et interiliaques.

3 | Les piliers du clitoris et les bulbes vestibulaires

Ils se drainent dans les lymphonœuds iliaques internes par la voie pudendale interne.

4 | Les glandes vestibulaires majeures

Elles se drainent soit dans les lymphonœuds inguinaux, soit dans les lymphonœuds glutéaux inférieurs en suivant la voie pudendale interne.

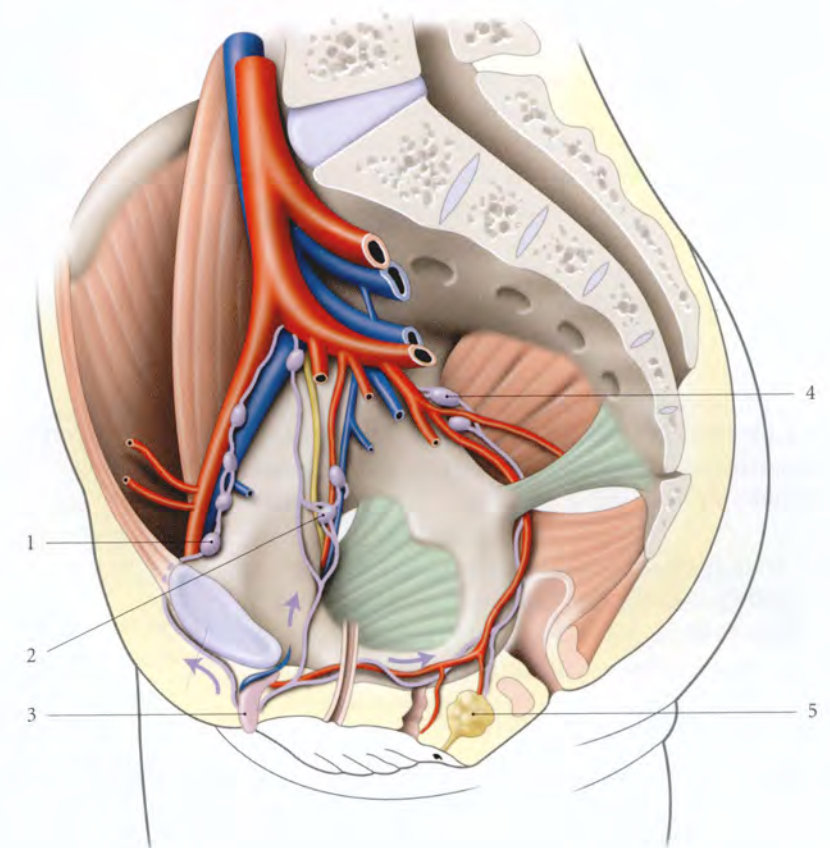


FIG. 18.23. Lymphatiques du clitoris

1. nœud lacunaire
2. nœuds obturateurs
3. clitoris
4. nœuds glutéaux inf.
5. glande vestibulaire majeure

18.9 INNERVATION

A | INNERVATION SOMATIQUE (fig. 18.24)

La richesse de l'innervation somatique autour de la vulve constitue lorsqu'elle est stimulée, une sorte d'aura sensitive éveillant la sensibilité vulvaire.

1 | Le nerf pudendal

C'est le nerf principal de la vulve. Il innerve les deux tiers postérieurs des grandes lèvres, les petites lèvres, le bulbe et le clitoris.

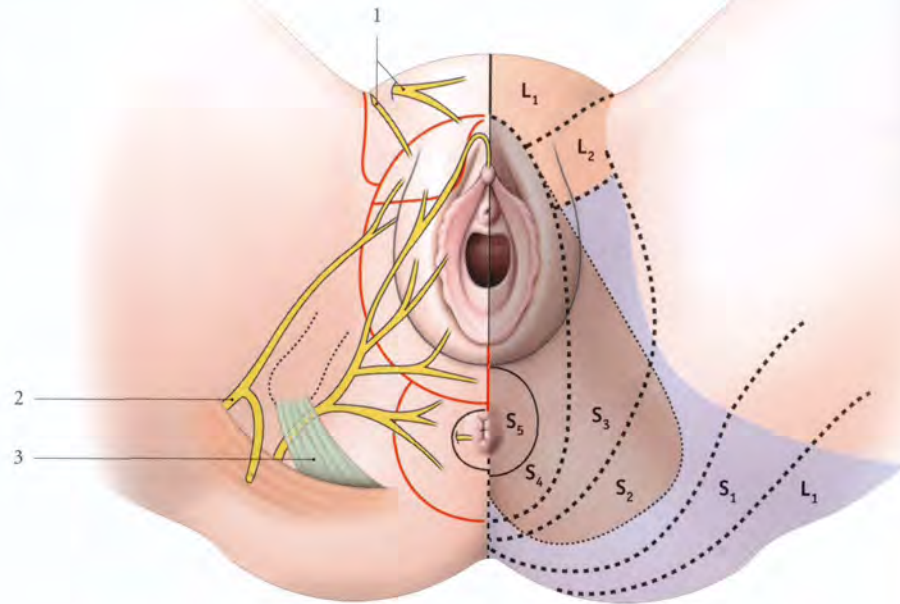
2 | Les branches génitales des nerfs ilio-hypogastrique, ilio-inguinal et génito-fémoral

Elles innervent le mont du pubis et le tiers antérieur des grandes lèvres.

Le mont du pubis et les grandes lèvres constituent le pôle d'irradiation des douleurs de ces nerfs.

FIG. 18.24. Innervation de la vulve

1. nn. ilio-hypogastrique, ilio-inguinal, génito-fémoral (territoire en rouge)
2. n. cutané post. de la cuisse (territoire en bleu)
3. n. pudendal (territoire en marron)

**3 | Le nerf cutané postérieur de la cuisse**

Il participe à l'innervation de la partie moyenne des grandes lèvres.

Toute cette innervation accessoire explique l'insuffisance du bloc honteux pour l'anesthésie totale de la vulve.

B | INNERVATION AUTONOME

Les nerfs autonomes proviennent des plexus hypogastriques et sont destinés aux corps érectiles (voir Chapitre 10).

C | NEURORÉCEPTEURS VULVAIRES

La grande richesse de la vulve en neurorécepteurs comparée au vagin fait d'elle le véritable organe sexuel de la femme.

1 | Les formations tégumentaires

Elles sont le siège essentiellement des extérocepteurs.

a) Dans l'épiderme siègent les terminaisons nerveuses libres impliquées dans la douleur, les corpuscules non capsulés ou ménisques du tact, sensibles au toucher léger, les corpuscules capsulés du tact, mécanorécepteurs sensibles au toucher plus appuyé, et des corpuscules génitaux dont la stimulation provoque l'érection et l'orgasme.

b) Dans le derme siègent des corpuscules capsulés, thermorécepteurs et mécanorécepteurs, les corpuscules capsulés aplatis sensibles à la chaleur, les corpuscules bulboïdes, sensibles au froid et les corpuscules lamelleux sensibles aux pressions et vibrations.

c) Les terminaisons nerveuses des follicules pileux sont sensibles au tact léger.

2 | Les formations sous-cutanées

a) Les corpuscules génitaux siègent près et dans les corps érectiles.

b) Les propriocepteurs sont situés dans les muscles et les fascias. Ce sont essentiellement des mécanorécepteurs sensibles à la pression et à la tension ; ils contribuent à la valorisation des sensations sexuelles.

3 | Topographie des neurorécepteurs vulvaires

Étudiée par de nombreux auteurs et en particulier par K.E. Krantz (1958), la distribution quantitative des récepteurs permet de souligner trois points essentiels.

a) Le mont du pubis et les grandes lèvres sont particulièrement sensibles au toucher léger et à la température.

b) Les petites lèvres et le clitoris, plus riches en récepteurs génitaux, sont moins sensibles au toucher que le mont du pubis et les grandes lèvres.

c) Le clitoris, particulièrement riche en corpuscules lamelleux, est très sensible aux pressions et aux vibrations.

18.10 ANATOMIE FONCTIONNELLE

La vulve est très sensible aux estrogènes qui améliorent sa trophicité.

Sous imprégnation estrogénique, elle devient plus étoffée, succulente et de coloration plus foncée.

Elle intervient par ailleurs dans trois fonctions : la miction, l'accouchement et le coït (voir Chapitres 14 et 18).

A | VULVE ET MICTION

Au cours de la miction, le jet urinaire sortant du méat est canalisé par les petites lèvres¹¹ qui le dirigent.

La proximité de la vulve et de l'anus favorise la colonisation du vestibule par les germes d'origine intestinale qui remontent l'urètre et déclenchent la cystite.

B | VULVE ET ACCOUCHEMENT

Pendant l'accouchement l'orifice vulvaire se déplisse et se distend. Chez la primipare, la déchirure des vestiges hyménaux donne un léger saignement. La présentation continuant sa progression comprime la vulve qui s'amincit davantage, en particulier au niveau de la commissure postérieure.

C'est à ce niveau que siègent les déchirures vulvo-périnéales.

C | LES RÉACTIONS SEXUELLES DE LA VULVE**1 | Les grandes lèvres**

Sous l'action de la contraction du dartos et la mise en tension des fibres élastiques, elles s'amenuisent et

s'aplatissent contre le périnée au cours de la phase d'excitation, dégageant ainsi le vestibule. Par contre, chez la multipare présentant des varicosités labiales, les grandes lèvres doublent ou triplent de volume : elles se comportent comme deux corps érectiles entourant le vestibule. Le retour à la configuration normale après l'orgasme est plus rapide chez la nullipare.

2 | Les petites lèvres

Elles subissent des modifications plus profondes, dénommées « réaction de la peau sexuelle ». Elle est pathognomonique de l'imminence de l'orgasme. Pendant la phase de l'excitation, les petites lèvres se déplissent, s'épaississent et se dressent. À la phase de plateau, elles virent au rouge foncé, plus intense chez la nullipare.

3 | Les glandes vestibulaires majeures

L'activité sécrétrice de ces glandes est un facteur négligeable dans la lubrification de la vulve, car elles n'émettent que deux à trois gouttes durant la phase en plateau. La lubrification vulvaire est dévolue à la transsudation vulvo-vaginale.

4 | Les corps érectiles

Ils se dilatent et se congestionnent. En phase d'excitation, on note un allongement et une dilatation du corps et du gland. Pendant la phase en plateau et pendant l'orgasme ils se rétractent, puis ils reprennent rapidement leur morphologie et leur topographie normale. Le corps est le foyer principal de réponse sexuelle. La stimulation de ses récepteurs au cours du coït est le résultat de la traction du prépuce provoquée indirectement par l'étirement rythmique des petites lèvres sous l'action du pénis qui déprime le frein vulvaire.

¹¹ Ancien. : nymphes. Ainsi nommées par comparaison avec les nymphes des légendes qui dirigent le jaillissement de l'eau des sources.

COUPES DU TRONC

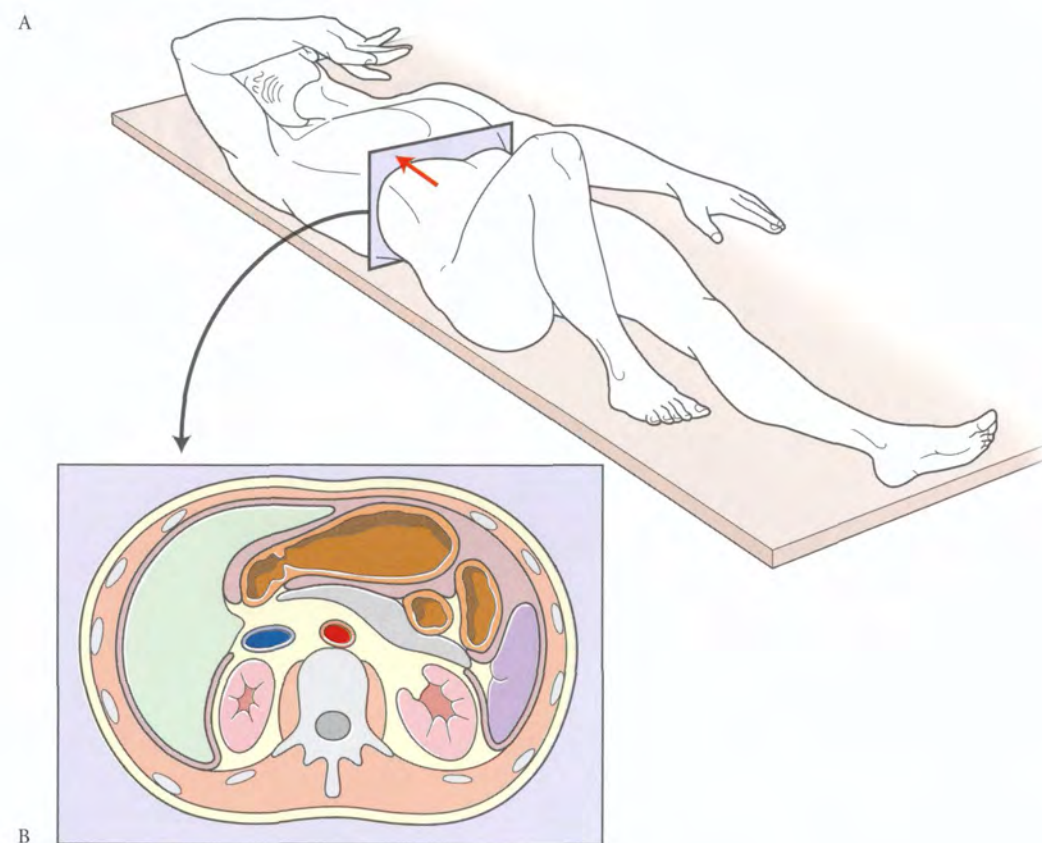


FIG. 19.1. Topographie d'une coupe transversale

A. orientation des coupes transversales sériees, en décubitus dorsal (d'après B. Hogarth)
B. vue en imagerie médicale ou vue inférieure en position anatomique de référence

Remarque pratique : pour retrouver les vues supérieures des coupes transversales en position anatomique de référence, il suffit de regarder les clichés d'imagerie médicale en verso et d'inverser les figures correspondantes.

19 Coupes transversales¹ du tronc (en situation d'imagerie médicale)

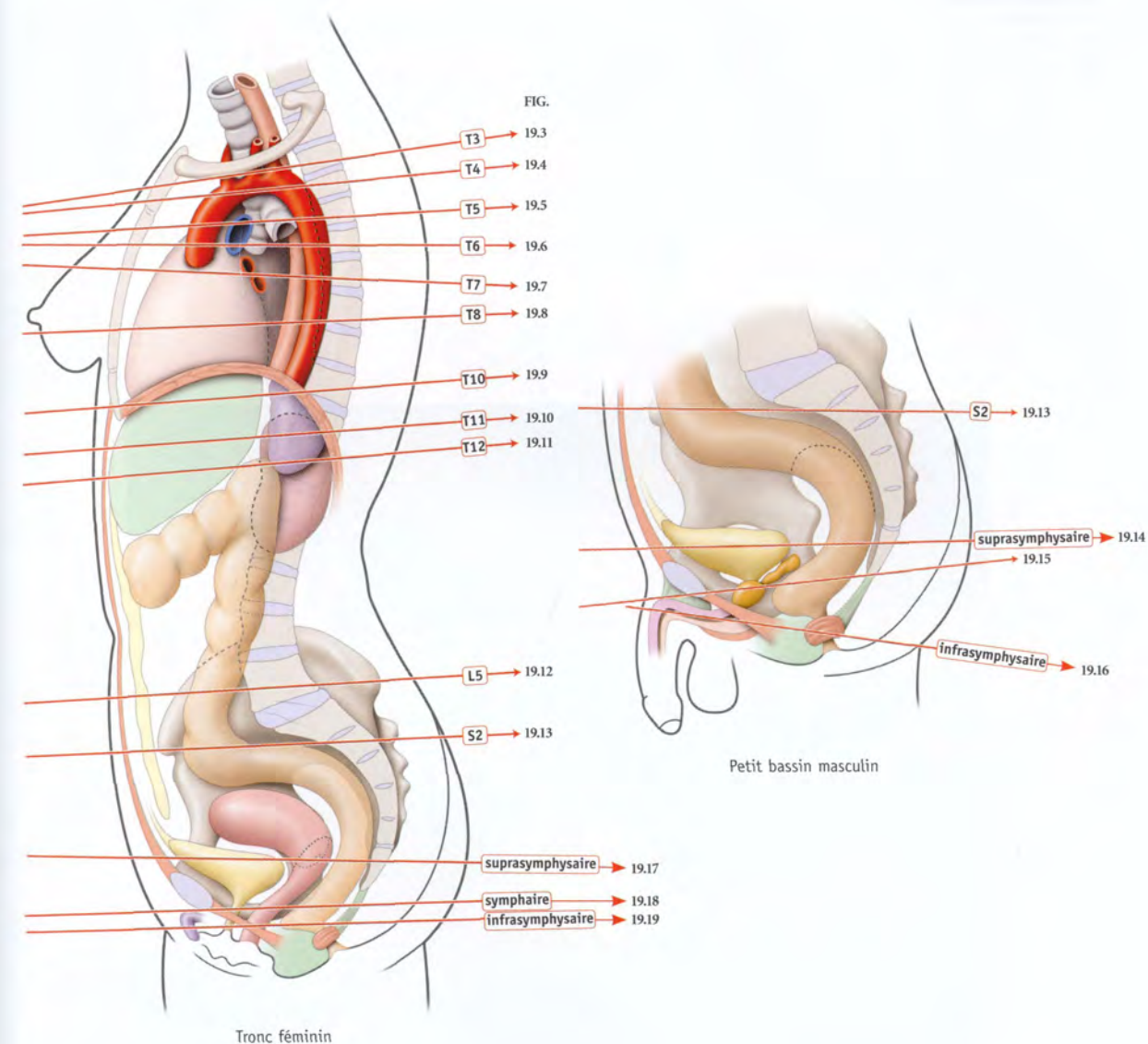
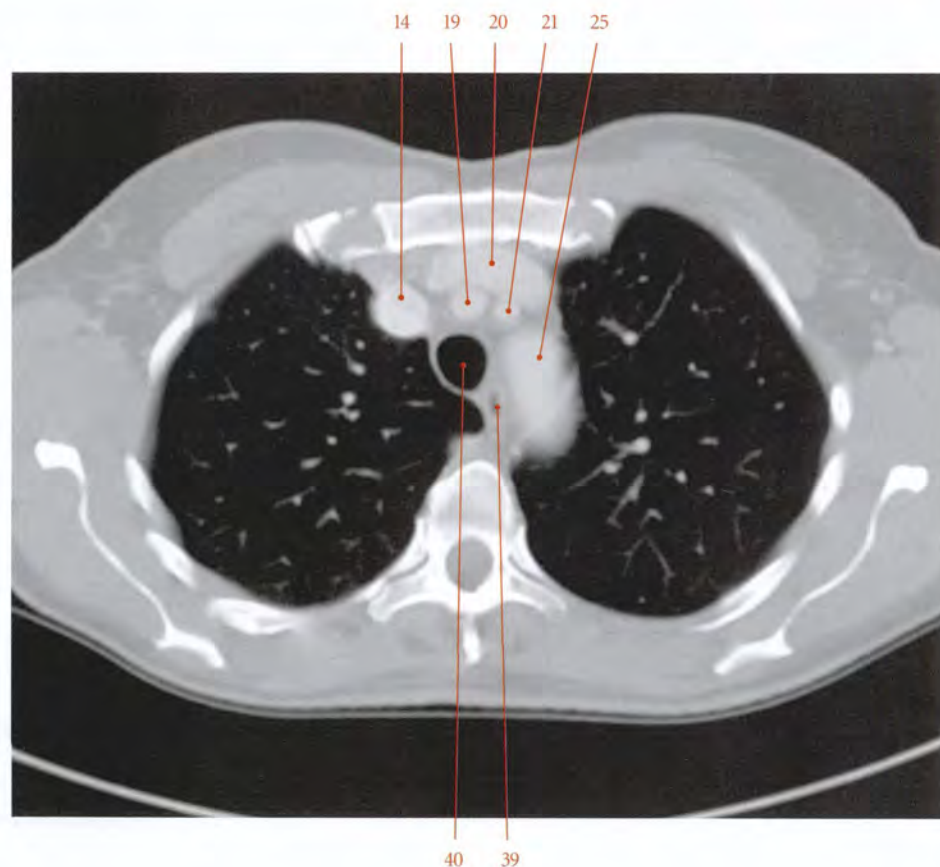

FIG. 19.2. Niveau des différentes coupes anatomiques transversales (ou axiales en imagerie médicale) (coupe sagittale médiane)

1. Ou axiales.

FIG. 19.3. Coupe anatomique transversale passant par T3

- | | | |
|---|--|---------------------------------------|
| 1. m. deltoïde | 19. tronc brachio-céphalique | 37. tronc sympathique |
| 2. humérus | 20. v. brachio-céphalique gauche | 38. conduit thoracique |
| 3. chef long du m. biceps brachial | 21. a. carotide commune gauche | 39. œsophage |
| 4. m. grand pectoral | 22. 1 ^{re} côte | 40. trachée |
| 5. m. coraco-brachial et chef court du biceps | 23. n. phrénique gauche | 41. a. intercostale suprême |
| 6. n. musculo-cutané | 24. n. pneumogastrique gauche | 42. v. intercostale sup. |
| 7. v. axillaire accessoire | 25. a. subclavière gauche | 43. segment apical (lobe sup. droit) |
| 8. racine latérale du n. médian | 26. segment ventral (lobe sup. gauche) | 44. n. pneumogastrique droit |
| 9. a. axillaire | 27. segment dorsal (lobe sup. gauche) | 45. nn. cardiaques |
| 10. m. petit pectoral | 28. 3 ^e côte | 46. segment ventral (lobe sup. droit) |
| 11. v. axillaire | 29. segment apical (lobe inf. gauche) | 47. segment dorsal (lobe sup. droit) |
| 12. a. thoracique latérale | 30. m. infra-épineux | 48. m. dentelé ant. |
| 13. a. et v. thoraciques internes | 31. m. dentelé postéro-sup. | 49. m. subscapulaire |
| 14. v. brachio-céphalique droite | 32. m. intercostal latéral | 50. lymphonœud axillaire |
| 15. m. sterno-hyoïdien | 33. m. petit rhomboïde | 51. plexus brachial |
| 16. vestige du thymus | 34. m. élévateur des côtes | 52. scapula |
| 17. m. sterno-thyroïdien | 35. m. ilio-costal | 53. m. petit rond |
| 18. sternum | 36. mm. érecteurs du rachis | |



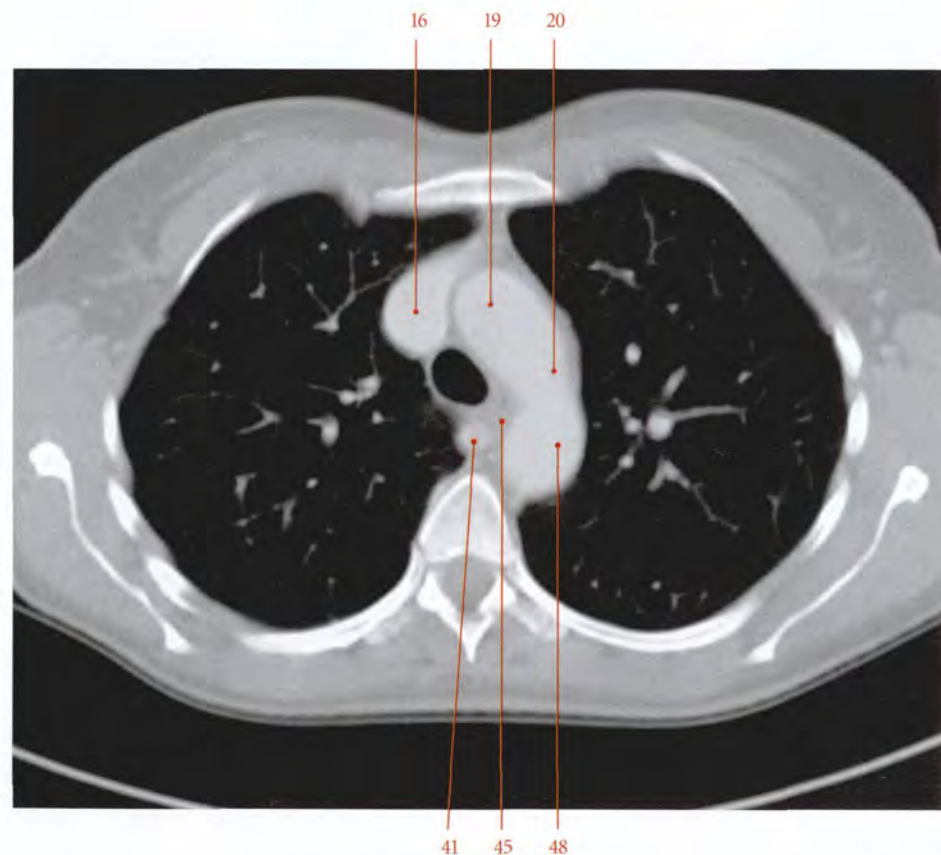
Tomodensitométrie (TDM)
Coupe transversale au niveau de T3 (cliché Dr Th. Diesce)

FIG. 19.3. Coupe anatomique transversale passant par T3 (vue inférieure)

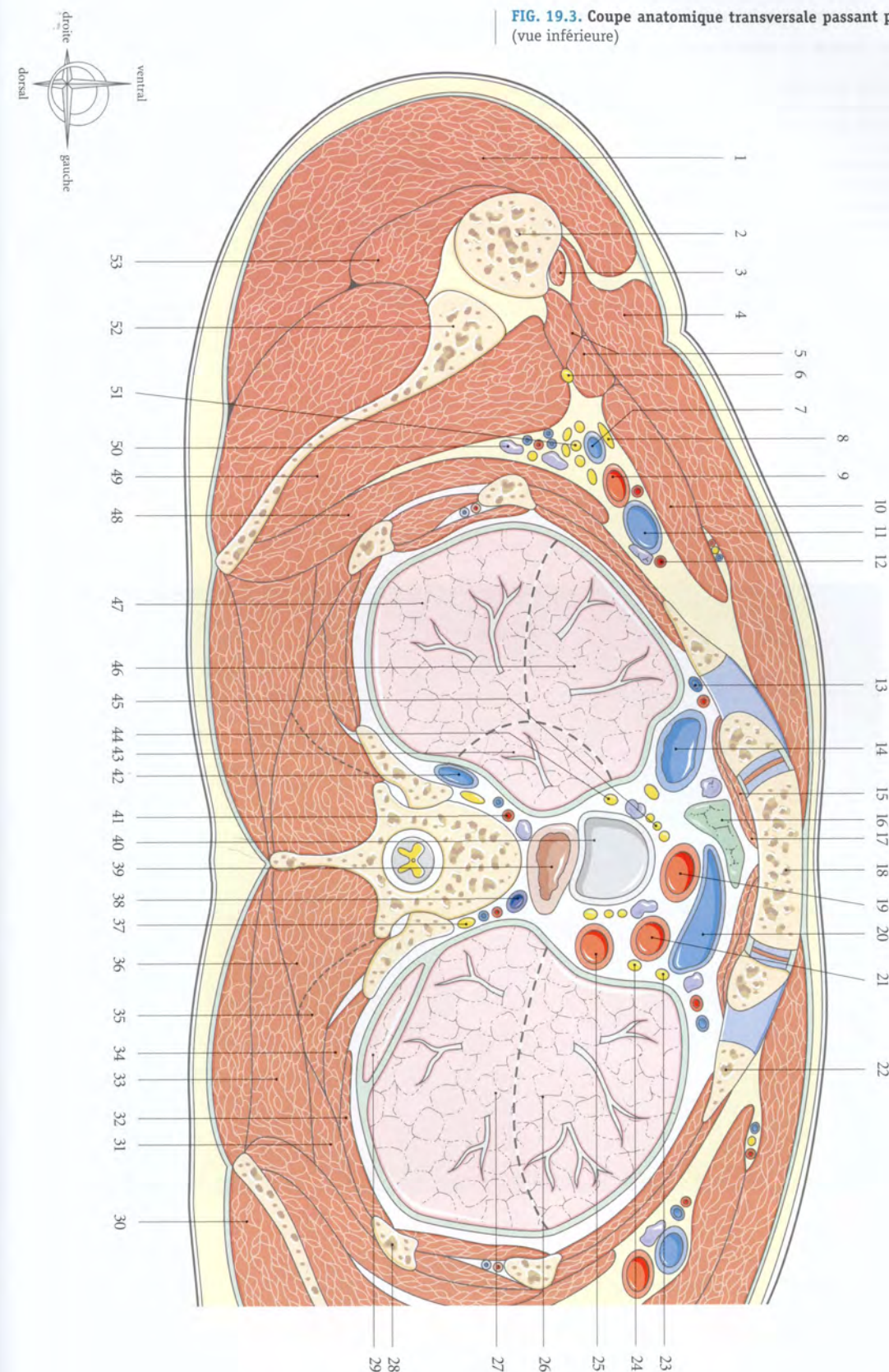

FIG. 19.4. Coupe anatomique transversale passant par T4

- | | | |
|--|--|---|
| 1. v. axillaire accessoire et n. musculo-cutané | 18. vestige du thymus | 35. m. infra-épineux |
| 2. n. axillaire | 19. aorte ascendante | 36. m. subscapulaire |
| 3. racine latérale du n. médian | 20. arc aortique (segment horizontal) | 37. m. dentelé ant. |
| 4. racine médiale du n. médian | 21. n. phrénique | 38. m. rhomboïde |
| 5. nn. ulnaire et radial | 22. nn. cardiaques | 39. segment apical (lobe inf. gauche) |
| 6. v. axillaire | 23. n. vague gauche | 40. m. trapèze |
| 7. n. thoracique long | 24. segment ventral (lobe sup. gauche) | 41. v. azygos |
| 8. m. petit pectoral | 25. segment apico-dorsal (lobe sup. gauche) | 42. n. vague droit |
| 9. m. grand pectoral | 26. chef long du biceps | 43. v. intercostale sup. droite |
| 10. segment ventral (lobe sup. droit) | 27. m. coraco-brachial et chef court du biceps | 44. trachée |
| 11. a. et v. thoraciques internes et lymphonœuds | 28. m. grand dorsal | 45. œsophage |
| 12. segment dorsal (lobe sup. droit) | 29. m. vaste latéral | 46. conduit thoracique |
| 13. segment apical (lobe sup. droit) | 30. chef long du triceps | 47. ganglion sympathique |
| 14. mm. infra-hyoïdiens | 31. a. et v. circonflexes post. de l'humérus | 48. aorte descendante |
| 15. n. phrénique gauche | 32. m. deltoïde | 49. 4 ^e a. et v. intercostales |
| 16. v. cave sup. | 33. m. petit rond | 50. segment apical (lobe inf. gauche) |
| 17. lymphonœud prétrachéal | 34. scapula | 51. 5 ^e côte |



Tomodensitométrie (TDM)
Coupe transversale au niveau de T4 (cliché Dr Th. Diesce)

FIG. 19.4. Coupe anatomique transversale passant par T4 (vue inférieure)

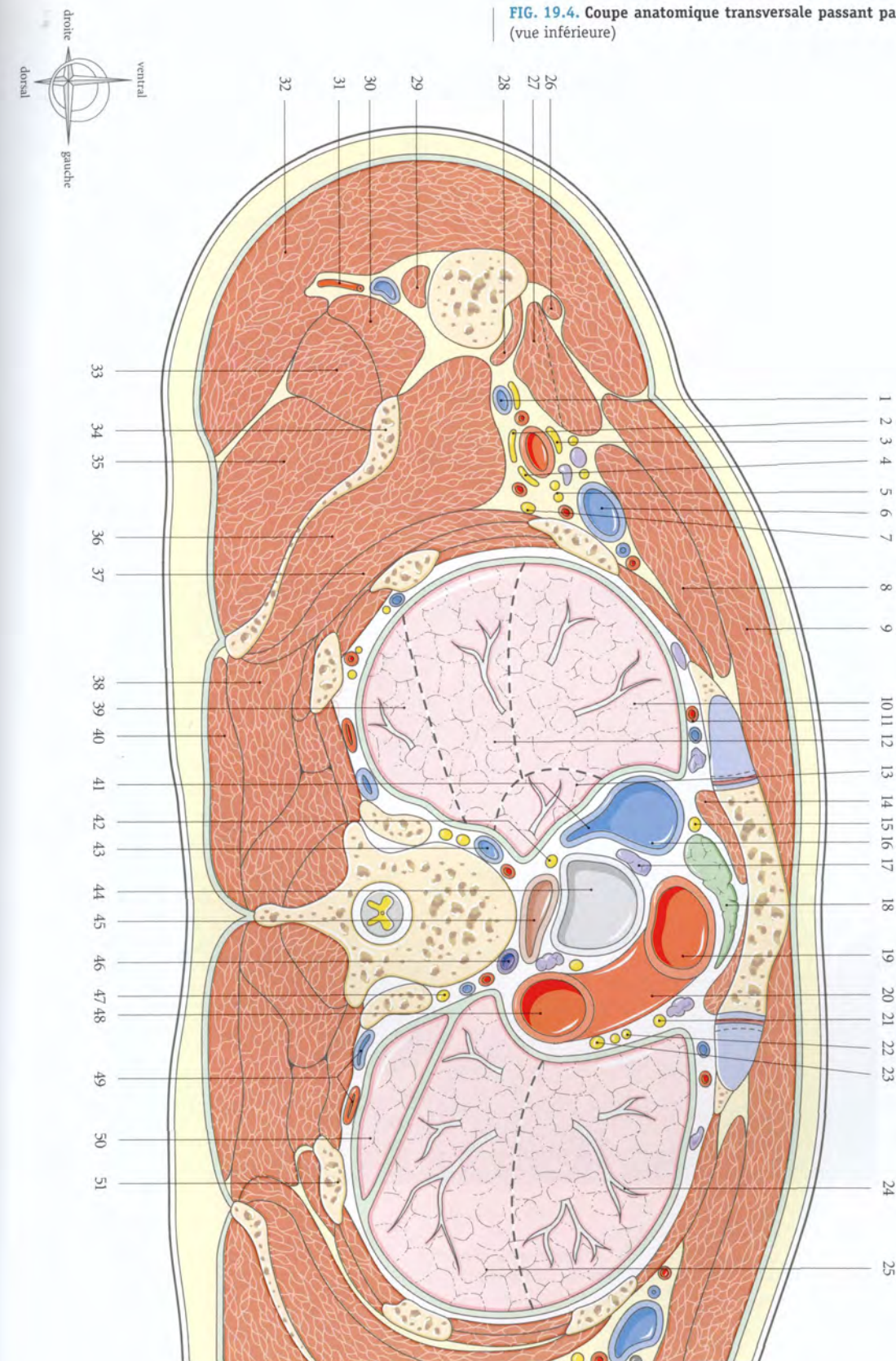
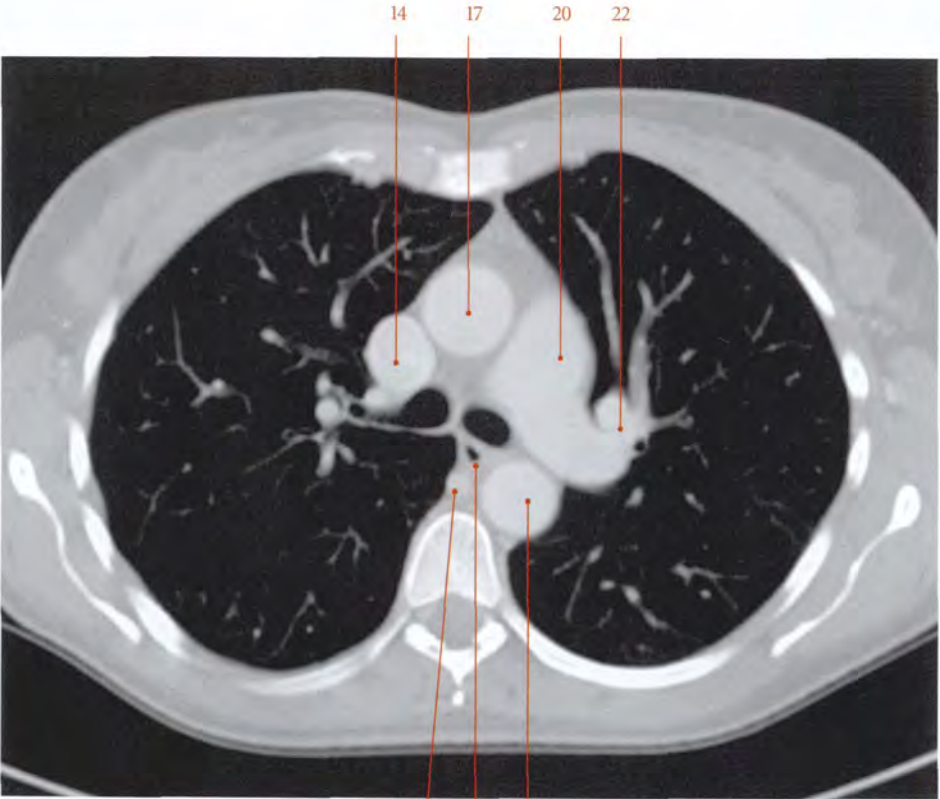


FIG. 19.5. Coupe anatomique transversale passant par T5

- | | | |
|--|---|--|
| 1. segment ventral (lobe sup. droit) | 19. auricule gauche | 38. m. dentelé ant. |
| 2. n. musculo-cutané | 20. tronc pulmonaire | 39. m. subscapulaire |
| 3. racine médiale du n. médian | 21. n. phrénique gauche | 40. m. infra-épineux |
| 4. a. et n. subscapulaires | 22. a. pulmonaire gauche | 41. m. rhomboïde |
| 5. n. thoraco-dorsal | 23. r. pulmonaire du lobe sup. gauche | 42. segment apical (lobe inf. droit) |
| 6. a. et v. thoraciques latérales | 24. segment ventral (lobe sup. gauche) | 43. m. trapèze |
| 7. m. grand pectoral | 25. segment apico-dorsal (lobe sup. gauche) | 44. bronche principale droite |
| 8. m. petit pectoral | 26. m. coraco-brachial | 45. œsophage et lymphonœud trachéal |
| 9. segment dorsal (lobe sup. droit) | 27. m. deltoïde | 46. tronc sympathique |
| 10. segment ventral (lobe sup. droit) | 28. racine latérale du n. médian | 47. v. intercostale sup. droite |
| 11. r. pulmonaire du lobe sup. droit | 29. a. et v. axillaires | 48. v. azygos |
| 12. 2 ^e côte | 30. m. vaste latéral | 49. conduit thoracique et 3 ^e a. intercostale |
| 13. a. et v. thoraciques internes | 31. chef long du m. triceps | 50. bronche principale gauche |
| 14. v. cave sup. | 32. n. axillaire | 51. aorte descendante |
| 15. n. phrénique, a. et v. péricardiaco-phréniques droites | 33. m. radial | 52. m. longissimus du thorax |
| 16. sinus transverse | 34. n. ulnaire | 53. segment apical (lobe inf. gauche) |
| 17. aorte descendante | 35. n. cutané médial de l'avant-bras | 54. 5 ^e côte |
| 18. vestiges du thymus | 36. m. grand dorsal | |
| | 37. nœud lymphatique axillaire | |



Tomodensitométrie (TDM)
Coupe transversale au niveau de T5 (cliché Dr Th. Diesce)

FIG. 19.5. Coupe anatomique transversale passant par T5 (vue inférieure)

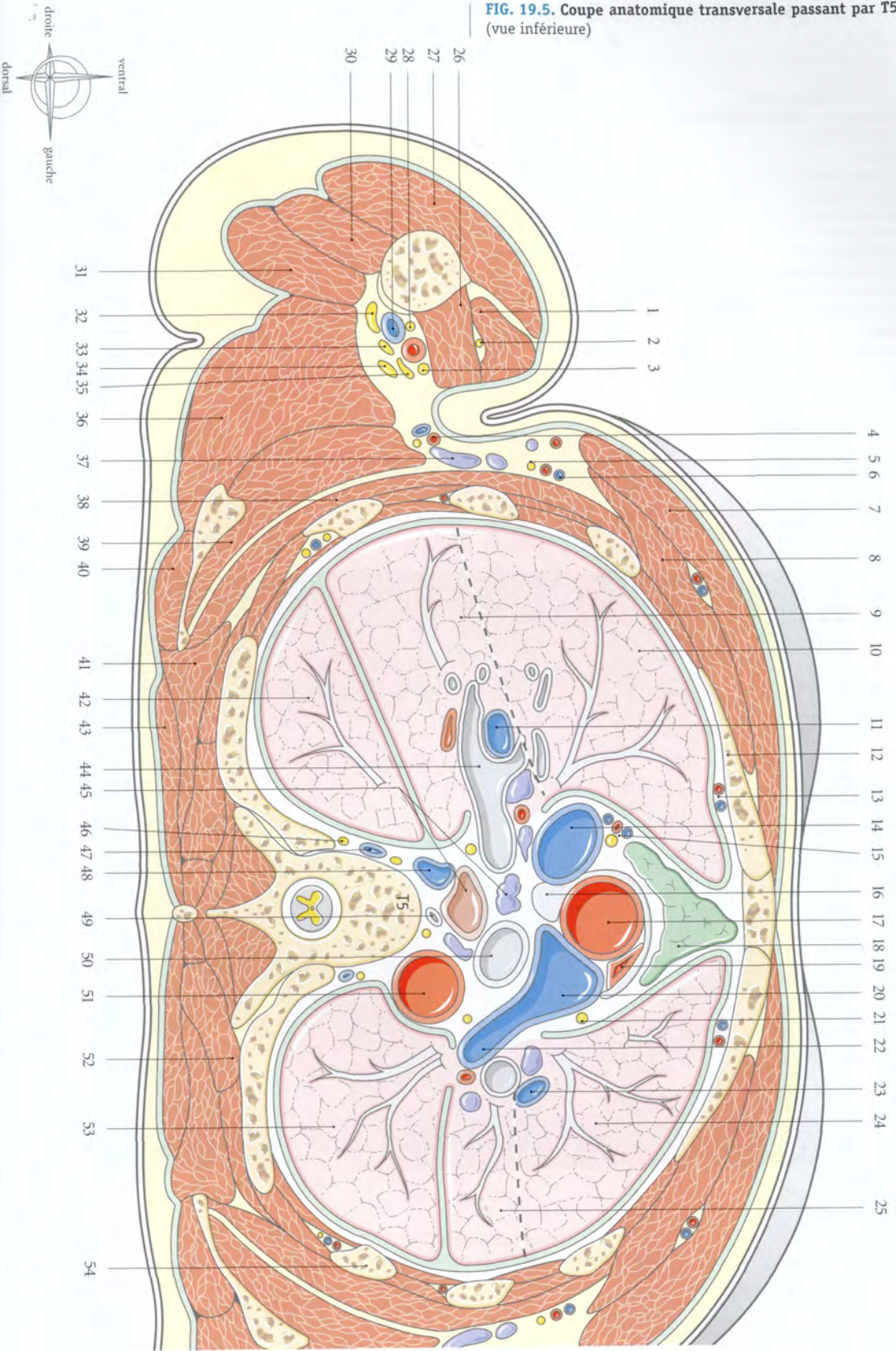
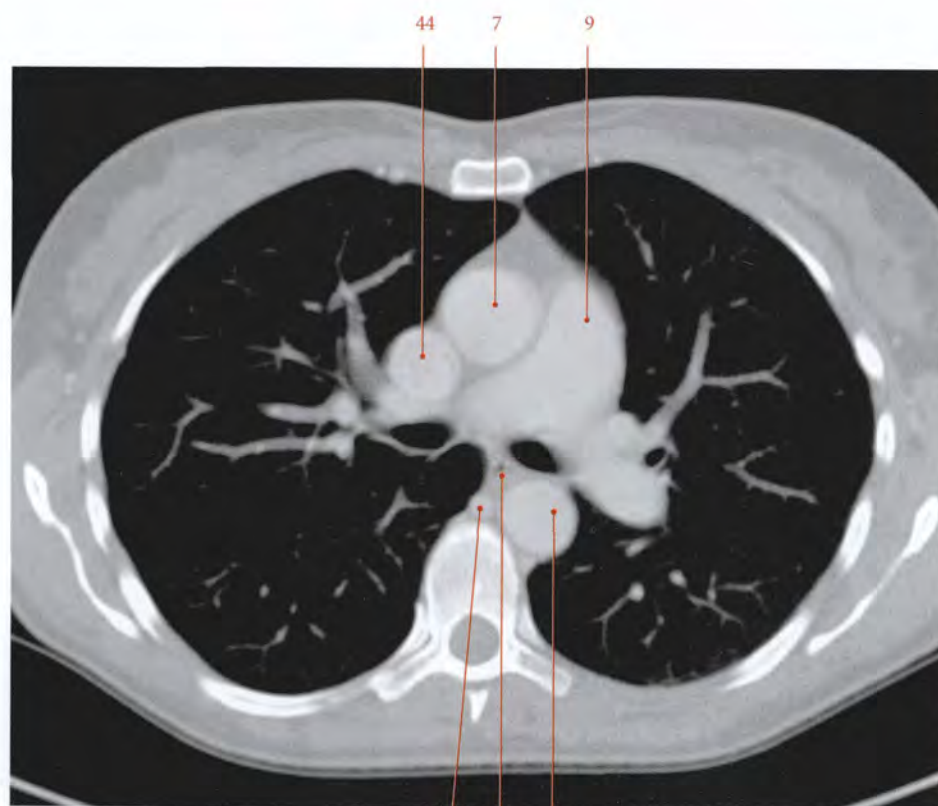


FIG. 19.6. Coupe anatomique transversale au niveau de T6

- | | | |
|--|--|---|
| 1. m. petit pectoral | 16. nœuds lymphatiques axillaires | 33. m. rhomboïde |
| 2. m. intercostal latéral | 17. n. thoraco-dorsal | 34. segment basal dorsal (lobe inf. droit) |
| 3. m. grand pectoral | 18. 4 ^e côte | 35. scapula |
| 4. a. et v. thoraciques internes | 19. n. du m. grand dorsal | 36. m. grand rond |
| 5. n. phrénique et vaisseaux péricardiophréniques droits | 20. segment linguale inf. (lobe sup. gauche) | 37. m. subscapulaire |
| 6. péricarde | 21. segment apical (lobe inf. gauche) | 38. m. dentelé ant. |
| 7. aorte ascendante | 22. segment basal dorsal (lobe inf. gauche) | 39. m. grand dorsal |
| 8. vestige du thymus | 23. a. pulmonaire gauche | 40. segment apical (lobe inf. droit) |
| 9. tronc pulmonaire | 24. m. spinal | 41. bronche lobaire intermédiaire droite |
| 10. auricule gauche | 25. bronche principale gauche | 42. a. pulmonaire droite |
| 11. n. phrénique, a. et v. péricardiophréniques gauches | 26. aorte descendante | 43. v. pulmonaire sup. droite |
| 12. v. pulmonaire sup. gauche | 27. conduit thoracique | 44. v. cave sup. |
| 13. segment linguale sup. (lobe sup. gauche) | 28. v. azygos | 45. segment linguale latéral (lobe sup. gauche) |
| 14. 3 ^e côte | 29. tronc sympathique droit | 46. segment linguale médial (lobe sup. gauche) |
| 15. a. et v. thoraciques latérales | 30. œsophage | |
| | 31. n. vague droit | |
| | 32. m. trapèze | |



Tomodensitométrie (TDM)
Coupe transversale au niveau de T6 (cliché Dr Th. Diesce)

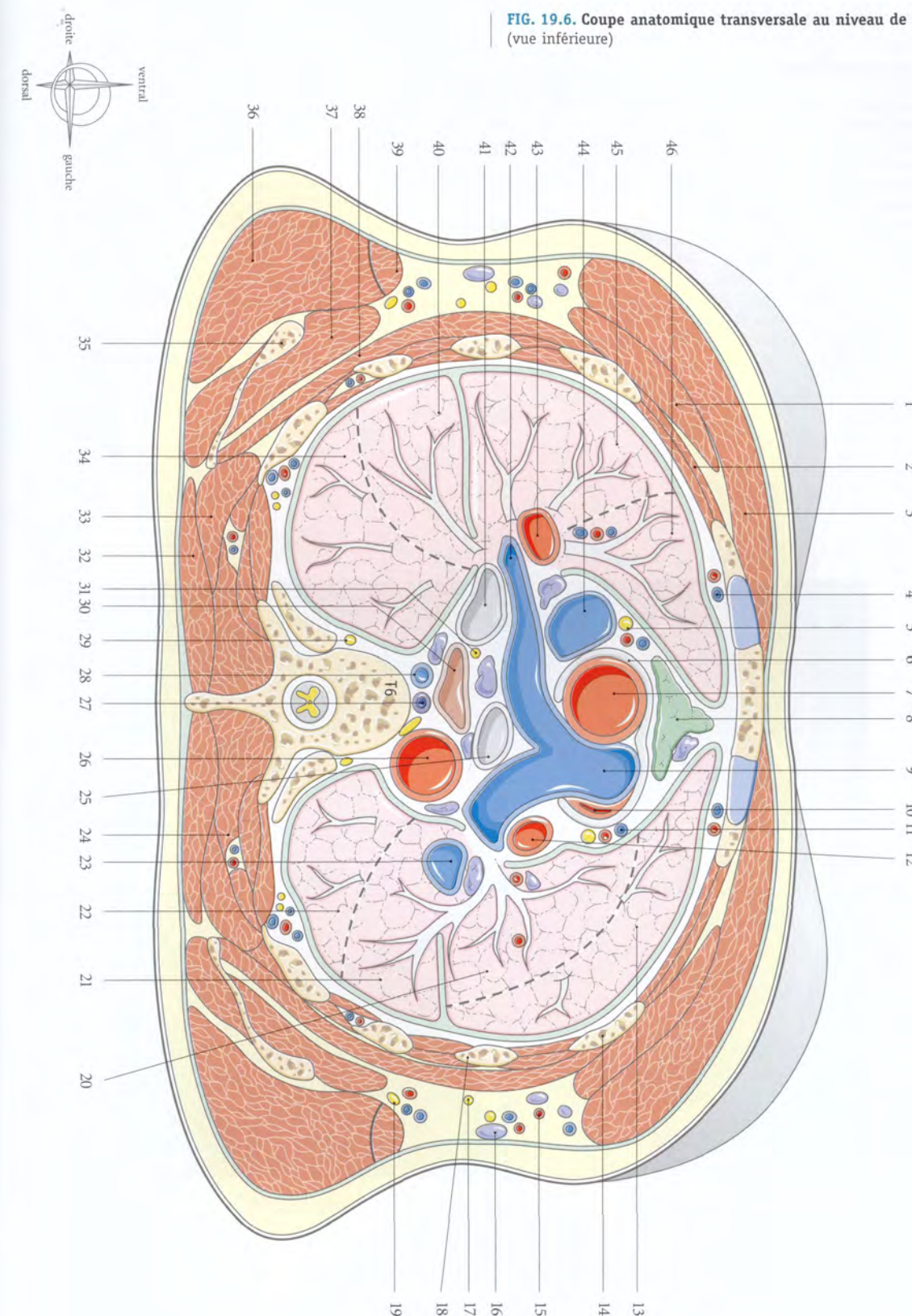
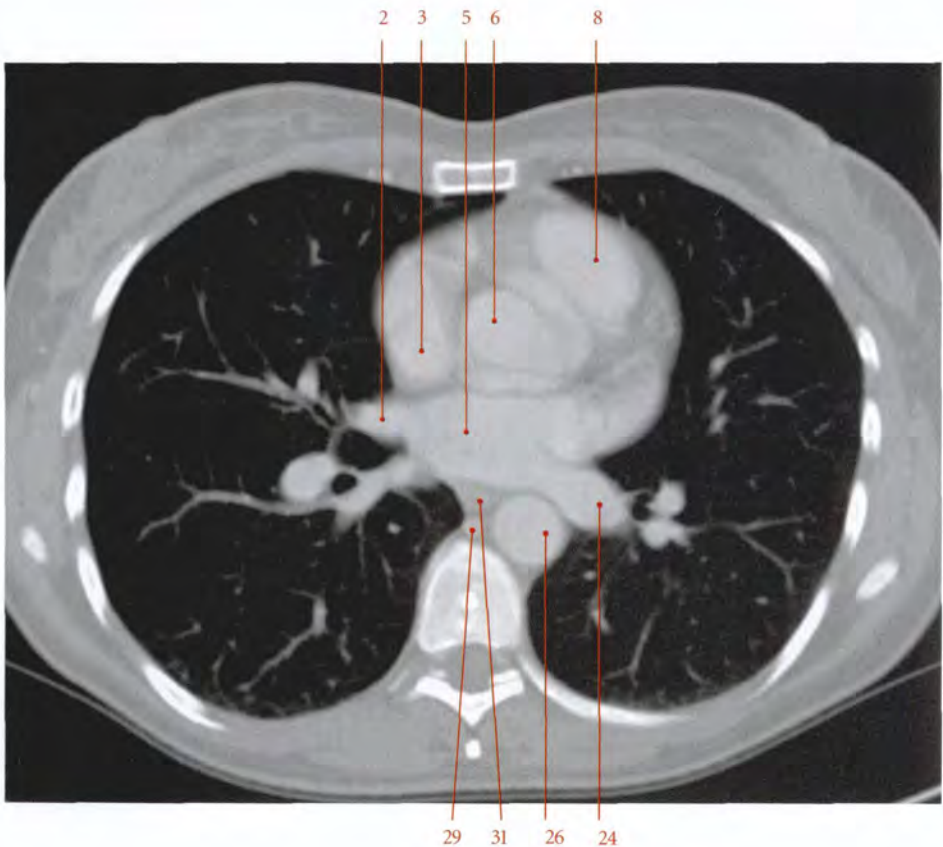
FIG. 19.6. Coupe anatomique transversale au niveau de T6 (vue inférieure)

FIG. 19.7. Coupe anatomique transversale au niveau de T7

- | | | |
|--|---|---|
| 1. 3 ^e côte | 16. n. thoraco-dorsal, a. et v. thoraciques latérales | 31. œsophage |
| 2. v. pulmonaire sup. droite | 17. segment apical (lobe inf. gauche) | 32. n. vague droit |
| 3. v. cave sup. | 18. m. dentelé ant. | 33. v. pulmonaire inf. droite |
| 4. atrium droit | 19. n. du m. grand dorsal | 34. bronche lobaire inf. droite |
| 5. atrium gauche | 20. segment postéro-basal (lobe inf. gauche) | 35. segment postéro-basal (lobe inf. droit) |
| 6. aorte | 21. bronche lobaire inf. | 36. 6 ^e côte |
| 7. a. coronaire droite | 22. m. ilio-costal | 37. scapula |
| 8. cône artériel (infundibulum) | 23. m. trapèze | 38. m. grand rond |
| 9. a. coronaire gauche | 24. v. pulmonaire inf. gauche | 39. m. grand dorsal |
| 10. v. pulmonaire sup. gauche | 25. n. vague gauche | 40. segment apical (lobe inf. droit) |
| 11. a. circonflexe | 26. aorte descendante | 41. a. lobaire inf. droite |
| 12. ventricule gauche | 27. sinus oblique | 42. 4 ^e côte |
| 13. n. phrénique, a. et v. péricardiaco-phréniques gauches | 28. conduit thoracique | 43. segment latéral (lobe moyen) |
| 14. segment linguale sup. (lobe sup. gauche) | 29. v. azygos | 44. segment médial (lobe moyen) |
| 15. segment linguale inf. (lobe sup. gauche) | 30. tronc sympathique | 45. 3 ^e côte |



Tomodensitométrie (TDM)
Coupe transversale au niveau de T7 (cliché Dr Th. Diesce)

FIG. 19.7. Coupe anatomique transversale au niveau de T7 (vue inférieure)

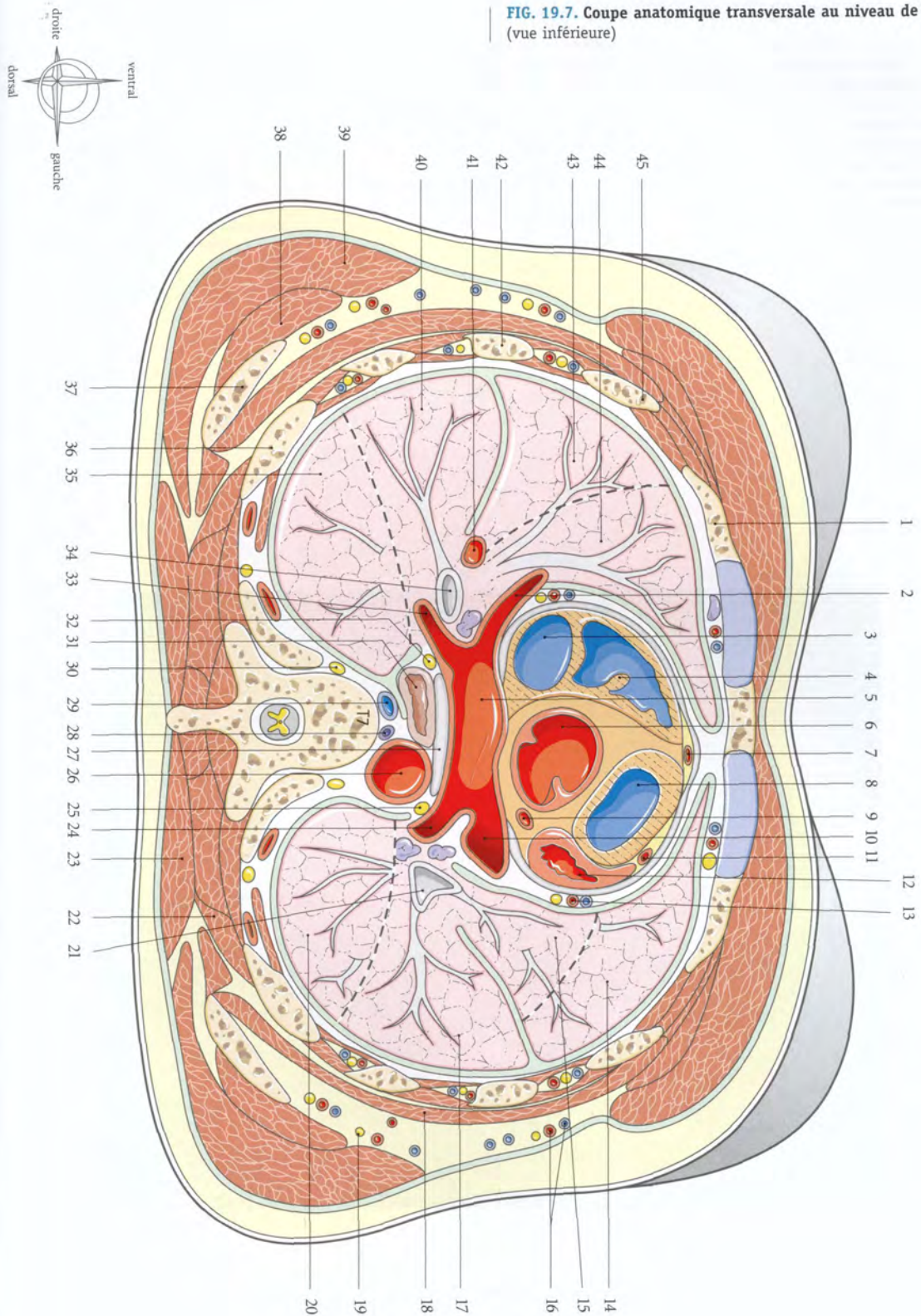
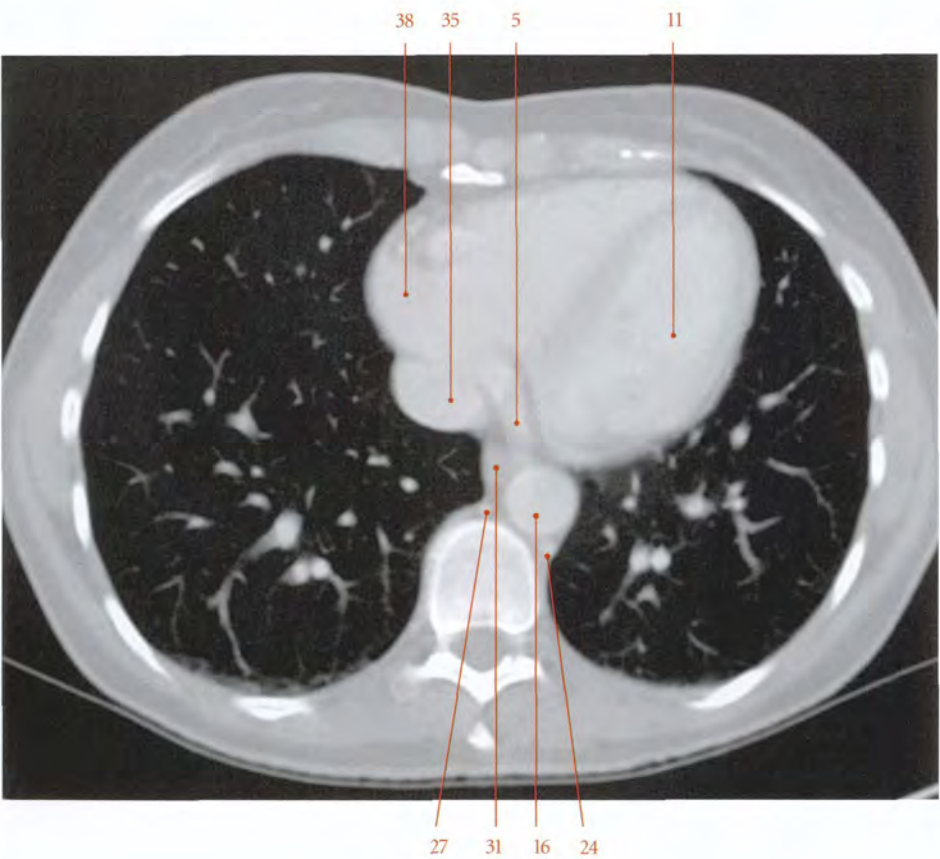


FIG. 19.8. Coupe anatomique transversale au niveau de T8

- | | | |
|--|--|--|
| 1. segment médial (lobe moyen) | 14. segment médio-basal (lobe inf. gauche) | 28. corps de T8 |
| 2. a. et v. thoraciques internes | 15. n. vague gauche | 29. tronc sympathique |
| 3. a. coronaire droite | 16. aorte descendante | 30. segment postéro-basal (lobe inf. droit) |
| 4. r. marginal droit | 17. segment latéro-basal (lobe inf. gauche) | 31. œsophage |
| 5. sinus coronaire | 18. n. du m. grand dorsal | 32. n. vague gauche |
| 6. ventricule droit | 19. m. grand dorsal | 33. segment latéro-basal (lobe inf. droit) |
| 7. a. coronaire gauche | 20. m. dentelé ant. | 34. segment médio-basal (lobe inf. droit) |
| 8. r. interventriculaire ant. | 21. segment postéro-basal (lobe inf. gauche) | 35. v. cave inf. |
| 9. r. marginal gauche | 22. m. trapèze | 36. n. phrénique, a. et v. péricardiaco-phréniques gauches |
| 10. segment linguale inf. (lobe sup. gauche) | 23. m. longissimus | 37. segment antérobasal (lobe inf. droit) |
| 11. ventricule gauche | 24. v. hemi-azygos | 38. atrium droit |
| 12. n. phrénique, a. et v. péricardiaco-phréniques gauches | 25. conduit thoracique | 39. segment latéral (lobe moyen) |
| 13. segment antéro-basal (lobe inf. gauche) | 26. processus épineux T7 | |
| | 27. v. azygos | |



Tomodensitométrie (TDM)
Coupe transversale au niveau de T8 (cliché Dr Th. Diesce)

FIG. 19.8. Coupe anatomique transversale au niveau de T8 (vue inférieure)

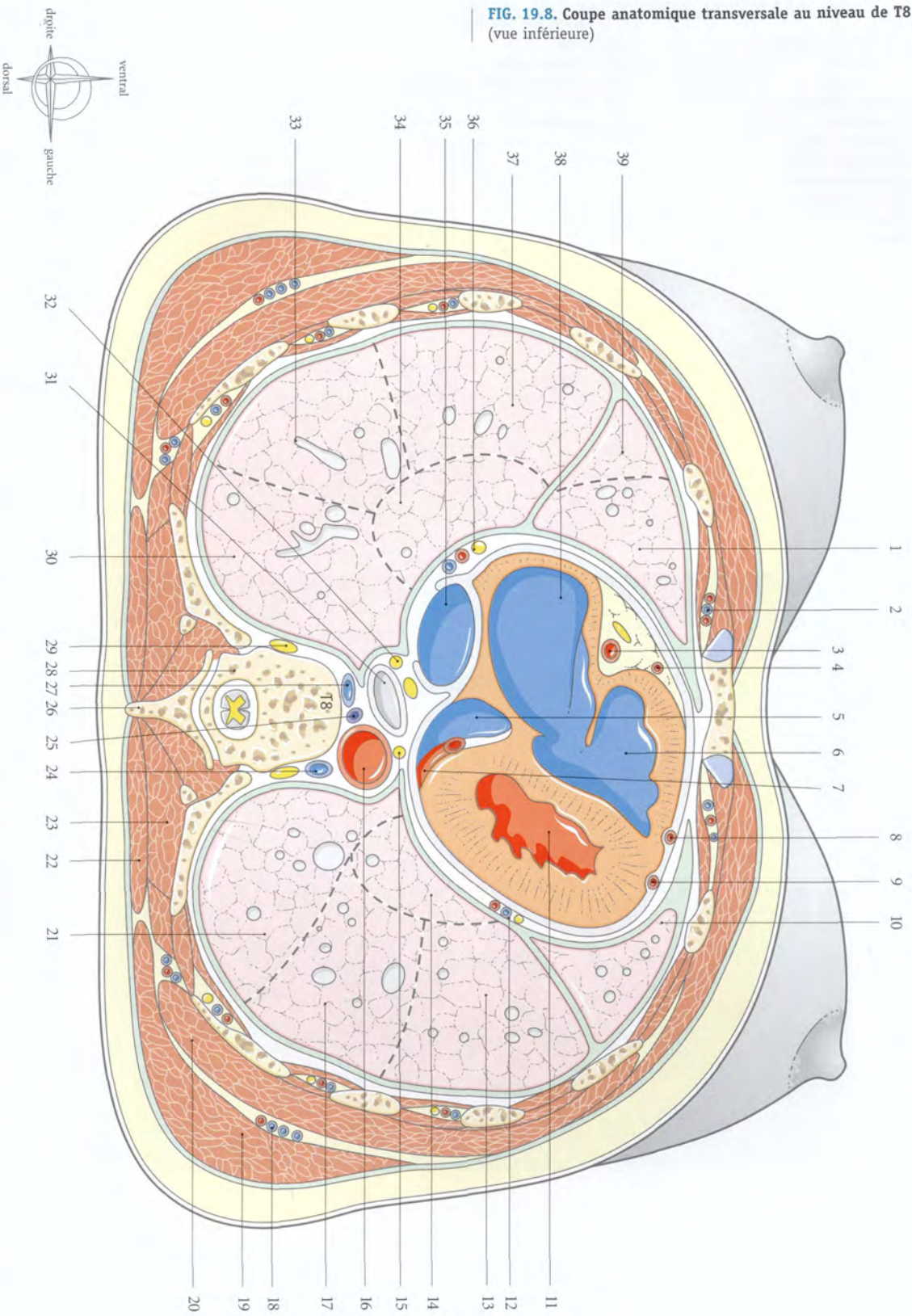
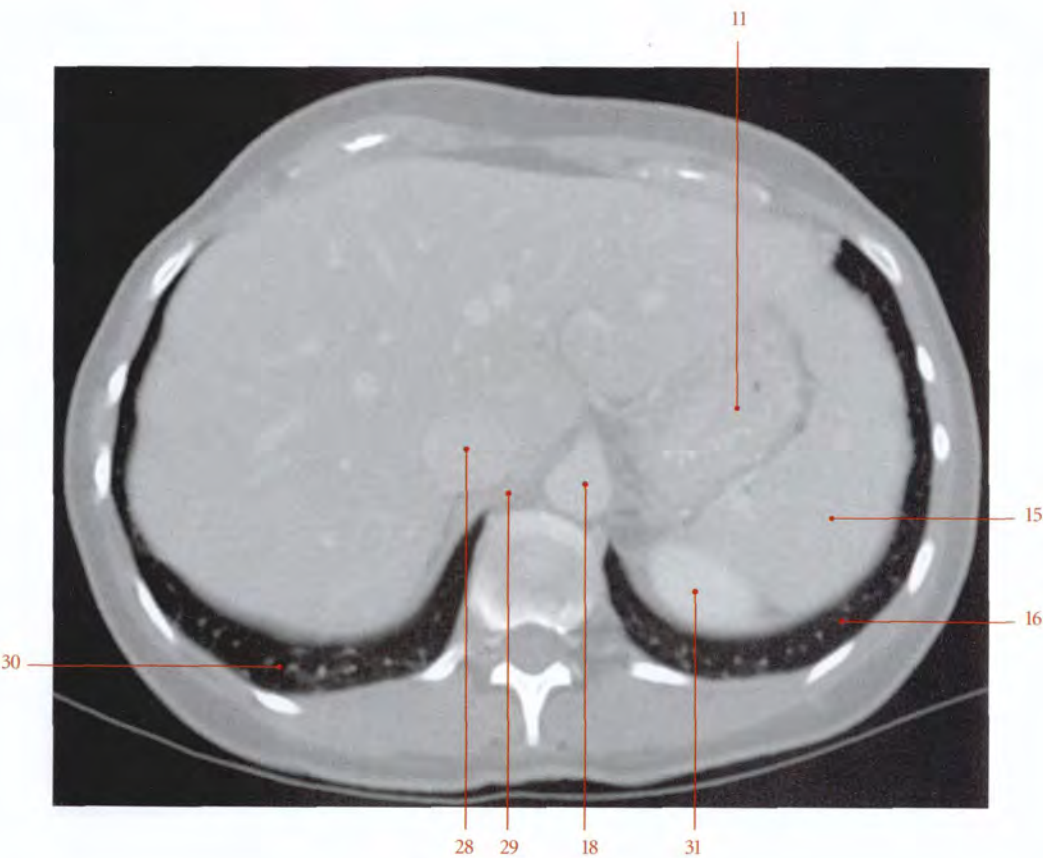


FIG. 19.9. Coupe anatomique transversale au niveau du T10

- | | | |
|---|---|--|
| 1. m. transverse du thorax | 12. cardia | 23. lig. coronaire du foie |
| 2. lig. falciforme | 13. n. vague gauche | 24. récessus costo-diaphragmatique droit |
| 3. tronc coeliaque | 14. a. gastrique courte (lig. gastro-splénique) | 25. diaphragme |
| 4. processus xiphoïde | 15. rate | 26. lig. veineux |
| 5. n. vague droit | 16. poumon gauche | 27. lobe caudé |
| 6. 6 ^e cartilage costal | 17. pilier gauche du diaphragme | 28. v. cave inf. |
| 7. lobe gauche du foie | 18. aorte | 29. pilier droit du diaphragme |
| 8. a. gastrique gauche | 19. conduit thoracique | 30. poumon droit |
| 9. graisse infracardiaque | 20. v. azygos, a. diaphragmatique sup. | 31. rein gauche |
| 10. récessus costo-diaphragmatique gauche | 21. nn. grand et petit splanchniques | |
| 11. estomac | 22. tronc sympathique, a. et v. intercostales | |



Tomodensitométrie (TDM)
Coupe transversale au niveau de T10 (cliché Dr Th. Diesce)

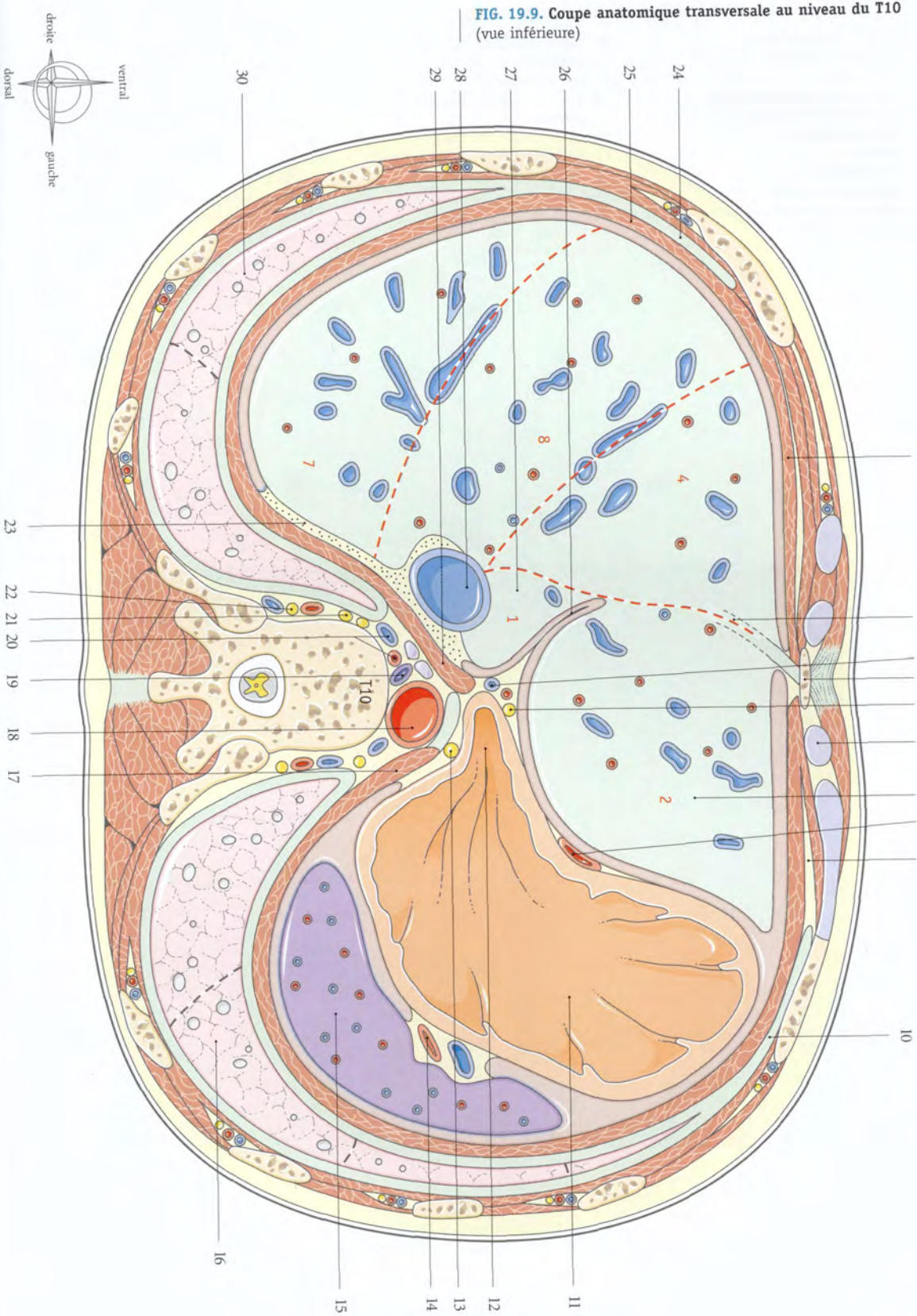
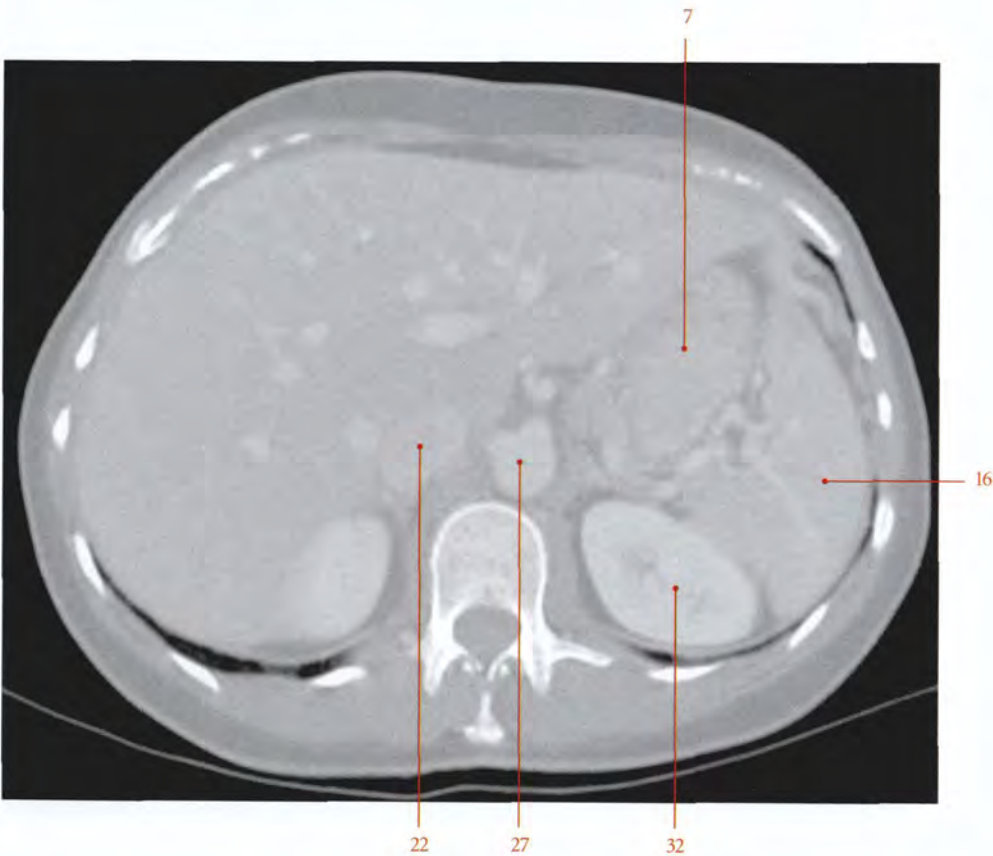


FIG. 19.10. Coupe anatomique transversale au niveau de T11

- | | | |
|--|--|---|
| 1. 6 ^e et 7 ^e cartilages costaux | 12. bourse omentale (récessus splénique ou liénal) | 23. lig. coronaire |
| 2. m. droit de l'abdomen | 13. bourse omentale | 24. glande surrénale droite |
| 3. lig. falciforme | 14. a., v. et nœuds lymphatiques spléniques | 25. ganglion cœliaque gauche, lymphonœud lombaire |
| 4. duodénum (partie descendante) | 15. pancréas | 26. lymphonœuds phréniques sup. |
| 5. ligne blanche de l'abdomen | 16. rate | 27. aorte |
| 6. lobe gauche du foie | 17. petit omentum (lig. gastro-colique) | 28. a. mésentérique sup. |
| 7. estomac | 18. conduit cholédoque | 29. a. et v. spléniques |
| 8. diaphragme | 19. r. droit de l'a. hépatique | 30. gl. surrénale gauche |
| 9. angle colique gauche | 20. v. porte | 31. mésoduodénum |
| 10. récessus costo-diaphragmatique | 21. processus caudé | 32. rein gauche |
| 11. lig. gastro-splénique | 22. v. cave inf. | |



Tomodensitométrie (TDM)
Coupe transversale au niveau de T11 (cliché Dr Th. Diesce)

FIG. 19.10. Coupe anatomique transversale au niveau de T11 (vue inférieure)

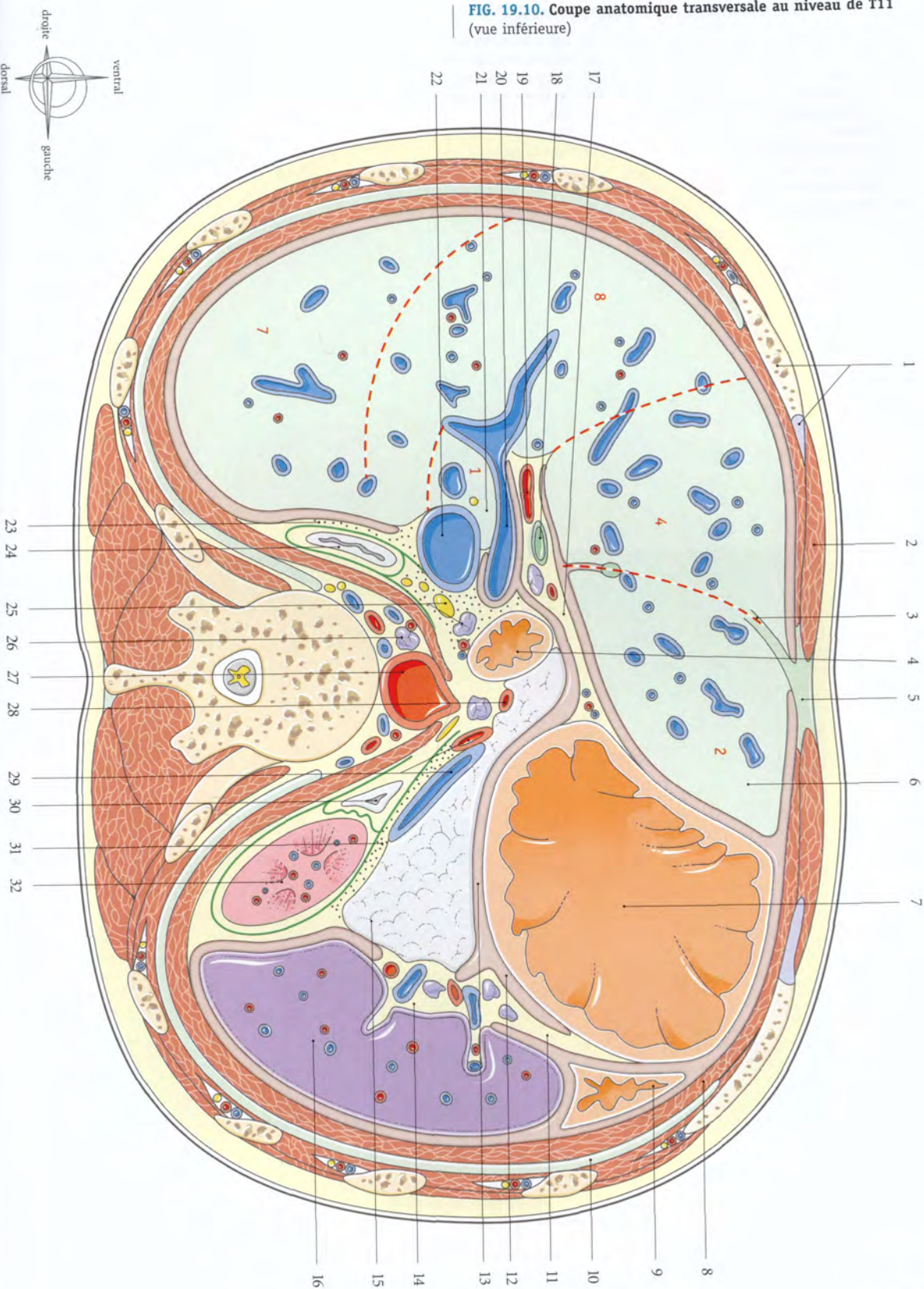
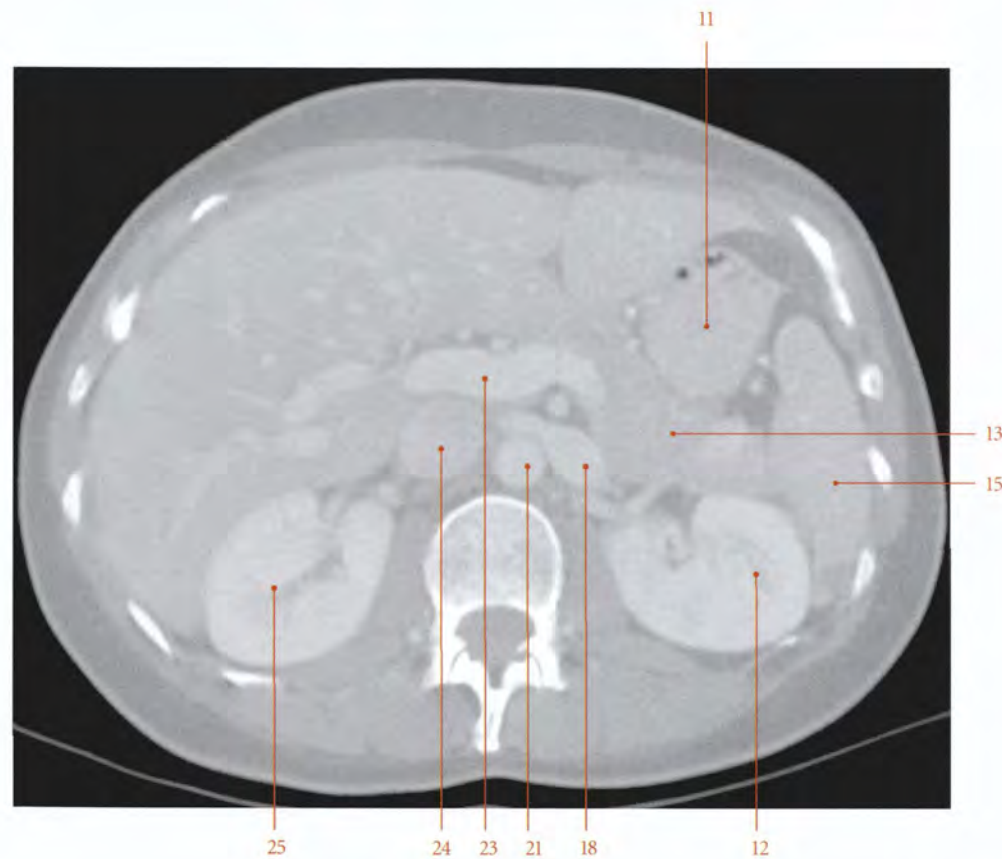


FIG. 19.11. Coupe anatomique transversale au niveau de T12

- | | | |
|--------------------------|--|-----------------------------------|
| 1. vésicule biliaire | 11. angle duodéno-jéjunal | 21. aorte et tronc coeliaque |
| 2. pylore | 12. mésocolon transverse | 22. a. rénale droite |
| 3. lig. rond | 13. queue du pancréas | 23. v. porte |
| 4. lig. falciforme | 14. lig. gastro-splénique | 24. v. cave inf. |
| 5. bourse omentale | 15. rate | 25. rein droit |
| 6. estomac | 16. rein gauche | 26. branche droite de la v. porte |
| 7. m. droit de l'abdomen | 17. mésoduodénum | 27. conduit cholédoque |
| 8. lig. gastro-colique | 18. a. et v. rénales gauches | 28. duodénum |
| 9. grand omentum | 19. n. grand splanchnique et v. azygos | |
| 10. angle colique gauche | 20. pilier gauche du diaphragme | |



Tomodensitométrie (TDM)
Coupe transversale au niveau de T12 (cliché Dr Th. Diesce)

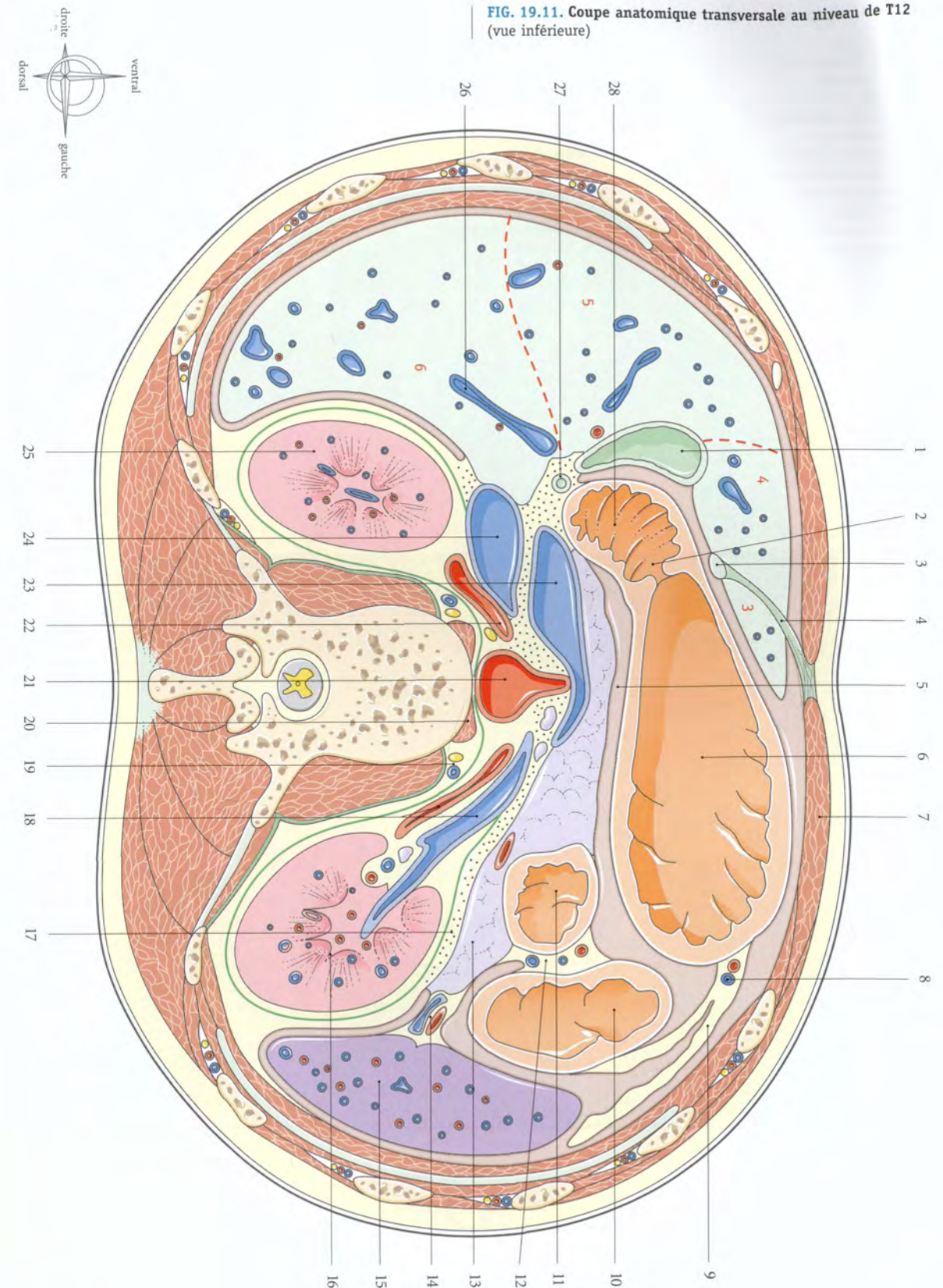
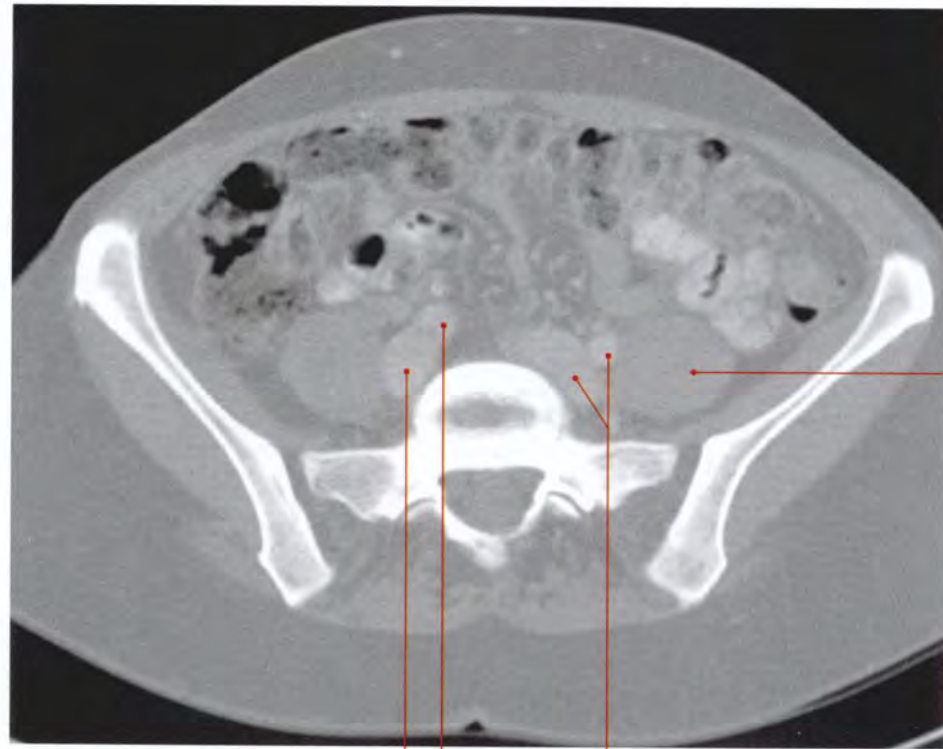
FIG. 19.11. Coupe anatomique transversale au niveau de T12 (vue inférieure)

FIG. 19.12. Coupe anatomique transversale au niveau de L5

- | | | |
|---|--|--------------------------------|
| 1. cæcum | 12. côlon et mésocôlon descendants | 24. a. sacrale médiane |
| 2. ostium iléo-cæcal | 13. m. psoas | 25. n. sacral S1 |
| 3. a. iléo-colique | 14. m. iliaque | 26. tronc sympathique |
| 4. uretère droit | 15. n. cutané latéral de la cuisse | 27. n. lombaire L4 |
| 5. a. et v. mésentériques inf. | 16. n. fémoral | 28. n. obturateur |
| 6. grand omentum | 17. a. et v. iliaques communes gauches | 29. articulation sacro-iliaque |
| 7. m. droit de l'abdomen | 18. aile du sacrum | 30. mésocôlon ascendant |
| 8. a. et v. épigastriques inf. | 19. n. lombaire L5 | 31. a. iliaque commune droite |
| 9. anse jéjuno-iléale | 20. queue de cheval | 32. v. iliaque commune droite |
| 10. mm. transverse, oblique externe et oblique interne de l'abdomen | 21. m. ilio-costal | 33. a. et v. glutéales sup. |
| 11. uretère gauche | 22. aponévrose lombo-sacrée | 34. m. moyen fessier |
| | 23. m. longissimus | 35. m. grand fessier |



Tomodensitométrie (TDM)
Coupe transversale au niveau de L5 (cliché Dr Th. Diesce)

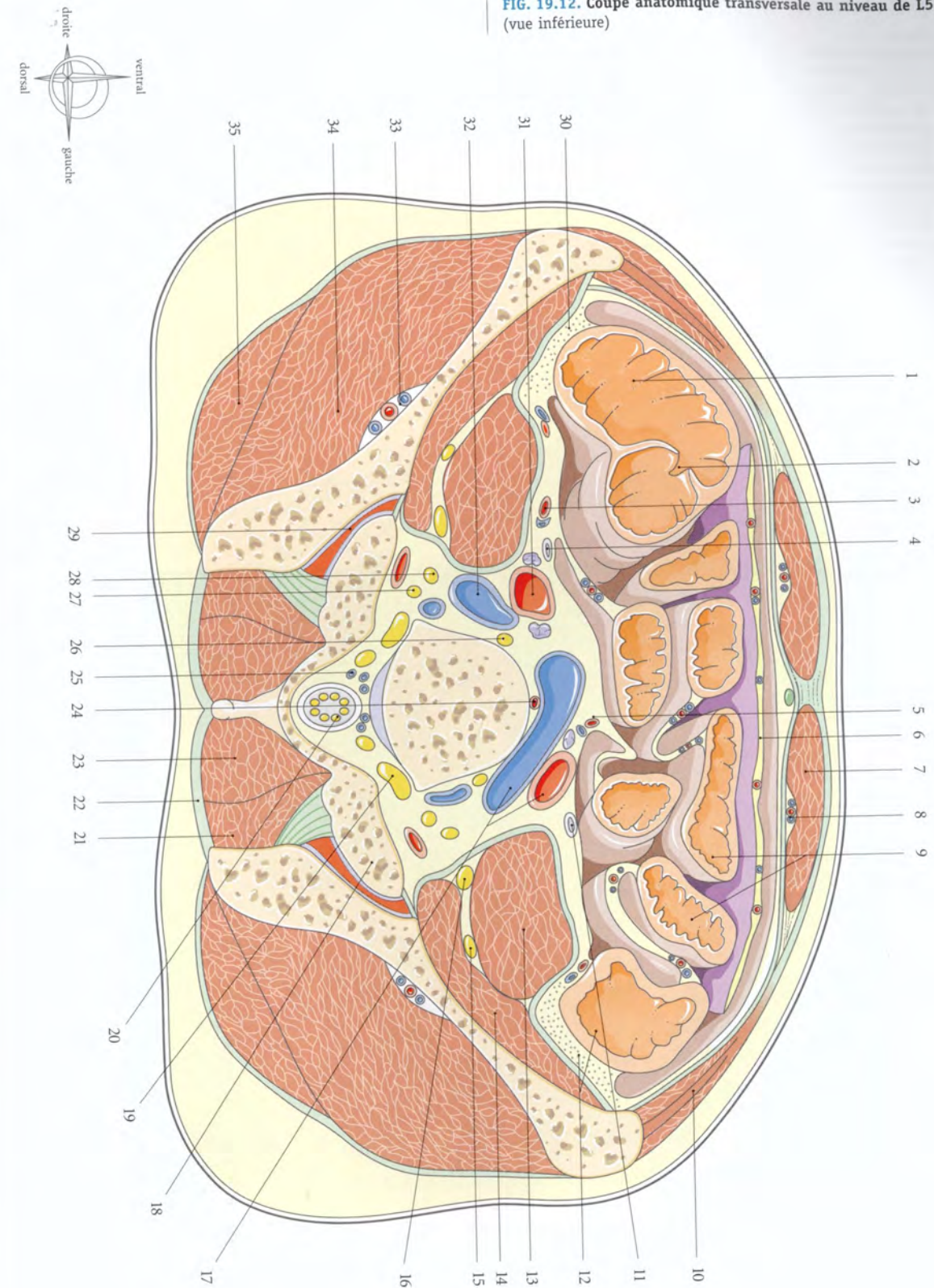
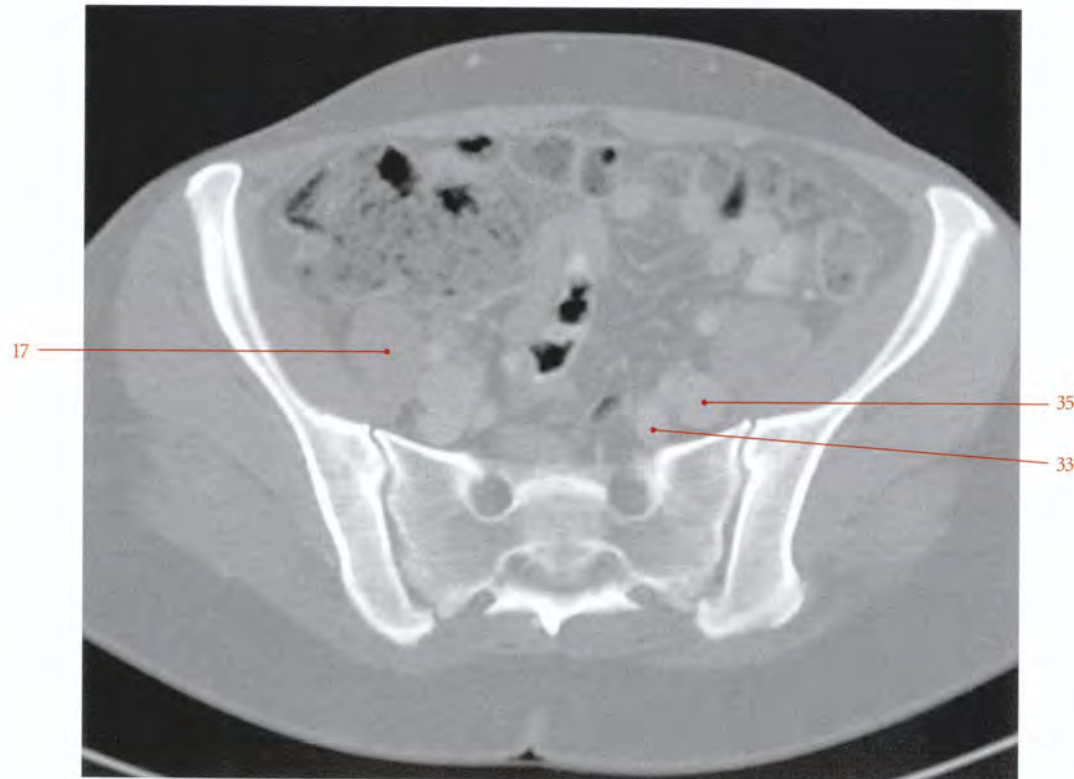
FIG. 19.12. Coupe anatomique transversale au niveau de L5 (vue inférieure)

FIG. 19.13. Coupe anatomique transversale au niveau de S2

- | | | |
|--|-------------------------------------|---|
| 1. cæcum | 13. a. iliaque externe | 26. ganglion sympathique |
| 2. appendice vermiforme | 14. v. iliaque externe | 27. n. sacré S2 |
| 3. a. et v. épigastriques inf. | 15. urètre gauche | 28. n. sacré S3 |
| 4. m. droit de l'abdomen | 16. m. petit fessier | 29. n. sacré S4 |
| 5. lig. ombilical médian | 17. m. ilio-psoas | 30. rectum |
| 6. grand omentum | 18. n. obturateur, a. ilio-lombaire | 31. aponévrose lombo-sacrée |
| 7. intestin grêle | 19. a. et v. glutéales sup. | 32. a. et v. rectales sup. (mésorectum) |
| 8. mm. transverse, oblique externe et oblique interne de l'abdomen | 20. m. moyen fessier | 33. v. iliaque interne gauche (et a. sacrée latérale) |
| 9. a. testiculaire (ou ovarique, plus médiale) | 21. m. grand fessier | 34. tronc lombo-sacré |
| 10. côlon descendant, a. et v. coliques gauches | 22. urètre droit | 35. a. iliaque interne gauche |
| 11. mésocôlon descendant | 23. mésentère | |
| 12. n. fémoral | 24. m. érecteur du rachis | |
| | 25. n. sacré S1 | |



Coupe tomodensitométrie passant au niveau de S2 (cliché Dr Th. Diesce)

FIG. 19.13. Coupe anatomique transversale au niveau de S2 (vue inférieure)

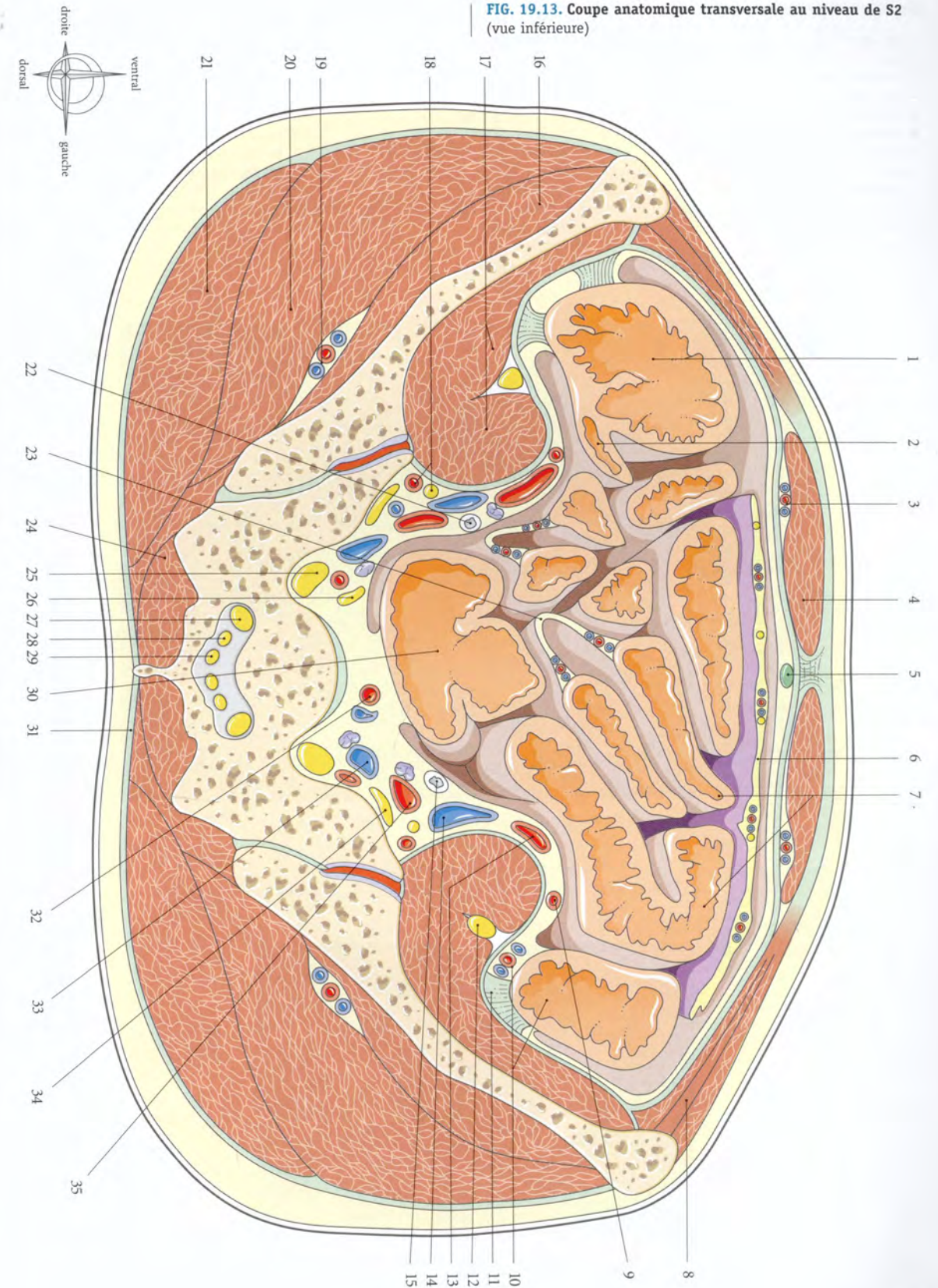
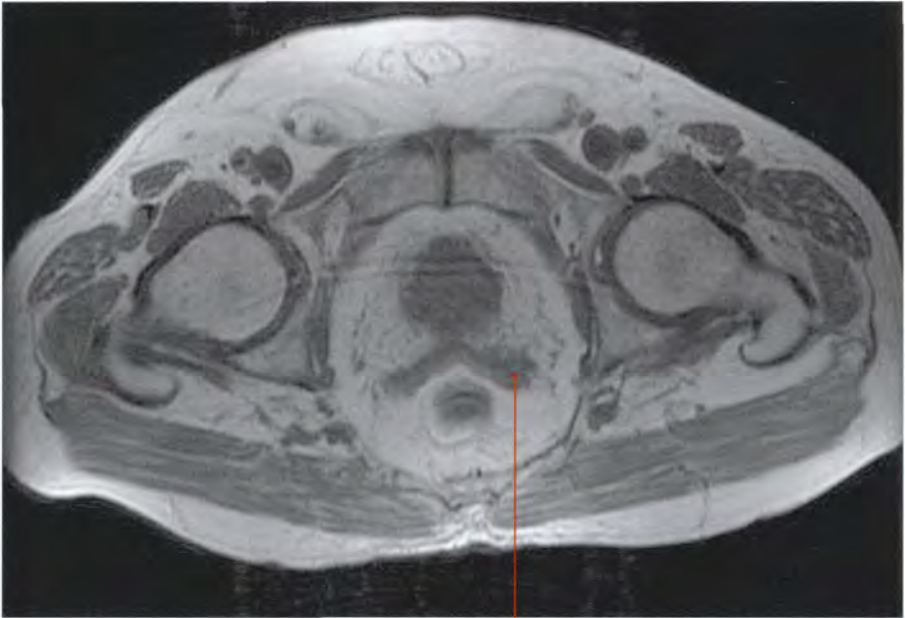
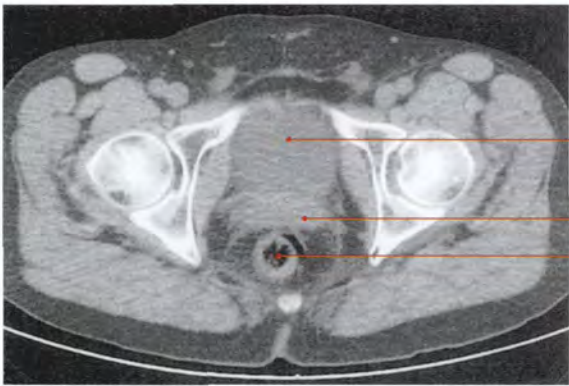


FIG. 19.14. Coupe transversale du tronc masculin au-dessus de la symphyse pubienne

- | | | |
|---|---------------------------------|---|
| 1. m. tenseur du fascia lata | 13. m. pyramidal | 25. m. grand fessier |
| 2. a. et v. circonflexes latérales de la cuisse | 14. vessie | 26. m. jumeau inf. |
| 3. m. droit fémoral | 15. m. pectiné | 27. n. ischiatique (sciatique) |
| 4. m. sartorius | 16. fascia ombilico-prévésical | 28. a. et v. glutéales inf. et n. cutané post. de la cuisse |
| 5. m. ilio-psoas | 17. a., v. et n. obturateurs | 29. m. obturateur interne |
| 6. n. fémoral | 18. a. ombilicale | 30. lig. sacro-tubéral |
| 7. a. et v. épigastriques superficielles | 19. ampoule du conduit déférent | 31. cul-de-sac recto-vésical |
| 8. a. et v. fémorales | 20. urètre | 32. rectum |
| 9. lymphonœud inguinal profond | 21. glande séminale | 33. m. élévateur de l'anus |
| 10. cordon spermatique et canal inguinal | 22. m. petit fessier | 34. fosse ischio-rectale |
| 11. pilier médial (m. oblique externe) | 23. m. moyen fessier | |
| 12. m. droit de l'abdomen | 24. tractus ilio-tibial | |



Imagerie par résonance magnétique (IRM)
Coupe passant par la symphyse pubienne (cliché Dr Th. Diesce)



Tomodensitométrie (TDM)
Coupe transversale passant au-dessus de la symphyse pubienne (cliché Dr F. Goubault)

FIG. 19.14. Coupe anatomique transversale au-dessus de la symphyse pubienne chez l'homme (vue inférieure)

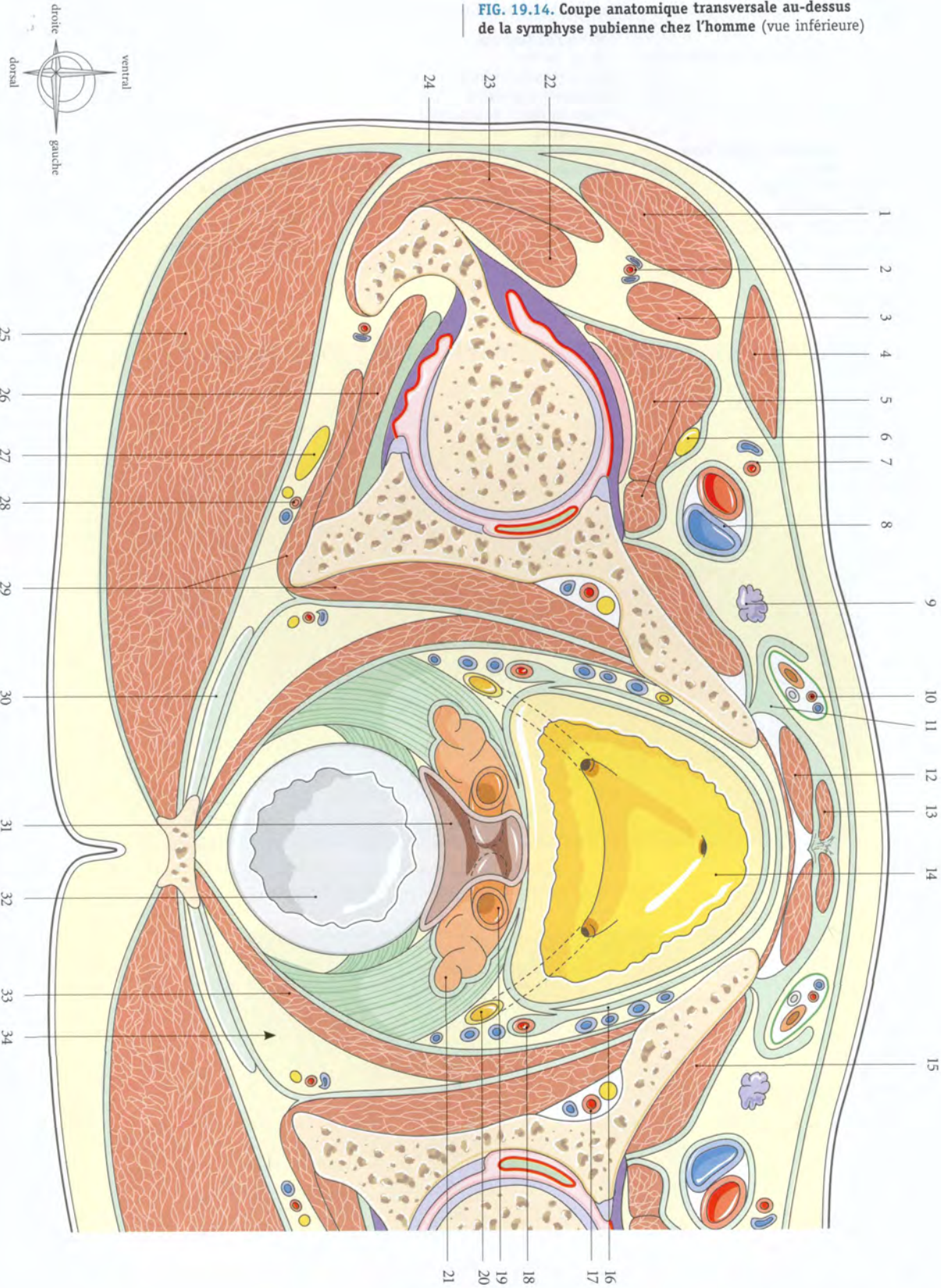
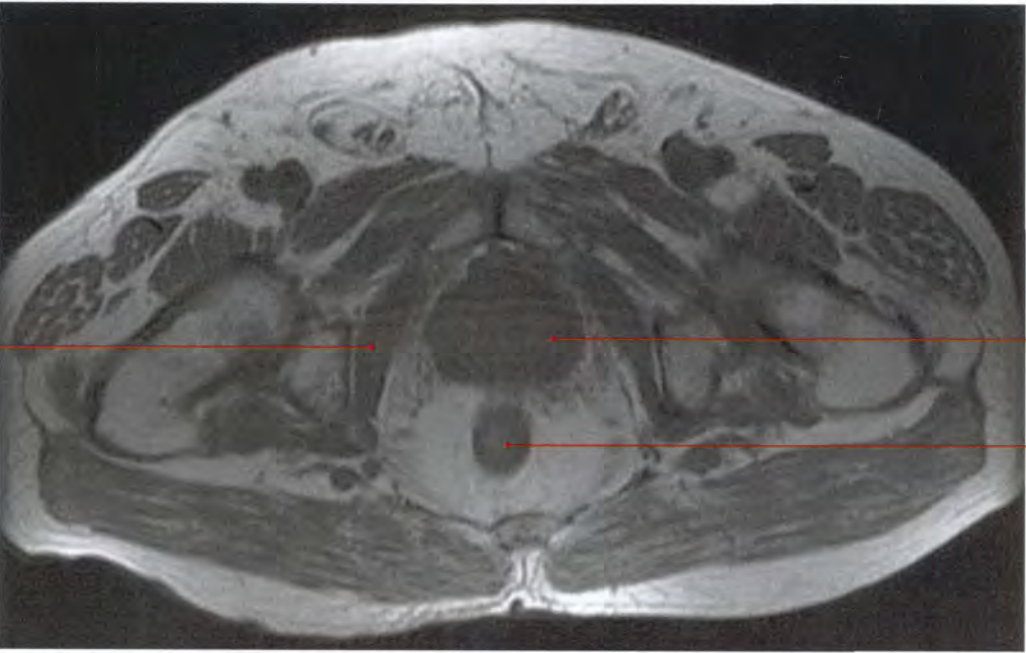
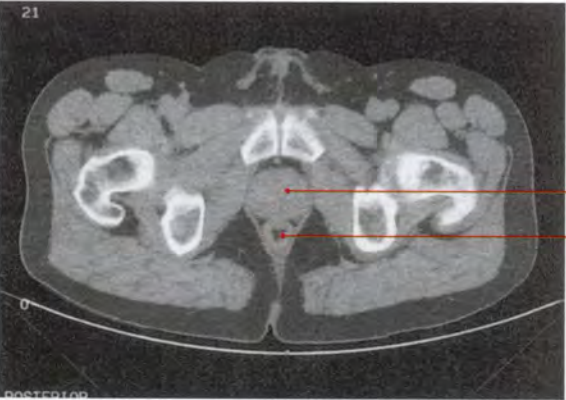


FIG. 19.15. Coupe transversale du tronc masculin au niveau de la symphyse pubienne

- | | | |
|---|---|---|
| 1. m. tenseur du fascia lata | 15. m. court adducteur | 29. m. carré fémoral |
| 2. a. et v. circonflexes latérales de la cuisse | 16. m. pectiné | 30. n. sciatique (ischiatique) |
| 3. m. droit fémoral | 17. a. fémorale profonde | 31. a. et v. glutéales inf., n. cutané post. de la cuisse |
| 4. m. ilio-psoas | 18. espace rétropubien | 32. mm ischio-jambiers |
| 5. m. sartorius | 19. m. sphincter de la prostate | 33. m. obturateur interne |
| 6. m. fémoral | 20. prostate | 34. a. et v. pudendales internes, n. pudendal |
| 7. a. et v. épigastriques superficielles | 21. fascia prostatique | 35. m. grand fessier |
| 8. a. et v. fémorales | 22. espace rétroprostatique | 36. m. élévateur de l'anus |
| 9. v. pudendales externes | 23. fascia recto-prostatique | 37. rectum |
| 10. grande v. saphène | 24. m. vaste latéral | 38. m. sphincter de l'anus |
| 11. a., v. et n. obturateurs | 25. m. moyen fessier | 39. fosse ischio-rectale |
| 12. cordon spermatique | 26. m. petit fessier | 40. lig. sacro-tubéral |
| 13. pénis (corps caverneux et spongieux) | 27. a. et v. circonflexes médiales de la cuisse | |
| 14. m. long adducteur | 28. m. obturateur externe | |



Imagerie par résonance magnétique (IRM)
Coupe passant par la symphyse pubienne (cliché Dr Th. Diesce)



Tomodensitométrie (TDM)
Coupe transversale passant au niveau de la symphyse pubienne (cliché Dr F. Goubault)

FIG. 19.15. Coupe anatomique transversale au niveau de la symphyse pubienne chez l'homme (vue inférieure)

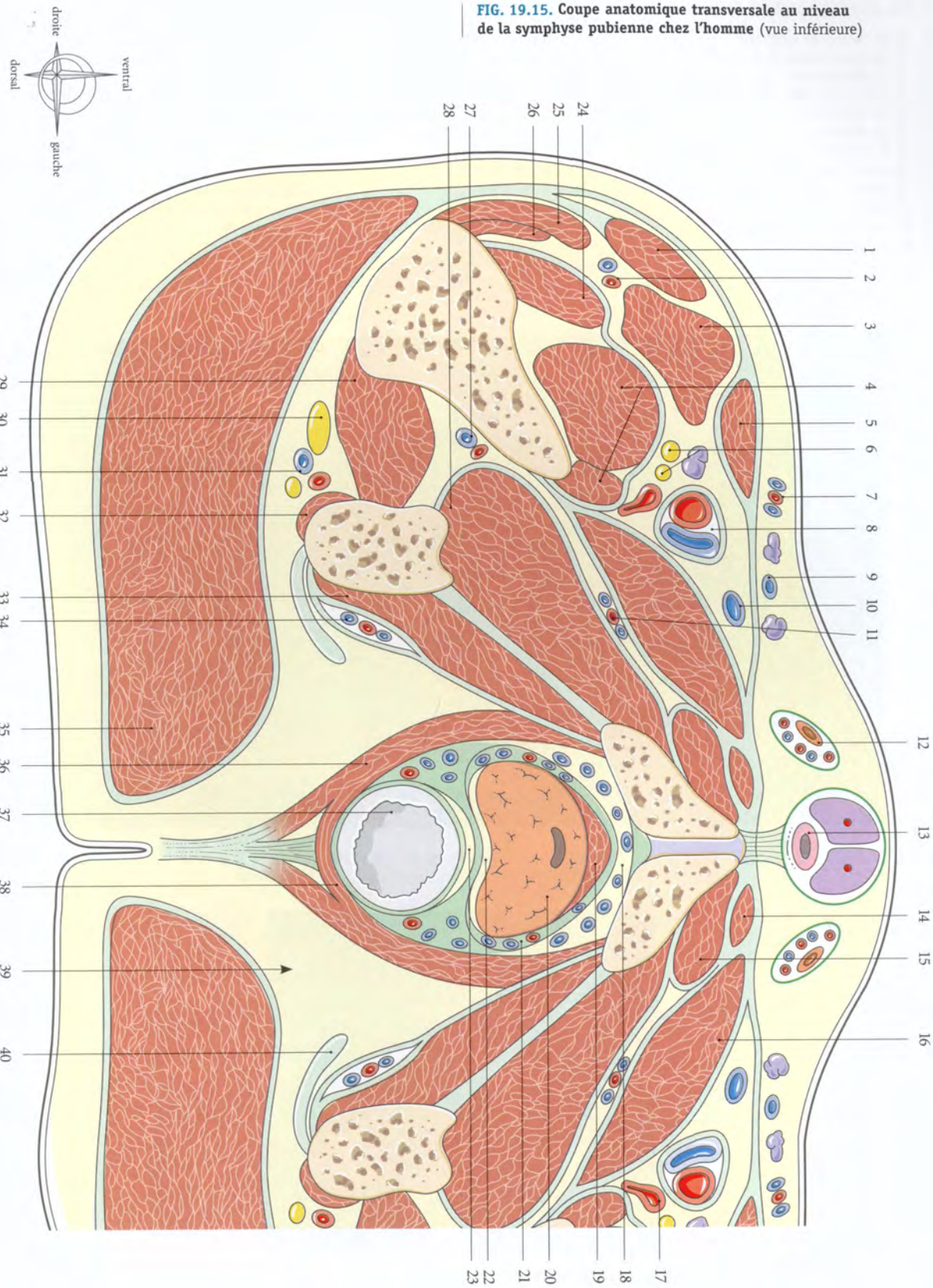
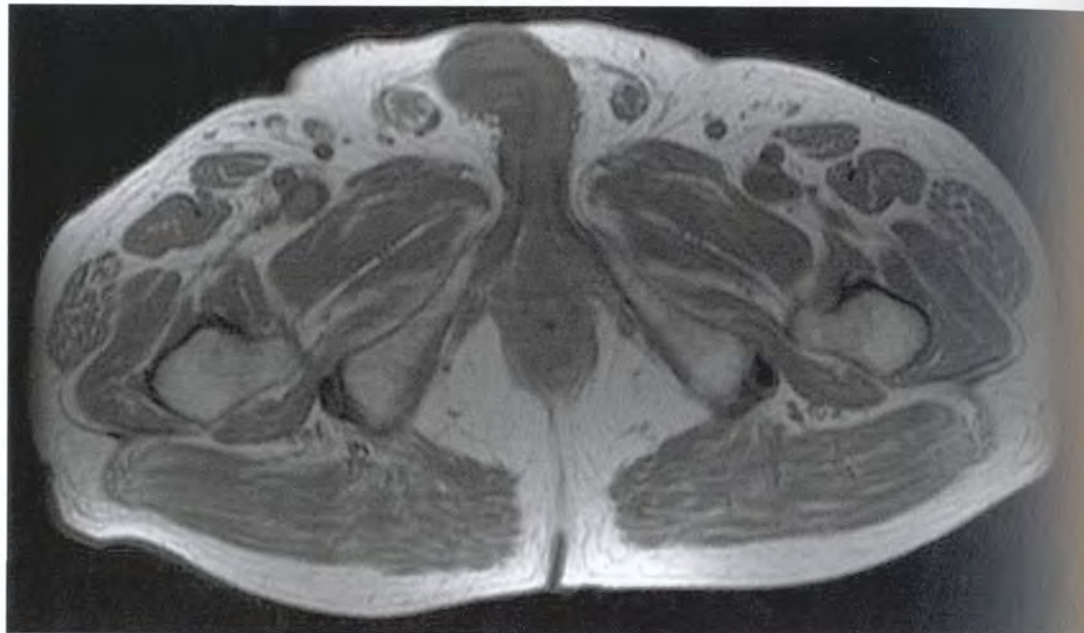
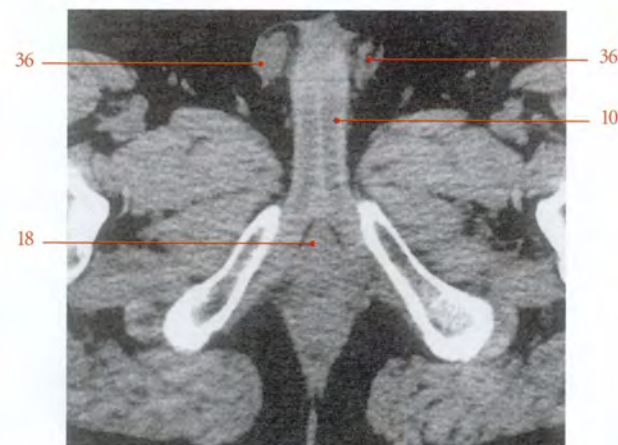

FIG. 19.16. Coupe du tronc masculin au-dessous de la symphyse pubienne

- | | | |
|---|---|--|
| 1. m. tenseur du fascia lata | 14. m. long adducteur | 27. a. et v. glutéales inf. |
| 2. m. cutané latéral de la cuisse | 15. m. pectiné | 28. n. obturateur interne (branches ant. et post.) |
| 3. m. droit fémoral | 16. urètre | 29. n. périnéal |
| 4. a. et v. circonflexes latérales de la cuisse | 17. m. obturateur externe | 30. m. sphincter externe de l'anus |
| 5. m. ilio-psoas | 18. corps spongieux, m. bulbo-spongieux | 31. rectum |
| 6. m. sartorius | 19. m. ischio-caverneux | 32. m. transverse sup. |
| 7. a. fémorale profonde | 20. m. vaste latéral | 33. fosse ischio-rectale |
| 8. a. et v. fémorales | 21. m. vaste intermédiaire | 34. mm. ischio-jambiers |
| 9. grande v. saphène | 22. tractus ilio-tibial | 35. n. ischiatique (sciatique) |
| 10. corps caverneux | 23. fémur | 36. testicule |
| 11. cordon spermatique | 24. m. grand fessier | |
| 12. m. gracile | 25. m. carré fémoral | |
| 13. m. court adducteur | 26. a. et v. circonflexes médiales de la cuisse | |



Imagerie par résonance magnétique (IRM)
Coupe passant au-dessous de la symphyse pubienne (cliché Dr Th. Diesce)



Coupe tomodensitométrique transversale du périnée masculin (cliché Dr F. Goubault)

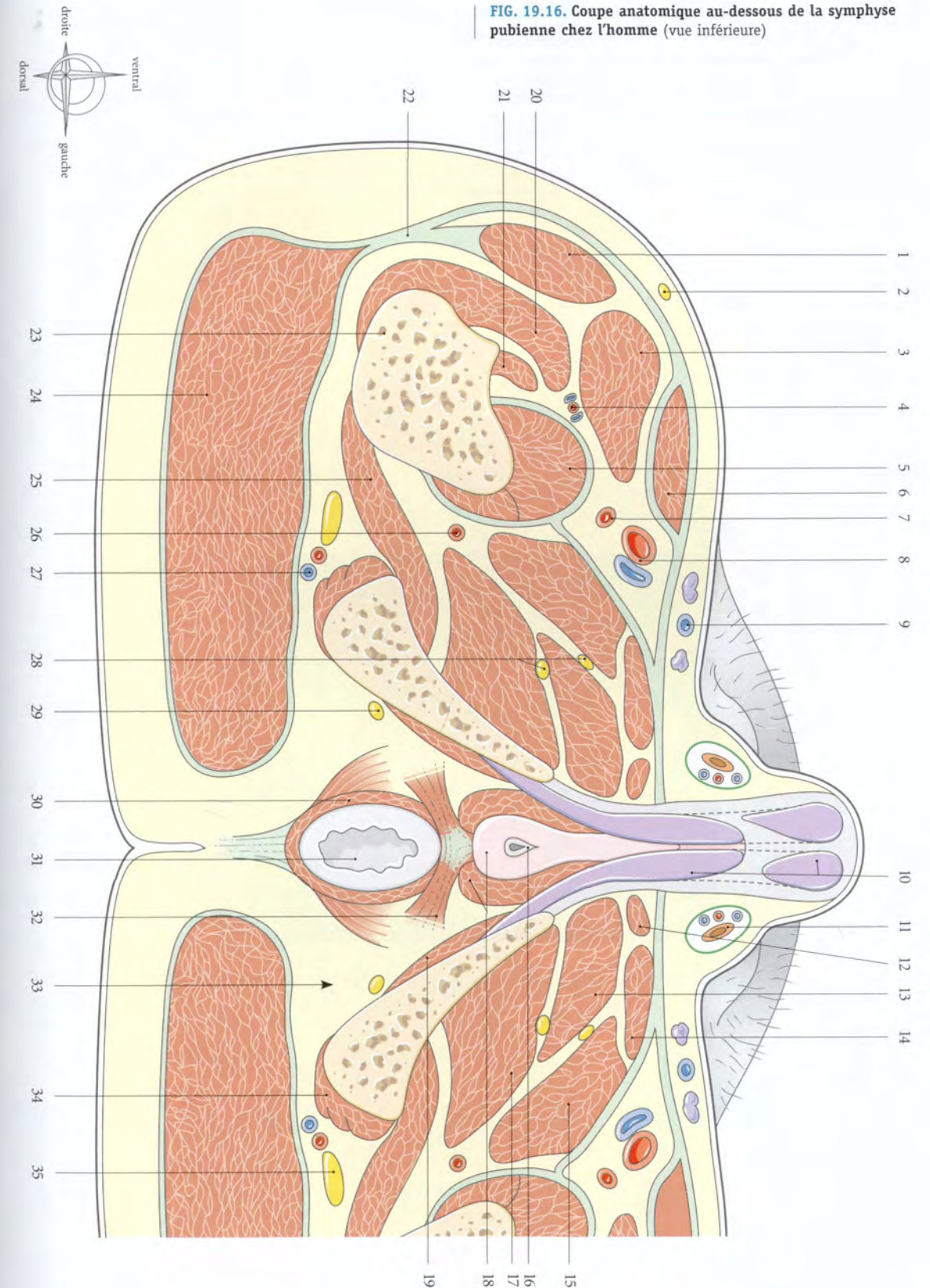
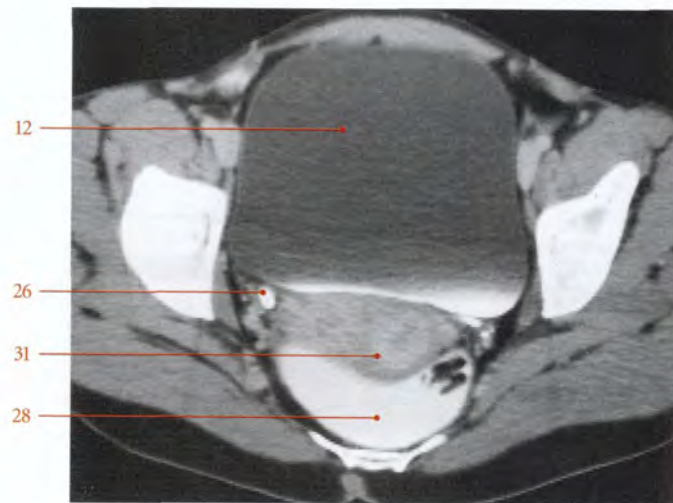
FIG. 19.16. Coupe anatomique au-dessous de la symphyse pubienne chez l'homme (vue inférieure)

FIG. 19.17. Coupe transversale du tronc féminin au-dessus de la symphyse pubienne

- | | | |
|---|---|--|
| 1. m. tenseur du fascia lata | 16. lig. rond et canal inguinal | 30. paroi post. du fornix vaginal |
| 2. a. et v. circonflexes latérales de la cuisse | 17. v. circonflexe iliaque superficielle | 31. col utérin |
| 3. m. droit de la cuisse | 18. m. petit fessier | 32. lig. latéral du rectum |
| 4. m. sartorius | 19. m. moyen fessier | 33. m. élévateur de l'anus |
| 5. n. fémoral et m. ilio-psoas | 20. tractus ilio-tibial | 34. lig. sacro-tubéral |
| 6. a. et v. fémorales | 21. grand trochanter | 35. capsule de l'art. coxo-fémorale |
| 7. lymphonœud inguinal profond | 22. m. grand fessier | 36. a., v. et n. obturateurs |
| 8. m. pectiné | 23. n. ischiatique (sciatique) | 37. lig. de la tête fémorale |
| 9. pilier médial (m. oblique externe) | 24. a. et v. glutéales inf., n. cutané post. de la cuisse | 38. cavité synoviale |
| 10. m. droit de l'abdomen | 25. a. utérine | 39. m. obturateur interne et sa bourse synoviale |
| 11. m. pyramidal | 26. uretère pelvien | 40. m. jumeau inf. |
| 12. vessie | 27. paramètre | 41. tendon du m. obturateur interne |
| 13. fascia transversalis | 28. rectum | |
| 14. fascia ombilico-prévésical | 29. cul-de-sac recto-utérin | |
| 15. v. épigastrique superficielle | | |



Tomodensitométrie (TDM) Coupes transversales au-dessus de la symphyse pubienne (cliché Dr Ph. Chartier)

FIG. 19.17. Coupe anatomique transversale au-dessus de la symphyse pubienne chez la femme (vue inférieure)

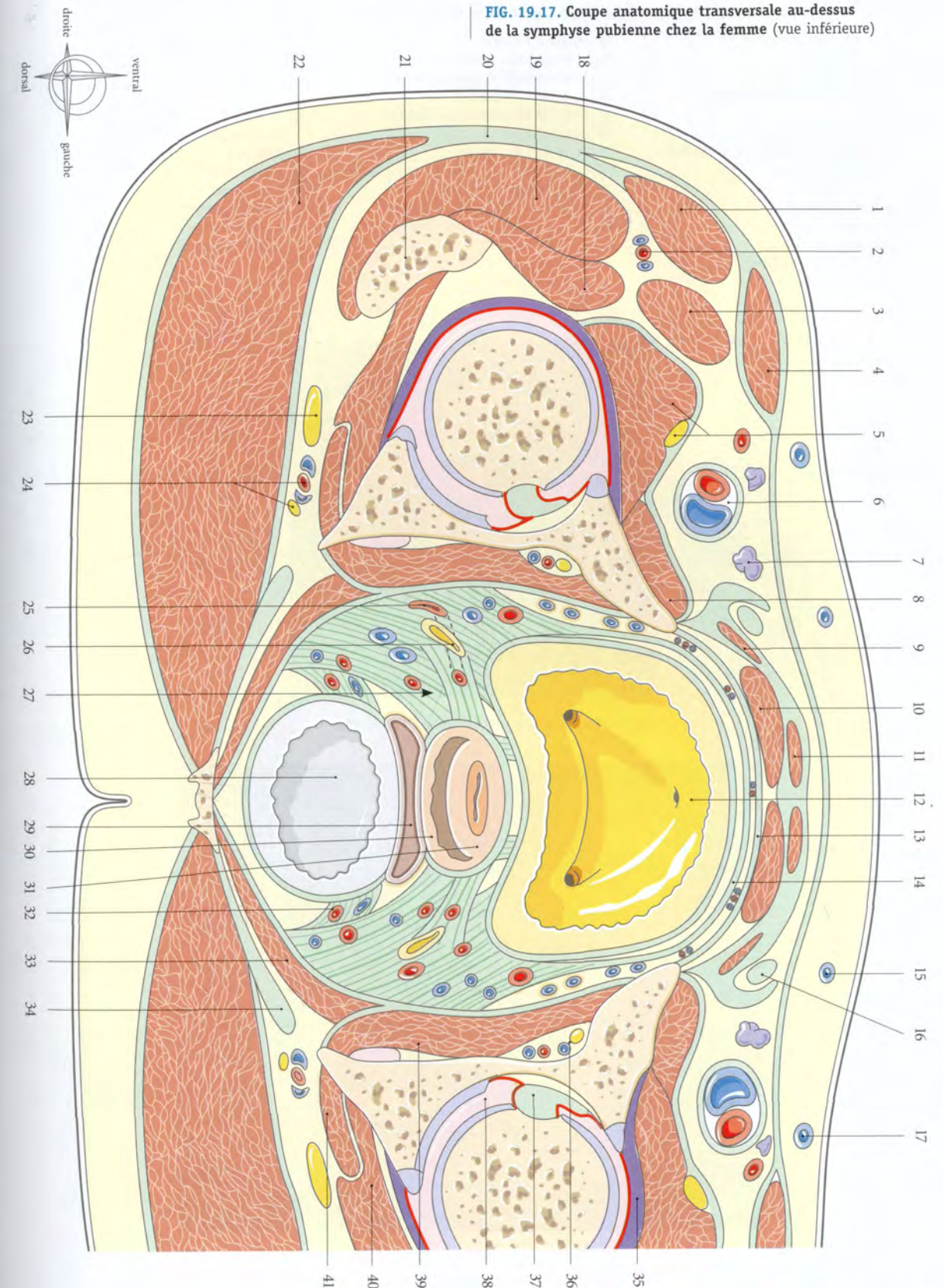


FIG. 19.18. Coupe transversale du tronc féminin au niveau de la symphyse pubienne

1. m. tenseur du fascia lata

2. m. vaste latéral

3. m. droit de la cuisse

4. m. vaste médial et m. ilio-psoas

5. m. sartorius

6. n. fémoral (branches)

7. a. fémorale profonde (et a. circonflexe médiale de la cuisse)

8. a. et v. fémorales

9. grande v. saphène

10. m. pectiné

11. m. long adducteur

12. lig. suspenseur du clitoris

13. lig. inf. du pubis
14. espace rétropubien

15. v. épigastrique superficiel, lymphonœuds inguinaux superficiels

16. a., v. et n. obturateurs

17. urètre et m. sphincter de l'urètre

18. paracervix

19. m. obturateur interne

20. n. pudendal, a. et v. pudendales internes

21. lig. sacro-tubéral

22. tendon des mm. ischio-jambiers

23. m. grand fessier

24. m. petit fessier

25. m. moyen fessier

26. tractus ilio-tibial
27. m. obturateur externe

28. fémur

29. m. carré fémoral

30. n. ischiatique (sciatique)

31. a. et v. glutéale inf., n. cutané post. de la cuisse

32. tubérosité ischiatique

33. vagin

34. fascia rectal

35. ampoule rectale

36. m. élévateur de l'anus

37. fosse ischio-rectale



FIG. 19.18. Coupe anatomique transversale au niveau de la symphyse pubienne chez la femme (vue inférieure)



Tomodensitométries (TDM)
Coupes transversales passant au niveau de la symphyse pubienne (clichés Dr Ph. Chartier et Dr Th. Diesce)

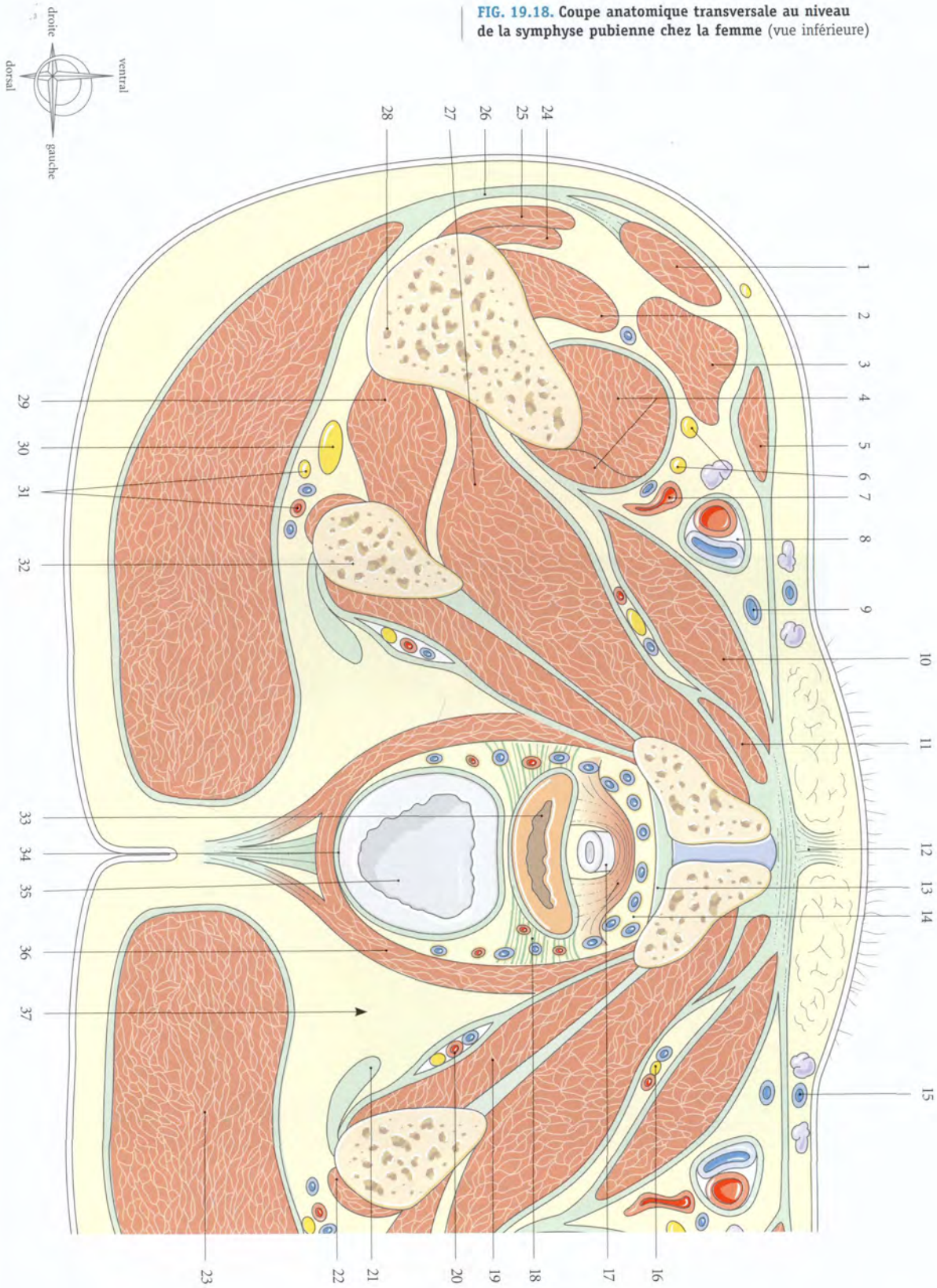
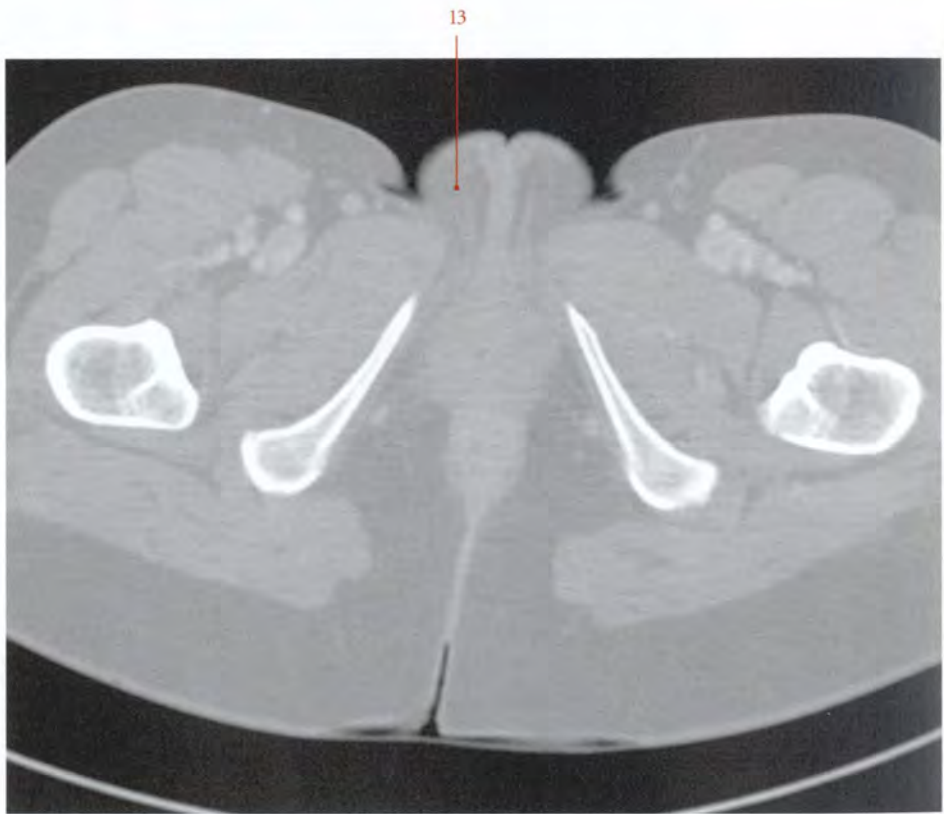


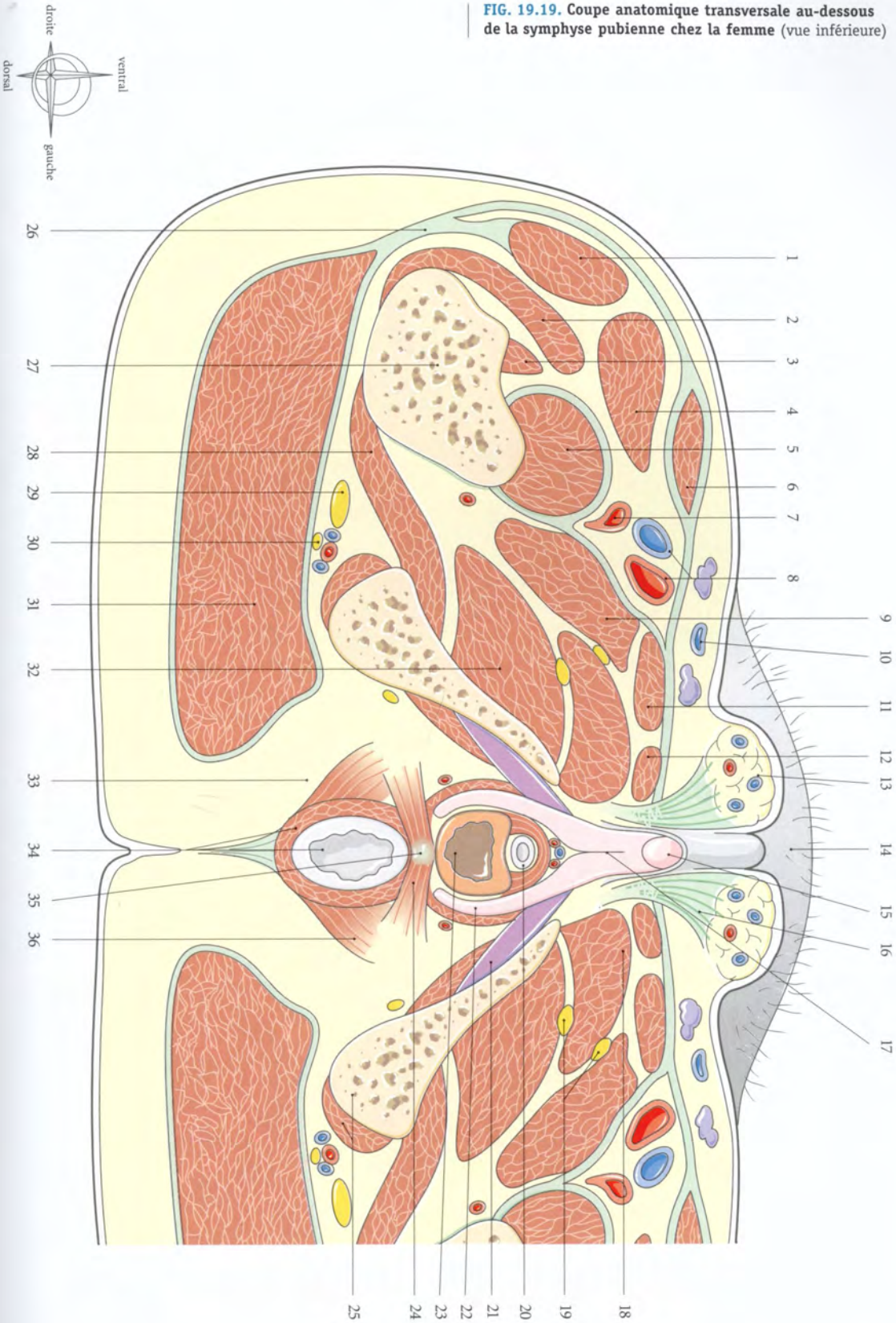
FIG. 19.19. Coupe transversale du tronc féminin au-dessous de la symphyse pubienne

- | | | |
|--------------------------------------|--|---|
| 1. m. tenseur du fascia lata | 14. mont du pubis | 26. tractus ilio-tibial |
| 2. m. vaste latéral | 15. gland du clitoris | 27. fémur |
| 3. m. vaste intermédiaire | 16. expansions fibreuses | 28. m. carré fémoral |
| 4. m. droit fémoral | 17. corps du clitoris | 29. n. ischiatique (sciatique) |
| 5. m. vaste médial | 18. m. court adducteur | 30. a. et v. glutéales inf., n. cutané post. de la cuisse |
| 6. m. sartorius | 19. n. obturateur (branches) | 31. m. grand fessier |
| 7. a. fémorale profonde | 20. urètre et m. sphincter de l'urètre | 32. m. grand adducteur |
| 8. a. et v. fémorales | 21. corps caverneux, m. ischio-caverneux | 33. fosse ischio-rectale |
| 9. m. pectiné | 22. bulbe vestibulaire, m. bulbo-spongieux | 34. m. sphinter externe de l'an et canal anal |
| 10. grande v. saphène | 23. orifice vaginal | 35. corps périnéal |
| 11. m. long adducteur | 24. m. transverse superficiel | 36. m. élévateur de l'an |
| 12. m. gracile | 25. tendon des mm. ischio-jambiers et tubérosité ischiatique | |
| 13. corps adipeux des grandes lèvres | | |



Tomodensitométrie (TDM)
Coupe transversale passant par la symphyse pubienne (cliché Dr Th. Diesce)

FIG. 19.19. Coupe anatomique transversale au-dessous de la symphyse pubienne chez la femme (vue inférieure)



ANNEXES

Références

- ADAIKAN P.G., LAU I.C. et al. – Les neurotransmetteurs de l'érection autres que le vasoactive-intestinal polypeptide. Données physiologiques et conséquences thérapeutiques. *J urol* 1990; 96 : 15-18
- AGUR A.M.R. – *Grant's Atlas of Anatomy*. Ninth edition, Williams-Wilkins, Baltimore, 1991
- AKITA K., SAKAMATO H., SATO T. – Origins and courses of nervous branches to the male urethral sphincter. *Surg Radiol Anat* 2003; 25 : 387-392
- ALEXANDRE J.H., CHEVREL J.P., LASSAU J.P., HUREAU J. – Aspects de la vascularisation artérielle du testicule humain. *CR Asso Anat* 1966; 131 : 84-89
- AMARENCO G., KERDRAON J. – Troubles neuro-périnéaux persistants après compression du nerf pudendal chez 5 cyclistes. *La Presse Méd*, 1994; 23 : 1093
- AMELINE A., HUGUIER J., MOYSE P., CHATAIN Y. – *La chirurgie à deux équipes dans le traitement des cancers pelviens*. Arnette, Paris, 1950
- ANSON J.B. – *Atlas of Human Anatomy*. WB Saunders, Philadelphia, 1950
- ANSON J.B., MAC VAY B.C. – *Surgical Anatomy*. Fifth ed. WB Saunders, Philadelphia, 1971
- ARJEN A.W., VAN TURNHOUT M., HAGE J.J., VAN DIEST P.J. – The female corpus spongiosus revisited. *Acta Obstet Gynecol Scand* 1995; 75 : 767-771
- BAESSLER K., SCHUESSLER B. – The depth of the pouch of Douglas in nulliparous and parous women without genital prolapse and in patients with genital prolapse. *Am J Obstet Gynecol* 2000 182(3) : 540-544
- BANYA Y. et al. – Two circulatory routes within the human corpus cavernosum penis : a scanning electron microscopic study of corrosion casts. *J urol* 1989; 142 : 879
- BARCLAY D.L., RENEGAR O.J., NELSON E.W. – The influence of inferior vena cava compression on the level of spinal anesthesia. *Am J Obstet Gynecol* 1968; 101 : 792-800
- BASTIDE G., SOUTOUL J.H. – Le tissu cellulaire et le péritoine pelvien chez la femme. In *XXVI^e Assises Françaises de Gynécologie*. Masson, Paris, 1973; 1-23
- BATSON O.V. – The function of the vertebral veins and their role in spread of metastases. *Ann Surg* 1940; 112-138
- BECADE. – Le système artériel pelvien. Constitution et valeur anastomotique. *Anatomia Clinica* 1979; 357-364
- BEDFORD J.-M. – The status and the state of the human epididymis. *Hum reprod* 1994; 9 : 2187-2199
- BENOIT G., DELMAS V., GILLOT C. – Le plexus veineux de Santorini. *Ann Urol* 1984; 18, 6 : 393-396
- BENSON J.Th. – Neurophysiologic control of lower urinary tract. *Obst Gynecol Clinics North* 1989; 16, 4 : 733-752
- BERGLAS B., RUBIN I.C. – Study of the supportive structures of the uterus by levator myography. *Surg Gynecol Obstet* 1953; 97 : 677-692
- BETHOUX A., BORY S. – Les mécanismes statiques viscéraux chez la femme à la lumière de l'exploration fonctionnelle du dispositif en position debout. *Ann Chir* 1962; 16 : 887-916
- BONDIL P. et coll. – Extensibilité pénienne et fonction érectile. Résultats préliminaires. *Ann Urol* 1990; 24 : 373
- BONDIL P., DORENIEUX J. – Nouvelles données sur la physiologie de l'érection ou le concept de l'éponge active. *Progrès en urol* 1992; 2 : 351
- BORELL U., FERNSTRÖM J. – The ovarian artery. An arteriographic study in human subjects. *Acta Radiol Diagn* 1954; 42 : 253-265
- BOUCHARD C.L., MOTIN J., NEIDHARDT J.H. – *L'abord vasculaire en réanimation chez l'adulte*. Simep, Villeurbanne 1981
- BOUCHET A., CUIILLERET J. – *Anatomie topographique, descriptive et fonctionnelle*. Simep, 2^e édition, Paris 1991

BOUISSOU H., PIERAGGI M.T., JULIAN M., BERTRAND R. – Histologie et ultrastructure du tissu conjonctif pelvien. Variation avec l'âge. In XXVI^e Assises Françaises de Gynécologie. Masson, Paris, 1973; 35-49

BOURREL P. – Complications des coutumes et mutilations rituelles chez l'Africain. *Contracept Fertil Sexual* 1983; 11 : 1351-1358

BRADLEY W.E. – Neutral control of urethrovesical function. *Clin Obstet Gynecol* 1978; 21,3 : 653-667

BRODEL M. – The intrinsic blood-vessels of the kidney and their significance in nephrotomy. *Johns Hopkins Hospital Bulletin*, Baltimore-Maryland, 1901; 10-13

CALLEGARI C., EVERETT S., ROSS M., BRASEL J.A. – Anogenital ratio : measure of fetal virilization in premature and fullterm newborn infants. *J Pediatr* 1987; 111 : 240-243

CAMERON J. – The fascia of the perineum and pelvis of the female with special reference to the mechanical support of the pelvic viscera. *J Anat Physiol* 1908; 42 : 428

CAMPBELL R.M. – The anatomy and histology of the sacro-uterine ligaments. *Am J Obstet Gynecol* 1950; 59 : 1-12

CARPENTER M.B. – *Human neuroanatomy*. Seventh ed. Williams and Wilkins Compagny, Baltimore, 1976

CHARD T., GRUDZINSKAS J.-G. – The uterus. *Cambridge Reviews in Human reproduction*. Cambridge University Press 1994

CHAZAL J. – Anatomie radiologique du cul-de-sac rectogénital chez l'enfant. *Bull Asso Anat* 1983; 67, 199 : 389-394

CHERMET J. – Le syndrome de compression veineuse iliaque commune gauche. *Anatomia Clinica* 1979; 1 : 347-355

CHEVREL J.P. et coll. – *Anatomie clinique*. Tome 2. Springer-Verlag, Paris, 1991

CHIDEKEL N. – Female pelvic veins demonstrated by selective renal phlebography with particular reference to pelvic varicosities. *Acta Radiol* 1968; 7 : 193-211

CORDIER P., COULOMA A. – Les nerfs érecteurs. *Bull Asso Anat* Paris 1933; 143

COUPLAND R.E. – Histochemical observations on the distribution of cholinesterase in the human uterus. *J Obstet Gynecol Br Comm* 1962; 69 : 1041-1043

COUVELAIRE A. – *Introduction à la chirurgie utérine obstétricale*. Steinheil, Paris, 1913

CRETIEN F.C. – Les glandes bulbo-urétrales de Cowper et leur sécrétion : anatomie, propriétés physiques et rôles physiologiques. *Contracept fertil sex* 1994; 22, 4 : 239-250

CURTIS A.H., ANSON B.J., BEATON L.E. – The anatomy of the subperitoneal tissues and ligamentous structures in relation to surgery of the female pelvic viscera. *Surg Gynecol Obstet* 1940; 70 : 643-656

CURTIS A.H., ANSON B.J., MAC VAY B.C. – The anatomy of the pelvic and urogenital diaphragms in relation to urethrocele and cystocele. *Surg Gynecol Obstet* 1939; 68 : 161-166

DE BLOCK S. – The connective tissue of the adult female pelvic region. A microscopical analysis. *Acta Morphol Neerl Scand* 1982; 20 : 325-346

DE LANCEY J.O.L. – Anatomy and physiology of urinary continence. *Clinical obstet Gynecol* 1990; 33(2) : 298-307

DELMAS A., LASSAU J.-P. – Anatomie et physiologie de la vulve. In *Pathologie de la vulve*. Masson, Paris, 1970; 1-36

DELMAS V. et al. – Anatomical evaluation of penile extensibility. *J Urol* 1991; 145 : 405

DELMAS V., BONDIL P., DAUGE M.C., SMET G., BOCCON-GIBBOD L. – Anatomical study of penile extensibility. *J Urol* 1991; 145 : 405 A

DICKINSON R.L. – *Human sex anatomy*. P. KRIEGER EP, New York, 1971

DRYE J.C. – Intraperitoneal pressure in the human. *Surg Gynecol Obstet* 1948; 87 : 472-475

EICHNER E., DANESI C., KATZ G. – Vulvar lymphatics as demonstrated by vital dyes and lymphangiography. *Int Surg* 1983; 68 : 175-177

ELIAS H., PAULY J.E., BURNS E.R. – *Histologie et micro-anatomie du corps humain*. Traduction française de JP Musy. Piccin, Padova, 1984

ELLIS H., LOGAN B., DIXON A. – *Human cross-sectional anatomy. Atlas of body sections and CT images*. Butterworth-Heinemann, Oxford, 1991

ENGEL W.K., BURKE R.E. et al. – In Desmedt JE ed. *New developments in electromyography and clinical neurophysiology*. Karger, Basel, 1973

ENGLAND M.A. – *Atlas en couleurs de la vie avant la naissance. Développement fœtal normal*. Traduction française de F. et R.H. Polge d'Autherville. Maloine, Paris, 1984.

FARABEUF L.H. – *Les vaisseaux sanguins des organes génitaux urinaires du périnée et du pelvis*. Masson, Paris, 1905

FENEISH H. – *Pocket Atlas of Human Anatomy*. Thieme, Stuttgart, 1985

FINE H., KEEN E.N. – The arteries of the human kidney. *J Anat* 1966; 100 : 881-894

GARDNER E. – *Anatomie*. Adaptation française J. Bossy. Doin, Paris, 1975

GEBER S. et al. – Doppler colour flow analysis of uterine and ovarian arteries prior to and after surgery for tubal sterilisation : a prospective study. *Hum Reprod* 1996; 11, 6 : 1195-1198

GELBARD M. – The disposition and function of elastic and collagenous fibers in the tunic of the corpus cavernosum. *J Urol* 1982; 126 : 850

GILLET J.Y., RIHM. G., KORITKE J.G., MULLER P. – La vascularisation du col de l'utérus chez la femme. *Rev Franç Gynéc* 1973; 68(1) : 13-24

GOUAZE A. – *Neuroanatomie clinique*. 3^e édition. Expansion scientifique française, 1988

GRAVES F.T. – Anatomy of intrarenal arteries and its application to segmental resection of kidney. *Br J Surg* 1954; 42 : 132-139

GREGOIR W. – Les courbures de la verge. *Contracept fertil sex* 1986; 14(4) : 353-358

GREGOIRE R. – *Anatomie médico-chirurgicale de l'abdomen. La région lombaire et le pelvis*. Baillière J.B., Paris, 1962

GRILLNER S., NILSON J., THORSTENSSON A. – Intra-abdominal pressure changes during natural movements in man. *Acta Physiol Scand* 1978; 103 : 275-283

GRUBNIC S., VINNICOMBE S.J., NORMAN A.R., HUSBLAND J.E. – Evaluation of normal retroperitoneal and pelvic lymph nodes. *Clin Radiol* 2002; 57 (3) : 193-204

GUILHEM P., BAUX R. – *La phlébographie pelvienne par voie veineuse, osseuse et utérine*. Masson, Paris, 1954

HAMILTON W.J., BOY J.D., HOSSMAN H.W. – *Human Embryology*. Macmillan Press LTD, London, 1976

HAMILTON W.J. – *Textbook of human anatomy*. Second edition. The Macmillan Press LTD. London, 1996

HASSEN KHODJA R., BATT M., MICHETTI C., LE BAS C. – Radiologic anatomy of the anastomotic systems of the internal iliac artery. *Surg Radiol Anat* 1987; 9 : 135-140

HODSON J. – The lobar structure of the kidney. *Brit J Urol* 1972; 44 : 246-261

HOLLINSHEAD W. – *Anatomy for Surgeons. Vol. 2 : The thorax, abdomen and pelvis*. 2th edit. Harper and Row, Philadelphia, 1971

HOVELACQUE A., MONOD O., SAVART P. – *Treize coupes horizontales du thorax. Correspondances anatomiques et tomodensitométries*. Maloine, Paris, 1982

HURD W.W., CHEE S.S. et al. – Location of ureters in relation to the uterine cervix by computed tomography. *Am J Obstet Gynecol* 2000; 184, 3 : 336-339

IOSIF C.S., INGEMARSON I. – Prevalence of stress incontinence among women delivered by elective cesarian section. *Int Gynaecol Obstet* 1982; 20 : 87-89

JUSKIEWENSKI S., GOSLING J., DIXON J., ELBADAWI A. – Le support anatomique de la physiologie des voies urinaires. In *Khourys-Urologie*. Fils, Paris, 1987

JUSKIEWENSKI S., VAYSSE P. – Vascularisation artérielle du testicule et chirurgie de l'ectopie testiculaire. *Anatomia Clinica* 1978; 1 : 127-134

KAHLE W., LEONHARD H., PLATZER W. – *Colour Atlas and textbook of Human Anatomy*. Vols 1-3. Thieme, Stuttgart, 1991

KAMINA P., KOUMARE A.K., RIDEAU Y. – Contribution à l'étude des variations de l'origine de l'artère rénale (à propos de 800 artériographies). *Arch Anat Pathol* 1975; 23 : 287-290

KAMINA P., RIDEAU Y. – Considérations sur les variations de position du bassin dans diverses postures. *Ann Med Phys* 1970; XIII : 175-180

- KAMINA P. – Anatomie clinique de l'appareil génital féminin. *Encycl Méd Chir Gynécologie*, 1993; 10-A-10; 1-28
- KAMINA P. – *Anatomie gynécologique et obstétricale*. 4^e édition. Maloine, Paris, 1984
- KAMINA P. – *Anatomie opératoire gynécologique et obstétricale*. Maloine, Paris, 2000
- KAMINA P. – De l'anatomie à la technique de l'hystérectomie vaginale. *Rev Fr Gynecol Obstet* 1990; 85 : 435-444
- KAMINA P. – *Dictionnaire Atlas d'Anatomie*. 3 Vol. Maloine, Paris, 1983
- KAMINA P. – La nomenclature anatomique internationale (*Nomina Anatomica*). *Presse Méd* 1996; 15 : 1394-1395
- KAMINA P. – La vulve, anatomie macroscopique. *Gynécologie* 1989; 40 : 297-305
- KARLSSON S., JONSSON K. – Angiography of the ovarian artery in adnexal lesions. *Acta Radiol Diagn* 1980; 21 : 739-746
- KAUPPILA A. – Uterine phlebography with venous compression. A clinical and roengenological study. *Acta Obstet Gynecol Scand* 1970; 49 : 8-59
- KAVITA S., REID W.M.N., BERGER L.A. – Magnetic resonance imaging of normal levator ani. *Anatomy and function. Obstet Gynecol* 2002; 99 (3) : 433-438
- KEITH L. MOORE. – *L'être humain en développement. Embryologie orientée vers la clinique*. Vigot, Paris, 1974
- KINMONTH J.B. – *The lymphatics*. Arnold, London, 1972
- KORITKE J.G., GILLET J.Y., PIETRI J. – Les artères de la trompe utérine chez la femme. *Arch Anat Histol Embryol Norm Exp* 1967; 50 : 47-70
- KORITKE J.G., SICK H. – *Atlas of Sectional Human Anatomy*. Urban & Schwarzenberg, Baltimore-München, 1988
- KRANTZ K.E. – Innervation of the human vulva and vagina. A microscopic study. *Obstet Gynecol* 1958; 12 : 382-396
- KRANTZ K.E. – The anatomy of the human cervix, gross and microscopic. In the *Biology of the Cervix*. Blandeau R.J., Moghissi K.S. University of Chicago Press; Chicago, 1973
- KRANTZ K.E. – The anatomy of the urethra and anterior vaginal wall. *Am J Obstet Gynecol* 1951; 62 : 374-386
- KRSTIC R.V. – *Illustrated Encyclopedia of Human Histology*. Springer-Verlag, Berlin, 1984
- KUHN R.J.P., HOLLYOCK V.E. – Observations on the anatomy of rectovaginal pouch and septum. *Obstet Gynecol* 1982; 59(4) : 445-447
- LANGEBARTEL D.A. – *The Anatomical Primer*. University Park Press, Baltimore, 1977
- LANGMAN J. – *Embryologie médicale*. Masson, Paris, 1984
- LARSEN W.J. – *Embryologie humaine*. Traduction A. Dhem. De Boeck Université, Bruxelles, 1996
- LAVAL-JEANTET M., LASSAU J.P., BASTIAN D. – *Tomodensitométrie du tronc de l'adulte. Atlas anatomique et variations*. Masson, Paris, 1989
- LAVOISIER P., ALAOUI R., IWAZ J., KOKKIDIS M.J. – Considérations sur la physiologie de la rigidité pénienne. *Progrès en Urol* 1992; 2 : 119
- LAZORTHES G. – *Le système nerveux périphérique. Description. Systématisation. Explorations*. Masson, Paris, 1971
- LIERSE W. – *Applied anatomy of the pelvis*. Springer-Verlag, Berlin, 1987
- LUE T.F., TANAGHO E.A. – Functional anatomy and mechanism of penile erection. In : *Contemporary management of impotence and infertility*. Tanagho E.A., Lue T.F., Dale Mclure R. Williams & Wilkins, Baltimore 1988; 39
- MASTERS W.J., JOHNSON V.E. – *Les réactions sexuelles*. Robert Laffont, Paris, 1968
- MATTOX T.F., LUCENTE V. et al. – Abnormal spinal curvature and its relationship to plevic organ prolapse. *Am J Obstet Gynecol* 2000; 183 (6) : 1381-1383
- MENGERT W.F. – Mechanics of uterine support and position. *Am J Obstet Gynecol* 1936; 31 : 775-782
- MERCIER R., VANNEUVILLE G. – *Anatomie radiologique de l'aorte abdominale et de ses branches collatérales et terminales*. Expansion Scientifique, Paris, 1968
- METZ P., WAGNER G. – Penile circumference and erection. *Urology* 1981; 18 : 268
- METZ P. – Courbures congénitales du pénis (Krummerik). *Contracept fertil sex* 1987; 15, 9 : 841-844
- MÖLLER T.B., REIF E. – *Atlas de poche d'Anatomie en coupes sériées. Tomodensitométrie et imagerie par résonance magnétique*. Vol. 1. Traduction M. Williams, Flammarion, Paris, 1995
- MONNERIE-LACHAUD V., PAGES S., GUILLOT E., VEYRET C. – Contribution of the pelvic floor MRI in the morphological and functional analysis of pre and postoperative levator muscle patients with genital prolapse. *J Gynecol Obstet Biol Reprod* 2001; 30 (8) : 753-760
- MONTAGNAC R., SCHILLINGER F., SCHILLINGER D., MILCENT T. – Le syndrome de la veine ovarienne. *Rev Fr Gynecol Obstet* 1989; 84 : 11-14
- MOORE K.L. – *Clinically oriented Anatomy*. Williams and Wilkins, Baltimore, 1980
- NELSON R.P., LUE T.F. – Determination of erectile penile volume by ultrasonography. *J Urol* 1989; 141 : 1123
- NETTER F.H. – *Atlas d'Anatomie Humaine*. Adaptation française P. Kamina. 3^e édition. Masson, Paris, 2004
- NICHOLS D.H., RANDALL C.L. – *Vaginal surgery*. 3rd edition. William and Wilkins, Baltimore, 1989
- NICHOLS D.H. – Effects of pelvic relaxation on gynecologic urologic problems. *Clin Obstet Gynecol* 1978; 21 : 759-869
- NICHOLS D.H., Delancey J.O. – Clinical problems, injuries and complications of Gynecologic and obstetric surgery. 3th edition William and Wilkins Baltimore 1995
- Nomina Anatomica*. 6th édition. William and Wilkins, London, 1983
- NOTKOVITCH H. – Variations of the testicular and ovarian arteries in relation to the renal pedicle. *Surg Gynecol Obstet* 1956; 102 : 487
- NOVEY D.W. – *Guide de l'examen physique*. Traduit par R. Perelman. Maloine, Paris, 1999
- OLIVIER C.L. – Les thromboses anciennes des veines iliaques primitives et externes. *Presse Méd* 1951; 59 : 1753-1756
- PANSKY B. – *Review of medical embryology*. Macmillan Publishing Co., Inc, New York, 1982
- PARRY-JONES E. – Lymphatics of the vulva. *J Obstet Gynaecol Br Comm* 1963; 70 : 751-765
- PATEL M., CREYSSSEL J., DARGENT M. – *Précis d'anatomie médico-chirurgicale*. Maloine, Paris, 1951
- PATURET G. – *Traité d'Anatomie Humaine*. Masson, Paris, 1951
- PEHAM H.V., AMREICH I. – *Gynäkologische operationslehres*. Karger, Berlin, 1930
- PERSSON C., DIEDERICHS W. et al. – Correlation of altered penile ultrastructure with clinical arterial evaluation. *J Urol* 1989; 142 : 1462
- PICK J. – *The autonomic nervous system*. Lippincott, Philadelphia, 1970
- PLENTL A.A., FRIEDMAN A.E. – *Lymphatic system of the female genitalia. The morphologic basis of oncologic diagnosis and therapy*. Saunders WB, Philadelphia, 1971
- PUECH LEO P., AKIRA S., CHAO S. – Penile architecture and intra-cavernosal pressure : a simulation. *Int J Impotence Res* 1992; 4 (suppl.2) : 43
- RANGE R.L., WOODBURN R.T. – The gross and microscopic anatomy of the transverse cervical ligament. *Am J Obstet Gynecol* 1964; 90 : 460-467
- RICHTER K., FRICK H. – *Die Anatomy der fascia pelvis visceralis aus didaktischer Sicht*. Geburtshilfe Frauenheilkd, 1985; 45 : 282-287
- RIEFFEL H. – L'appareil génital de la femme. In Poirier P et Charpy A. *Traité d'Anatomie humaine*. Masson, Paris, 1914
- ROBERTS W.H., HUNT G.M., HENKEN H.W. – Some anatomic factors having to do with urinary continence. *Anat Rec* 1968; 162 : 341-348
- ROMANES G.J. – *Cunningham's Textbook of Anatomy*. 11th edit. Oxford University Press, London, 1972
- ROUVIÈRE H., DELMAS A. – *Anatomie humaine*. 12^e édition. Masson, Paris, 1985
- SAENZ DE TEJADA I., MOROUKIAN P. et al. – Trabecular smooth muscle modulates the capacitar function of the penis. Studies on a rabbit model. *Am J Physiol* 1991; 260 : 590-595
- SCALI P., SALLUSTO A. – Étude anatomique et chirurgicale de la disposition des gros troncs veineux hypogastriques chez la femme. *Arch Anat Pathol* 1967; 2 : 141-152

SCHNEIDER K.T., BOLLINGER A., HUCH A., HUCH R. – The oscillating "vena cava syndrome" during quiet standing and unsuspected observation in late pregnancy. *Br J Obstet Gynaecol* 1984; 91 : 766-771

SCHOYSMAN R., SEGAL-BERTIN G. – La physiologie de l'épididyme et ses problèmes. *Contracept Fertil Sex* 1995; 23, 3 : 177-187

SCOTT-CONNER C., DAWSON D.L. – *Operative anatomy*. Lippincott JB Compagny, Philadelphia, 1993

SHAFIK A., MOHI-EL DIN M. – Pelvic organ venous communications. Anatomy and role in urogenital diseases, a new technique of cystovaginoscopy. *Am J Obstet Gynecol* 1988; 159 : 347-351

Shaw's textbook of operative gynaecology (5th edition). Churchill Livingstone, London, 1983

SILVER P.H.S. – The role of the peritoneum in the formation of the septum rectovesical. *J Anat* 1956; 90 : 538-545

SMIDA L. et al. – La fracture de la verge. À propos de 17 cas. *Tunisie méd* 1981; 59 : 213-214

SMITH G.T. – The renal vascular patterns in man. *J Urol* 1963; 89 : 274-288

SOBOTTA J. – *Atlas d'anatomie humaine*. Édition française. Maloine, Paris, 1977

SOUTOUL J.H., ANTHONIOZ P.H., BERTRAND J. – Les modifications de structure des ligaments utéro-sacrés après la naissance et dans l'enfance. À la recherche d'une signification fonctionnelle de ces formations. *J Gynecol Obstet Biol Reprod* 1972; 1 : 279-308

TANAGHO E.A., MC ANINCH J.W. – *Smith urologie*. Traduction R. Chatelain, Piccin, Padoue, 1991

TERNON Y. – Anatomie chirurgicale de l'artère rénale. Bases d'une segmentation artérielle du rein. *J Chir* 1959; 78 : 517-533

TESTARD J. – Le tissu cellulo-fibreux sous-péritonéal du pelvis féminin. Étude anatomique. *Arch Anat Pathol* 1967; 15 : 159-163

TESTUT L., JACOB O. – *Traité d'anatomie topographique. Avec applications médico-chirurgicales*. 5^e édition. Doin, Paris, 1931

THORECK P.H. – *Anatomy in surgery*. Springer-Verlag, New York, 1985

TOBIN C.E., BENJAMIN J.A. – Anatomical and surgical restudy of Denonvilliers' fascia. *Surg Gynecol Obstet* 1945; 80 : 373-388

VANNEUVILLE G., MESTAS D., LE BOUEDEC G. et coll. – Le drainage lymphatique de l'ovaire humain *in vivo* exploré par lymphographie isotopique avant et après la ménopause. *Surg Radiol Anat* 1991; 13 : 221-226

VIRAG R., BOUILLY P., VIRAG H. – Dimensions, volume et rigidité de la verge. Éléments fondamentaux de l'étude de l'érection et de ses dysfonctions. *Ann Urol* 1986; 20 : 244

WAGNER G., GERSTENBERG T., LEVIN R.J. – Electrical activity of corpus cavernosum during flaccidity and erection of the human penis : A new diagnostic method ? *J Urol* 1989; 142 : 723

WESPES E., GOF S.P.M. et al. – Computerized analysis of smooth muscles fibers in potent and impotent patients. *J Urol* 1991; 146 : 1015

WESPES E., SCHULMANN C.C. – Rôle hémodynamique de l'albuginée dans l'érection. *Acta Urol* 1986; 54 : 114

WESSON M.B. – The development and surgical importance of the rectourethralis muscle and Denonvilliers' fascia. *J Urol* 1922; 8 : 339-359

WILKINSON J.-L. – *Neuroanatomy for medical students*. Second edition. Butterworth-Heinemann Ltd Cambridge, 1992

WILLIAMS P.L., WARWICK R. – *Gray's Anatomy*. 36th ed., Churchill Livingstone, London, 1980

WOODRUFF J.D., FRIEDRICH E.G. – The vestibule. *Clin Obstet Gynecol* 1985; 23 : 134-141

Index

A

- Absence de clitoris 295
 - Accouchement vaginal 102
 - Agénésie(s)
 - cervicales 174
 - de la vulve 295
 - du pénis 295
 - rénale 17
 - utéro-vaginales 174
 - vaginale 173
 - vésicales 47
 - Agrégats de cellules chromaffines 10
 - Albuginée
 - du testicule 181
 - épididymaire 183
 - Ambroise Paré 250
 - Ampoule
 - du conduit déférent 188
 - tubaire 212
 - Angle
 - de flexion de l'utérus 215
 - de version de l'utérus 215
 - pubien 87
 - urétéro-vésical postérieur 59
 - vaginal 237
 - Anse
 - cervicale 58
 - de Henlé 29
 - du néphron 29
 - Apex vésical 54
 - Aplasie
 - tubaire 173
 - utéro-vaginale 173
 - Arcade
 - infratubaire 214
 - pubienne 87
 - tendineuse
 - du fascia pelvien 104
 - du muscle élévateur 95, 104
 - Artère(s)
 - azygos du vagin 246
 - bulbaire 303
 - cervico-vaginale 224
 - circrflexe iliaque profonde 114
 - circrflexes du pénis 303
 - crémastérique 114
 - dorsale
 - du clitoris 111
 - du pénis 111, 303
 - du bulbe
 - du pénis 111
 - vestibulaire 111
 - du conduit déférent 111, 186, 189
 - du fundus utérin 224
 - du ligament rond 224
 - épigastrique inférieure 114
 - funiculaire 267
 - glutéele
 - inférieure 111
 - supérieure 112
 - iliaque
 - externe 112
 - interne 106, 107
 - ilio-lombaire 112
 - lombaire ima 115
 - obturatrice 107
 - ombilicale 107
 - ovarique 206, 266
 - périnéale 111
 - polaires 26
 - profonde
 - du clitoris 111
 - du pénis 111, 303
 - pudendale interne 108, 111
 - rectale
 - inférieure 111
 - moyenne 108, 246
 - rénale 24
 - sacrée
 - latérale 112
 - médiane 115
 - scrotales 307
 - surrénales 7
 - testiculaire 184, 185
 - tubaires 213
 - urétériques 42
 - urétrale 111, 303
 - utérine 112, 206, 222, 246, 266
 - vaginales 112, 245
 - vésicale inférieure 112, 196
 - vésicales 54
- Asymétrie des lèvres 295
- Axe du corps 215

B

- Biomécanique du rachis 254
- Blastème métanéphrogène 17, 33
- Bulbe(s)
 - du pénis 63, 300
 - sinu-utriculaire 166
 - sinu-vaginaux 166, 170
 - vestibulaires 321, 324

C

- Calices 30
- Canal
 - cervical 218, 219, 220
 - de Wolff 16
 - musculo-cutané périnéal 101
 - pudendal 108
 - vésico-urétral 45

- Capsule
 - de Bowman 28
 - fibreuse 26
 - prostatique 198
- Carina urétrale du vagin 320
- Caroncules myrtiformes 245
- Cavité utérine 219, 220, 272
- Cellules germinales primordiales 165
- Centres nerveux de la miction 68
- Centres sympathiques 145
- Cinétique utérine 232
- Clitoris 293, 321
- Cloaque 45
- Coalescence des lèvres 295
- Coût 250
- Col
 - du gland 301
 - utérin 218, 266
 - vésical 54
- Colliculus séminal 64
- Colonne rachidienne 262
- Colonnes
 - de Bertin 27
 - des rides du vagin 238
 - rénales 27
- Commissure caverneuse 321
- Concavité sacrée 84, 88
- Conduit(s)
 - déférent 180, 188
 - éjaculateur 191, 195
 - épididymaire 183, 187
 - mésonephriques 165, 168, 170
 - paramésonephriques 166, 168
- Confrontation céphalo-pelvienne 90
- Copulation 248
- Corde sacrée 84
- Cordon(s)
 - corticaux 170
 - gonadiques 165
 - médullaires 168, 170
 - spermatique 183
- Cornes utérines 218
- Corps
 - adipeux de la fosse ischio-rectale 291
 - adipeux labial 317
 - ano-coccygien 290
 - caverneux 302, 306
 - coccygien 10
 - de Zuckerkindl 10
 - du clitoris 324
 - du pénis 300
 - érectiles 277, 331
 - para-aortique 10
 - périnéal 280
 - spongieux 302, 306
 - utérin 218, 258, 272

vésical 51
 Corpuscule
 de Malpighi 28
 rénal 28
 Cortex 7, 26
 juxtamédullaire 27
 ovarique 209
 périphérique 26
 Coude du clitoris 322
 Coudure congénitale du pénis 295
 Couronne du gland 301
 Crête
 gonadique 165
 urétrale 60, 64
 Cryptorchidie 173
 Cul-de-sac
 recto-utérin 158
 recto-vésical 156

D

Débit utérin 267
 Déroit
 moyen 84
 supérieur 79
 Detrusor urinae 57
 Diamètre(s)
 bi-épineux ischiatique 85
 bitubéral ischiatique 86
 conjugué 82
 de Thoms 82
 médian postérieur 82
 oblique médian 82
 obliques anatomiques 82
 prépubien 87
 pubo-coccygien 86
 sacro-cotyloïdien 82
 sacro-pubien inférieur 85
 sagittal utile de Pinard 82
 transverse 82
 Diaphragme
 pelvien 277
 uro-génital 280
 Diverticule métanéphrique 17
 Dos du pénis 300
 Drainage veineux pelvien 127
 Ductules séminifères efférents 182
 Duplicité vulvaire 295
 Dynamique des viscères pelviens 255

E

Ébauche utéro-vaginale 170
 Ectopie testiculaire 173
 Éjaculation pénienne 310
 Endocrinocytes granulaires 10
 Endomètre 228, 273
 Environnement pelvien 256
 Épididyme 180, 182
 Épithéliocytes de soutien 10
 Épithélium germinatif 165
 Érection 308
 Espace(s)
 extrapéritonéal 149

pararectal 157, 162
 paravésical 157, 162
 paraviscéraux 154, 162
 péri-anal 291
 recto-vésical 52
 rétroprostatique 52
 rétropubien 149
 rétrorectal 149
 superficiel du périnée 280
 Extrophie vésicale 47

F

Faisceaux de Calza 269
 Fascia(s)
 d'Halban 241
 de Buck 302
 de Charpy 50
 de Delbet 50
 du pénis 302
 inférieur du diaphragme uro-génital 280
 ombilico-prévésical 50
 pelvien 93
 pariétal 103
 viscéral 149
 présacral 150
 rénal 19
 segmentaire 268
 spermatique 307
 utérin 227
 vaginal 247
 vésical 49
 Fente vulvaire 315
 Fonction phallique 308
 Fornix vaginal 238, 243
 Fosse
 ilio-lombaire 112
 infra-ovarique 205
 ischio-rectale 290
 naviculaire 63
 ovarique 205, 236
 paravésicale 51, 157, 158, 234
 pré-ovarique 234
 rétrotrigonale 54
 Fossette
 de Claudius 205
 de Krause 205
 du vestibule du vagin 319
 Frange
 de Richard 205
 ovarique 205, 212
 Frein
 des lèvres 319
 du clitoris 319
 du prépuce 301, 302
 Fundus utérin 218, 258, 262, 272

G

Ganglion
 de Hirschfeld 26
 rénal postérieur 26

Gland

du clitoris 324
 du pénis 250, 301, 306
 Glande(s)
 bulbo-urétrales 65, 169, 201
 coccygienne de Luschka 10
 de Cowper 201
 de Littre 64
 de Skène 320, 324
 para-urétrales 324
 prostatique 198
 fundiforme
 séminales 169, 199
 surrénales 3
 trigonales 57
 urétrales 65
 vestibulaires majeures 248, 325, 331
 vestibulaires mineures 324
 vulvaires 324
 Glomus 10
 aortique 10
 carotidiens 10
 coccygien 10, 115
 jugulaires 11
 pulmonaires 11
 Grandes lèvres 315, 331
 Grands nerfs caverneux du pénis 142
 Gubernaculum
 ovarii 170
 testis 168

H

Hématomes génitaux puerpéraux 243
 Hiatus
 anal 95
 infrapubien 280, 304
 uro-génital 95
 Hile rénal 23
 Hymen 244, 248
 Hypertrophie des lèvres 295
 Hypoplasie
 de l'ovaire 173
 des lèvres 295
 testiculaire 173

I

Incisures sacro-iliaques 80
 Indice(s)
 de Magnin 84
 de Mengert 84
 du pelvis 85
 Infundibulum tubaire 212
 Insertion vaginale 218
 Isthme tubaire 211

K

Kyste de Nück 316

L

Labyrinthe rénal 27
 Lacunes
 de Morgagni 64
 urétrales 65
 Lame
 glandulaire 293
 glandulo-préputiale 293
 Ligament(s)
 épидидymaire 181
 fundiforme
 du clitoris 322
 du pénis 301
 génitaux 256
 génito-sacraux 50
 inférieur du pubis 87
 infundibulo-ovarique 205, 210
 interfovolaire 114
 large de l'utérus 159, 172, 230, 233, 263
 ombilical médian 50
 propre de l'ovaire 172, 205
 pubo-prostatique 50, 157
 pubo-vésical 50, 159
 rectaux latéraux 157, 160
 rond de l'utérus 114, 172, 229, 263
 scrotal 169, 181
 suspenseur
 de l'ovaire 204
 de la gonade 166
 du clitoris 322
 du pénis 300
 utérins 263
 utéro-sacral 159, 230, 263
 vésicaux 50, 157, 159
 vésico-sacraux 157
 vésico-utérin 51, 159, 222, 230
 viscéraux pelviens 152, 255
 Ligne de Farre-Waldeyer 205
 Liquide prostatique 199
 Lobes rénaux 27
 Lobules rénaux 27
 Loge
 prostatique 192
 rénale 21
 Losange de Michaelis 87
 Lymphocentres pelviens 131
 Lymphonœuds
 glutéaux 133
 iliaques
 communs 133
 externes 132
 internes 133
 interiliaques 133
 obturateurs 133
 paravaginaux 246
 sacraux 133
 viscéraux pelviens 132

M

Malformations du clitoris 295
 Médiastinum testis 181

Médulla

ovarique 209
 rénale 27
 surrénale 7
 Membrane périnéale 280
 Mésou-uro-génital 166
 Mésofuniculaire 234
 Mésomètre 172, 222, 234
 Mésonéphros 16
 Mésorchium 166
 Mésorectum 149
 Mésosalpinx 172, 213, 234
 Mésovarium 166, 205, 234, 236
 Métanéphros 17
 Micropénis 295
 Miction 65
 Mobile fœtal 90
 Mont du pubis 314
 Muqueuse du col 228
 Muscle(s) 93
 bulbo-spongieux 282, 285
 caverneux 277, 306, 308
 coccygien 97, 98
 compresseur
 de l'urètre 284, 287
 de la veine dorsale du pénis 283
 corrugateur de la marge de l'anus 96
 dartos 306
 de Houston 283
 élévateur
 de l'anus 95
 de la prostate 96
 ilio-coccygien 95
 interurétrique 57
 ischio-caverneux 282, 285
 péri-cloacal 277
 périnéal primitif 277
 pubo-rectal 96
 pubo-vaginal 96
 sphincter
 de l'urètre 284, 287
 externe de l'anus 288
 transverse
 profond 285, 287
 superficiel 284, 286
 trigonal 57
 uréthro-prostatique 284
 uréthro-vaginal 287
 Myomètre 227, 268, 273
 Myosalpinx 214

N

Néphron 28
 Nerf(s)
 cutané postérieur de la cuisse 330
 dorsal
 du clitoris 138
 du pénis 138
 du muscle
 coccygien 135
 élévateur de l'anus 135

érecteurs 135, 141
 hypogastriques 141
 ilio-hypogastrique 329
 latéral de l'utérus 226
 perforant cutané 136
 périnéal 137
 présacral 140
 pudendal 136, 329
 rectal
 moyen 137
 supérieur 135
 splanchniques
 pelviens 135, 141
 sacraux 141
 utérins 142, 226
 vaginaux 142
 Neurorécepteurs 144
 vulvaires 330
 Neurotransmetteurs 148
 Nœuds
 ano-rectaux 132
 pararectaux 132
 para-utérins 132
 paravaginaux 132
 paravésiculaires 132
 vésicaux latéraux 132
 Noyau
 du nerf pudendal 145
 moteur 145
 parasymphatique sacral 145

O

Ombilical médial 46
 Organe(s)
 de la miction 45
 de Zuckerkindl 10
 génital externe féminin 313
 génitaux externes de l'homme 297
 génitaux internes féminins 203
 génitaux internes masculins 179
 urinaires 13
 Orifice
 des glandes para-urétrales 320
 externe du col utérin 218
 vaginal 244
 Ostium
 externe de l'urètre 59, 301
 interne de l'urètre 54
 utérin de la trompe 211
 urétrique 54
 Ouraque 46
 Ouverture supérieure du pelvis 79
 Ovaire 170, 204

P

Papille urétrale 59
 Paracervix 160, 222, 230
 Paraganglions 9
 Paramésonephriques 170
 Paramètre 160, 222, 230
 Parenchyme
 rénal 26

- testiculaire 182
- Paroi
- périnéo-pelvienne obstétricale 99
 - vaginale 249
- Partie
- hyménale du vestibule du vagin 320
 - membranacée de l'urètre 64
 - prostatique de l'urètre 64
 - spongieuse de l'urètre 64
 - supravaginale du col utérin 218
 - urétrale du vestibule du vagin 320
 - vaginale du col utérin 218
- Peau du pénis 301, 306
- Pelvimétrie externe 87
- Pelvis
- osseux 76
 - rénal 30
- Pénis 248, 293, 295, 298
- Périmétrium 220, 227, 268
- Périnée 277
- anal 280, 288
 - uro-génital 280
 - féminin 285
 - masculin 282
- Péritoine
- pelvien 149, 158
 - utérin 220
- Petit bassin 79
- Petites lèvres 318, 331
- Petits nerfs caverneux du pénis 142
- Phallus primitif 293
- Phimosi congénital 295
- Piliers
- du clitoris 321, 324
 - du pénis 298
 - vésicaux 51
- Plexus
- coccygien 140
 - commissural postérieur 327
 - honteux 135
 - hypogastrique
 - inférieur 140
 - supérieur 140
 - labial 328
 - lomulaire 135
 - ovarique 143
 - pampiniforme 208
 - présymphysaire 328
 - prostatique 142
 - pudendal 135
 - rectal 120, 142
 - rétopubien 118
 - sacral 135
 - testiculaire 143, 187
 - utéro-vaginal 142
 - veineux
 - de Santorini 193
 - intermédiaire 321
 - prostatiques 118
 - sacral 118
 - utérins 120
 - vaginaux 120
 - vertébraux 130
 - vésicaux 118
 - vésical 142
 - vestibulaire 327
- Pli(s)
- ombilical latéral 114
 - palmés 220
 - uro-génitaux 293
 - vésical transverse 51, 156, 158
- Point
- pelvi-rénal 37
 - urétérique 37
- Prépuce 301, 319
- Présentation engagée 84
- Pression intra-abdominale 252
- Pronéphros 16
- Prostate 169, 191
- Pyramide de Ferrein 27

R

- Racine
- du clitoris 321
 - du pénis 298
- Raphé scrotal 306
- Récessus
- ovariques 236
 - tubo-ovarique 236
- Région
- infravertébrale 254
 - prévertébrale 254
- Régulation de la miction 69
- Rein(s) 15
- doubles 18
 - ectopiques 17
 - fusionnés 18
 - polykystique 17
- Rides vaginales 238

S

- Sac
- scrotal 169
 - vaginal 169
- Scrotum 183, 293, 306
- Segment inférieur 263, 272
- Septum(s) 256
- interviscéraux 256
 - pelviens 149
 - recto-vaginal 240
 - recto-vésical 155
 - scrotal 180
 - uro-vaginal 240
- Sillon
- cervico-vaginal antérieur 239
 - génito-fémoral 316
 - infra-urétral 238
 - interlabial 316, 319
 - urétral 293
 - vésico-vaginal 238
 - vestibulaire 244, 320
- Sinus
- bulbaire 63
 - épididymaire 180, 181
 - prostatique 63, 64

- rénal 30
 - uro-génital 45, 46
- Solidarité viscérale 253
- Statique
- des viscères pelviens 250
 - pelvienne 252
 - utérine 231
- Stroma ovarique 209
- Syndrome de Rokitansky-Küster-Hauser 173

T

- Tache de Grafenberg 247
- Testicule 168, 180, 187
- Tissu conjonctif pelvien 149
- Triangle de Pawlick 238
- Trigone vésical 54, 222
- Trompe
- de Fallope 210
 - utérine 210
- Tube de Bellini 30
- Tubercule(s)
- de Müller 45
 - génital 293
 - labio-scrotaux 293
 - sinusal 45, 165
- Tubule(s)
- contourné 29, 30
 - séminifères 182
- Tunique
- spongieuse du vagin 247
 - vaginale du testicule 180
 - vasculaire du testicule 181

U

- Uretere(s) 33, 222, 265
- croisés 35
 - double 34
 - iliaque 38
- Urètre 45, 59
- féminin 59
 - prostatique 195
- Urothélium 43, 57
- Utérus
- bicorne 174
 - duplex 174
 - gravide 257
 - non gravide 215
 - pseudo-duplex 174
 - puerpéral 271
 - septus 174
 - subseptus 174
- Utricule prostatique 64, 195

V

- Vagin 237
- Vaginale testiculaire 169
- Valvule de Guérin 64
- Veine(s)
- circonflexes iliaques profondes 121
 - crémastériques 187
 - des corps érectiles 303

- épigastriques inférieures 121
- iliaque
 - commune 122
 - externe 120
 - interne 120
- obturatrice 120, 121
- ovariques 208
- pelviennes 118
- rectale moyenne 120

- rénales 26
 - rétopubienne 121
 - scrotales 307
 - surrénale 7
 - testiculaires 186
 - utérines 120
- Vésicules séminales 199
- Vessie 45, 47
- Vestibule du vagin 320

- Vulve 250, 313

Z

- Zone
- avasculaire de Hyrtl 25
 - fasciculée 7
 - glomérulée 7
 - réticulée 7